

Министерство сельского хозяйства Российской Федерации
ФГБОУ ВО «Красноярский государственный аграрный
университет»

Е.Г. Турицына

АНАТОМИЯ ЖИВОТНЫХ

Интегральные системы организма

Рекомендовано учебно-методическим советом федерального государственного бюджетного образовательного учреждения высшего образования «Красноярский государственный аграрный университет» для внутривузовского использования в качестве учебного пособия для студентов по специальности 36.05.01 «Ветеринария» и направлению подготовки 36.03.01 «Ветеринарно-санитарная экспертиза»

Красноярск 2019

ББК 45.26я73

Т 87

Рецензенты:

*Е.Л. Безрук, д-р ветеринар. наук, зав. кафедрой
ветеринарной медицины Хакасского государственного
университета им. Н.Ф. Катанова*

*Е.Ю. Складнева, д-р ветеринар. наук, профессор кафедры
ветеринарной медицины Хакасского государственного
университета им. Н.Ф. Катанова*

*А.А. Люто, канд. ветеринар. наук, научный сотрудник лаборатории
техногенных экосистем ИЛ СО РАН*

Т 87 **Турицына, Е.Г.**

Анатомия животных. Интегральные системы организма:
учеб. пособие / Е.Г. Турицына; Краснояр. гос. аграр. ун-т. –
Красноярск, 2019. – 327 с.

Учебное пособие составлено в соответствии с федеральным государственным образовательным стандартом высшего образования по специальности «Ветеринария», профессиональным стандартом «Ветеринарный врач» и учебной программой по анатомии животных.

Предназначено для студентов, обучающихся по специальности 36.05.01 «Ветеринария» и направлению подготовки 36.03.01 «Ветеринарно-санитарная экспертиза».

ББК 45.26я73

© Турицына Е.Г., 2019

© ФГБОУ ВО «Красноярский государственный
аграрный университет», 2019

ВВЕДЕНИЕ

Предлагаемое учебное пособие является частью учебно-методического комплекса по «Анатомии животных» и завершает цикл пособий, изданных ранее и посвященных соматическим и висцеральным системам организма. Пособие ориентировано на формирование у студентов компетентного подхода к изучению анатомии животных, что позволит выпускникам при выполнении профессиональной трудовой деятельности анализировать закономерности развития органов и систем организма, использовать знания анатомических основ функционирования организма животных по возрастно-половым группам с целью своевременной диагностики и проведения адекватной лечебно-профилактической работы.

Издание включает материал по интегральным системам организма, объединяющий модули по сердечно-сосудистой, нервной, эндокринной системам и анализаторам. Каждый модуль содержит краткий теоретический курс, лабораторный практикум, контрольные вопросы и тестовые задания. Модуль 4 «Ангиология» включает 9 лабораторных занятий, модуль 5 «Нейрология» – 8, модуль 6 «Анализаторы» – 2, модуль 7 «Эндокринный аппарат» – 2 лабораторных занятия. Пособие предназначено для студентов очной и заочной формы обучения по специальности «Ветеринария» и направлению подготовки «Ветеринарно-санитарная экспертиза».

В работе использованы собственные фотографии автора и иллюстрации из различных источников, в том числе из атласа топографической анатомии сельскохозяйственных животных (Попеско П., 1978), анатомического атласа (Уэстон Т., 1998), атласа по гистологии и эмбриологии (Алмазов И.В., Сутулов Л.С., 1978), анатомии домашних животных (Селезнев С.Б., 2005).

Представленная в учебном пособии анатомическая терминология дана в соответствии с международной ветеринарной анатомической номенклатурой (Зеленевский Н.В., 2013).

МОДУЛЬ 4. АНГИОЛОГИЯ

КРАТКИЙ ТЕОРЕТИЧЕСКИЙ КУРС

4.1. Общая характеристика сердечно-сосудистой системы

Сердечно-сосудистая система относится к интегральным системам организма и включает кровеносную систему с сердцем, лимфатическую систему и органы гемопоза и иммунной системы. Кровеносная и лимфатическая системы связаны между собой генетически, морфологически и функционально. Источником их является мезенхима. Обе они состоят из системы сосудов, которые объединяются при впадении лимфатических стволов в краниальную полую вену.

Жидкое содержимое сосудов – кровь и лимфа – тесно связано с тканевой жидкостью. Выходя из капилляров, составные части крови и лимфы входят в состав тканевой жидкости, и, наоборот, тканевая жидкость, проникая в капилляры, становится составной частью крови и лимфы. Тканевая жидкость, кровь и лимфа считаются внутренней средой организма, они составляют до 50% массы тела. На долю крови приходится 7-8% массы тела. Жидкие ткани чутко реагируют на воздействие внешней среды на организм и на изменение постоянства внутренней среды (гомеостаза). На этом основано широкое использование крови в клинических и научных исследованиях.

Клеточные элементы крови и лимфы недолговечны и постоянно пополняются за счет деятельности органов кроветворения (гемопоза): красного костного мозга, селезенки, лимфатических узлов.

Сердечно-сосудистая система – это транспортная сеть организма, которая связывает между собой все органы и ткани в единое целое и выполняет ряд функций:

- *участвует в обмене веществ* – обеспечивает органы питательными веществами и кислородом, удаляет конечные продукты обмена и углекислый газ;
- *поддерживает гомеостаз*, т.е. постоянство внутренней среды организма, в том числе кислотно-щелочное равновесие крови;

- *участвует в терморегуляции* – поддерживает постоянную температуру тела от 37 до 42°C. У кошек и собак температура тела составляет 38,5-39°C, у домашних кур – около 42°C, свиней – 39,5-40°C, лошадей – 38°C, крупного рогатого скота – 38,5°C;
- *участвует в гуморальной регуляции* обмена веществ в организме. С током крови переносятся биологически активные вещества – гормоны, выделяющиеся эндокринными железами. Даже минимальные количества гормонов, выделенных в кровь способны изменять обмен веществ;
- *выполняет защитную функцию* – с током крови переносятся специфические белковые вещества, называемые антителами. Они защищают организм от чужеродных веществ и микроорганизмов, создают иммунитет, т.е. специфическую невосприимчивость организма к инфекционным болезням.

4.2. Кровеносная система. Круги кровообращения

Кровеносная система представляет собой замкнутую систему из сосудов разного калибра, по которым кровь постоянно движется от сердца к органам и тканям и обратно. К кровеносной системе относятся сердце и кровеносные сосуды: артерии, вены и капилляры.

Артерии – *arteria* – сосуды, по которым кровь движется от сердца на периферию, независимо от того, какая кровь находится внутри сосуда. Конечные разветвления артерий – *артериолы* распадаются на прекапилляры; прекапилляры – на капилляры, которые затем собираются в посткапилляры; последнее – в венулы и наконец – в вены. *Вены* – *vena* – сосуды, по которым кровь движется по направлению к сердцу, независимо от того, какая кровь находится внутри. По венам кровь возвращается от органов и тканей.

Капилляры – *vasa capillaria* – самые мелкие кровеносные сосуды, их стенка образована одним слоем эндотелиальных клеток, что позволяет осуществлять все обменные процессы между органами и кровью.

Кровь – это ткань внутренней среды организма, имеет жидкую консистенцию, состоит из клеток (форменных элементов) и межклеточного вещества (плазмы). Форменные элементы составляют около 40-45% от объёма крови, а на долю плазмы приходится 60%. Относительная масса крови в организме составляет 5-10% всей массы тела. Так, у лошади объём крови достигает 9,8%, у крупного и мелкого рогатого скота – 6-6,6%, у свиньи – 5-7,5%, у собаки – 6,5-7,5%. Кровь разносит питательные вещества и кислород ко всем органам и тканям, углекислый газ – в лёгкие для обмена на кислород, жидкие конечные продукты обмена – в почки для удаления, ядовитые метаболиты – в печень для обезвреживания.

С кровью связана система иммунной защиты организма, потому что многие клетки крови обладают фагоцитарной активностью и участвуют в иммунных реакциях. Через кровь осуществляется гуморальная регуляция процессов жизнедеятельности, так как в ней циркулируют гормоны и другие биологически активные вещества.

К клеткам крови относятся эритроциты, лейкоциты и кровяные пластинки (тромбоциты). Форменные элементы крови находятся в определённых количественных соотношениях, которые называются *гемограммой*, а соотношения лейкоцитов, выраженные в процентах, – *лейкограммой*, или *лейкоцитарной формулой*. Самые многочисленные клетки крови – *эритроциты*. Их количество колеблется от $5-7 \times 10^{12}/л$ – у рогатого скота до $8-9,5 \times 10^{12}/л$ – у лошадей. Гемоглобин, заполняющий эритроциты, образует нестойкие соединения с кислородом и углекислым газом и участвует в процессах дыхания. На количество эритроцитов, продолжительность их жизни и функциональную активность влияют различные внешние и внутренние факторы.

Лейкоциты, или белые кровяные клетки, – разнородная группа клеток. Их количество колеблется от $5-20 \times 10^9/л$ – у млекопитающих, до $40 \times 10^9/л$ – у птиц. Основная функция лейкоцитов – защитная. Эти клетки способны активно перемещаться, обладают способностью к фагоцитозу, вырабатывают биологически активные вещества, в том числе интерферон, и участвуют в иммунных реакциях организма.

Кровяные пластинки (тромбоциты) принимают участие в свёртывании крови. Количество тромбоцитов варьирует у животных разных видов от 100×10^9 /л до 400×10^9 /л.

Плазма крови – жидкое межклеточное вещество, в нём находятся различные органические соединения, в том числе питательные вещества, конечные продукты обмена (мочевина, билирубин и др.), биологически активные вещества (гормоны, ферменты), ионы и др. Среди белков плазмы большое значение имеют альбумины, так как они способствуют переносу плохо растворимых в воде веществ; глобулины, в состав которых входят иммунные белки; и фибриноген, принимающий участие в свёртывании крови.

На химический и клеточный состав крови влияют многочисленные факторы, как внутренние, так и внешние. Состав крови зависит от вида животного и его породной принадлежности, возраста, пола, физиологического состояния, сезона года, времени суток, рациона питания и других факторов.

Движение крови по кровеносным сосудам осуществляется благодаря работе сердца. Интенсивность кровотока зависит от силы и частоты сердечных сокращений, диаметра сосудов и их морфологического и функционального состояния. При физических нагрузках учащается сердечный ритм и кровоток усиливается. В состоянии покоя кровоток замедляется и часть крови депонируется в печени (до 20%), селезенке (около 16%) и коже (10%). Полный оборот крови зависит от вида животного. У кролика он составляет 8 с, у собаки – 15, а у лошади – 31 с.

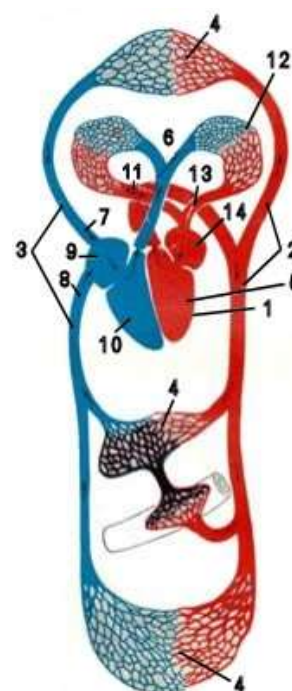
Круги кровообращения. В кровеносной системе различают два круга кровообращения: большой и малый, объединённые с помощью сердца.

Большой круг кровообращения начинается аортой, в которую из левого желудочка сердца поступает артериальная кровь. От аорты отходят многочисленные артерии, несущие кровь к органам и стенкам тела. В органах артерии разветвляются до капилляров. Капилляры объединяются в вены, несущие кровь к сердцу. С передней половины тела кровь поступает в краниальную полую вену, с задней – в каудальную полую

вену (рис. 1). Обе вены вливаются в правое предсердие. Отсюда кровь идёт в правый желудочек.

Малый круг кровообращения начинается стволом, который делится на две лёгочные артерии, несущие к лёгким венозную кровь (рис. 1). В лёгких лёгочные артерии разветвляются до капилляров. В них кровь насыщается кислородом. Капилляры объединяются в лёгочные вены, которые несут артериальную кровь и впадают в левое предсердие. Поступая отсюда в левый желудочек и вливаясь в аорту, кровь переходит в большой круг кровообращения.

Рисунок 1 – Схема кругов кровообращения: 1 – сердце; 2 – аорта; 3 – полые вены; 4 – сосудистые капиллярные сети; 5 – левый желудочек; 6 – ствол легочных артерий; 7 – краниальная полая вена; 8 – каудальная полая вена; 9 – правое предсердие; 10 – правый желудочек; 11 – легочные вены; 12 – легочная капиллярная сеть; 13 – ствол легочных вен; 14 – левое предсердие



Строение кровеносных сосудов, закономерности их ветвления. Кровеносные сосуды имеют форму трубок разного диаметра и строения. Это артерии, несущие кровь от сердца; вены, несущие кровь к сердцу; сосуды микроциркуляторного русла. Капилляры, кроме транспортной, выполняют функцию обмена веществ и перераспределения крови в организме.

Сосудистая система обладает большой пластичностью. Изменение скорости кровотока ведёт к перестройке сосудов, образованию новых сосудов, коллатералей, анастомозов либо к запустеванию и облитерации сосудов.

Артерии и вены имеют одинаковый принцип строения. Их стенка образована тремя оболочками: внутренняя – *интима*,

средняя – *медиа*, наружная – *адвентиция* (рис. 2). В зависимости от расположения сосудов и особенностей их функционирования строение оболочек значительно отличается.

Артерии имеют более толстые неспадающиеся стенки и меньший просвет по сравнению с венами, что обусловлено необходимостью противостоять большому давлению крови в артериях, особенно крупных, несущих кровь непосредственно от сердца, и большей скоростью движения крови (0,5-1 м/с). Толщина стенки артерий составляет 1/3-1/4 её диаметра. Стенки артерий обладают упругостью и прочностью. Это обеспечивается развитием в них эластической и мышечной тканей. В зависимости от преобладания той или другой артерии делят на три типа: эластические, мышечные и смешанные.

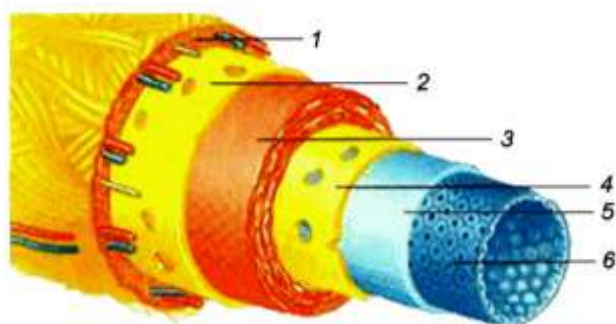


Рисунок 2 – Схема строения артерии мышечного типа (Уэстон Т., 1998): 1 – наружная оболочка (адвентиция); 2 – наружная эластическая мембрана; 3 – мышечная оболочка (медиа); 4 – внутренняя эластическая мембрана; 5 – подэндотелиальный слой; 6 – эндотелий

В артериях эластического типа интима состоит из эндотелия, подэндотелиального слоя из рыхлой соединительной ткани, отделённого от эндотелия базальной мембраной, и слоя переплетающихся эластических волокон. Средняя оболочка состоит из большого количества слоёв эластических волокон и окончатых эластических мембран, соединённых пучками гладкомышечных клеток. Это самая толстая оболочка артерий эластического типа. Сильно растягиваясь при поступлении порции крови из сердца, эта оболочка своей эластической тягой проталкивает кровь дальше по артериальному руслу.

Наружная оболочка состоит из соединительной ткани, удерживая артерию в определённом положении и ограничивая её растяжение. В ней расположены сосуды, питающие стенки артерий и нервы. К артериям эластического типа относятся сосуды крупного калибра: аорта, лёгочные артерии, плечеголов-

ной ствол, ствол сонных артерий. По мере удаления от сердца и ветвления артерий их диаметр уменьшается, давление в крови падает. В стенках артерий все больше развивается мышечная ткань и становится меньше эластических волокон.

В *артериях мышечного типа* границы между оболочками хорошо видны. Интима состоит из тех же слоев, но гораздо тоньше, чем в артериях эластического типа. Слой эластических волокон внутренней оболочки формирует внутреннюю эластическую мембрану. Средняя оболочка толстая, содержит пучки мышечных клеток, лежащих в несколько слоев под разными углами. Это дает возможность при сокращении мышечных пучков в определённых условиях либо уменьшать просвет, либо повышать тонус, либо даже увеличивать просвет сосуда. Между мышечными пучками имеется сеть эластических волокон.

На границе с наружной оболочкой проходит наружная эластическая мембрана, хорошо выраженная в крупных артериях мышечного типа (рис. 3, А). К артериям мышечного типа относится большинство артерий, несущих кровь к внутренним органам, и артерии конечностей. Артерии активно участвуют в продвижении крови, недаром их эластическая и мышечная ткани названы «периферическим сердцем».

Вены в сравнении с соответствующими артериями имеют больший просвет и тоньше стенку (рис. 3, Б). Кровь в венах течёт медленно (около 10 мм/с) под низким давлением (15-20 мм рт.ст) с помощью присасывающего действия сердца, сокращений диафрагмы, дыхательных движений, натяжения фасций и сокращений мышц тела.

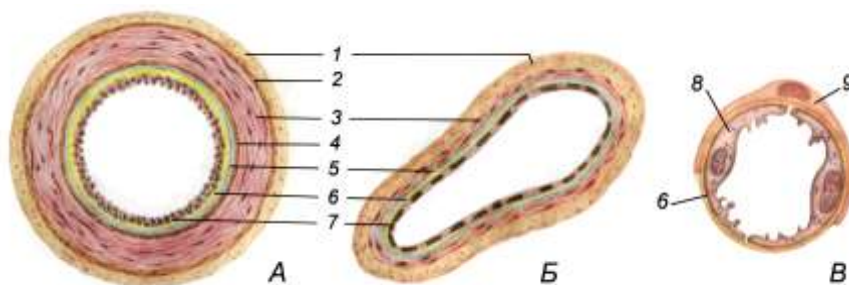


Рисунок 3 – Поперечный разрез артерии (А), вены (Б), капилляра (В): 1 – адвентиция; 2 – наружная эластическая оболочка; 3 – медиа; 4 – внутренняя эластическая оболочка; 5 – подэндотелиальный слой; 6 – базальная мембрана; 7 – эндотелий; 8 – эндотелиальная клетка; 9 – перипитом

Стенка вен состоит из тех же оболочек, но границы между ними видны плохо, мышечная и эластическая ткани в стенках менее развиты, чем в артериях. Вены отличаются большим разнообразием в строении своих стенок, даже на протяжении одной вены. Выделяют вены мышечного и волокнистого типов.

Вены мышечного типа обычно расположены в конечностях и других местах тела, где кровь движется вверх. Внутренняя оболочка у них тонкая. У многих вен она образует кармашковые клапаны, препятствующие обратному току крови (рис. 4). Средняя оболочка образована в основном соединительной тканью с пучками коллагеновых волокон, пучками гладкомышечных клеток, которые могут образовывать сплошной слой, и сеть эластических волокон. Внутренняя и наружная эластические мембраны не развиты. Наружная оболочка из соединительной ткани, широкая, содержит нервы и сосуды сосудов.

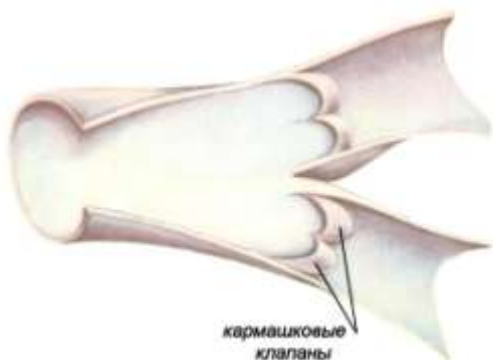

Рисунок 4 – Полулунные (кармашковые) клапаны внутри вены (сосуд вскрыт)

Вены безмышечного типа имеют ещё более тонкую стенку, состоящую из эндотелия и соединительной ткани. Это вены мозговых оболочек, сетчатки глаза, костей, селезёнки.

Капилляры – *vasa capillaria* – тончайшие, микроскопических размеров питающие сосуды, соединяющие артериолы и венулы. Они проводят кровь и регулируют кровенаполнение органов и тканей. В мозге капилляры выполняют барьерную функцию, пропуская только вещества, необходимые для нервных клеток мозга. Стенка капилляра состоит из одного слоя эндотелиальных клеток (рис. 3, В). В стенках крупных капилляров, кроме эндотелия, имеются базальная мембрана и перicyты.

Закономерности хода и ветвления сосудов. Развитие организма по принципам одноосности, двусторонней симмет-

рии и сегментального расчленения обуславливает ход сосудистых магистралей и их боковых ветвей. Обычно сосуды идут вместе с нервами, образуя сосудисто-нервные пучки.

Типы ветвления сосудов. Различают несколько типов ветвления сосудов.

1. *Магистральный* – от магистрального сосуда последовательно отходят боковые ветви. Такой тип ветвления характерен для аорты (рис. 5, А, Б).
2. *Дихотомический* – магистральный сосуд делится на два равных сосуда, например деление ствола лёгочной артерии (рис. 5, В).
3. *Рассыпной* – короткий крупный сосуд делится на несколько мелких ветвей, что характерно для сосудов внутренних органов (почек, печени).
4. *Кольцевой* – характерен для кишечника, головного и спинного мозга (рис. 5, Г).

Магистральные сосуды идут кратчайшим путём, благодаря чему облегчается работа сердца и осуществляется быстрая доставка крови к органам. Эти сосуды проходят по вогнутой стороне тела или на сгибательных поверхностях суставов, в желобках костей, углублениях между мышцами или органами с тем, чтобы подвергаться меньшему давлению окружающих органов и растяжению при движении. Магистралы отдают боковые ветви ко всем органам, мимо которых проходят. Величина ветвей зависит от функциональной активности того или иного органа. К выступающим частям тела, как правило, идут две артерии, обеспечивая потребность в их повышенном обогреве.

Коллатерали – это продольные боковые сосуды, сопровождающие основные магистралы и имеющие большое значение для восстановления кровоснабжения при нарушении или закупорке основного ствола. К коллатералам относят и обходные сети в области суставов. Они всегда лежат на разгибательной поверхности сустава и поддерживают нормальное кровоснабжение его тканей во время движения, когда часть сосудов оказывается излишне сдавленной или растянутой. Боковые ветви от магистралей отходят под разными углами. Под

острым углом идут артерии к удалённым органам. По ним обычно кровь движется с большей скоростью. Под более прямым углом отходят сосуды к близлежащим органам, а под тупым углом – возвратные артерии, которые образуют коллатерали и обходные сети.

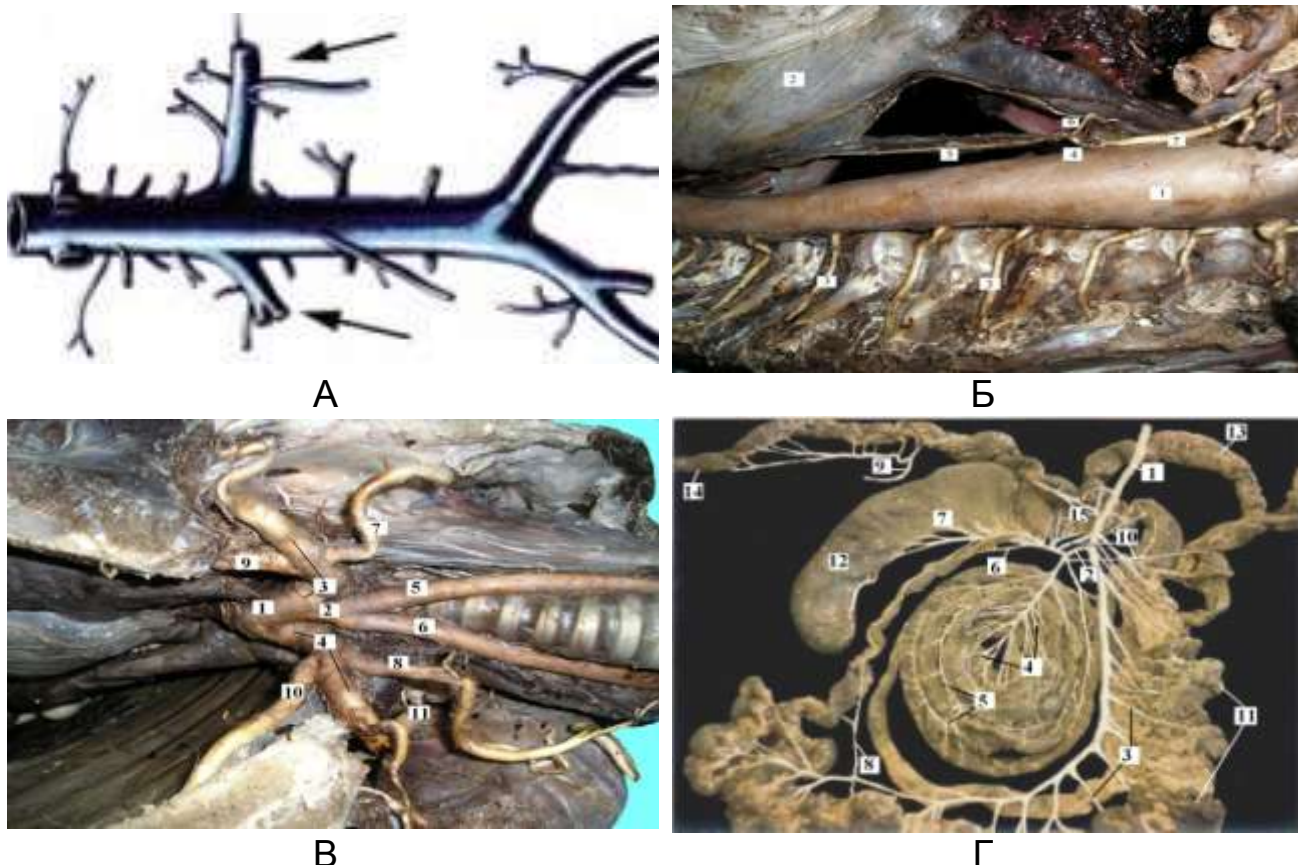


Рисунок 5 – Типы ветвления сосудов: А – схема сосудистой магистрали; Б – участок грудной аорты (1) с отходящими от неё межрёберными артериями (3); В – дихотомический тип ветвления общего ствола общих сонных артерий (2) на правую (5) и левую (6) общие сонные артерии; Г – кольцевой тип ветвления краниальной брыжеечной артерии кишечника (1) (Коррозионные препараты Рядинской Н.И.)

Сосуды часто соединяются друг с другом короткими поперечными соединительными ветвями – анастомозами, которые выравнивают кровяное давление, регулируют и перераспределяют ток крови. Анастомозы бывают нескольких типов:

- *широкое устье* – анастомоз большого диаметра, соединяющий два крупных сосуда, например артериальный проток между аортой и лёгочным стволом;

- *артериальная дуга* – объединяет артерии, идущие к одному и тому же органу, например пальцевые артерии;
- *артериальная сеть* – сплетение концевых ветвей сосудов, например дорсальная сеть запястья. Если анастомозы объединяют ветви сосудов, идущих в разных плоскостях, образуется сосудистое сплетение, как в паутинной оболочке мозга;
- *чудесная сеть* – разветвление по ходу сосуда с последующим объединением в одноименный сосуд, например разветвление приносящей артериолы почечного тельца на капилляры сосудистого клубочка и последующее объединение их в выносящую артериолу.
- *артериоло-венулярные анастомозы* – объединение концевых участков артерии и вен, которое приводит к выключению участков капиллярной сети и быстрому сбросу крови в венозное русло.

Кровообращение у плода. Особенности кровообращения у плода являются:

- развитие плаценты, где происходит обмен веществ;
- наличие овального отверстия в мышечной перегородке между предсердиями;
- существование артериального (боталлова) протока, соединяющего лёгочный ствол с аортой;
- наличие венозного (аранциева) протока, соединяющего пупочную вену с каудальной полой веной;
- наличие трёх кругов кровообращения (большого, малого и плацентарного).

Плацентарное кровообращение характерно для большинства млекопитающих. Плацента представляет собой место связи наружной оболочки плода (хориона) со слизистой оболочкой матки. Она обеспечивает связь плода с организмом матери. Через плаценту к плоду поступают питательные вещества и кислород, от плода уходят продукты обмена веществ и углекислый газ. Плацента предохраняет плод от проникновения вредных веществ и многих инфекционных агентов. Капилляры, которые развиваются в ворсинках хориона плода, соединяют между собой артериальные и венозные пупочные сосуды.

Основным сосудом, обеспечивающим кровоснабжение плода, является парная *пупочная вена*, несущая артериальную кровь, насыщенную кислородом и питательными веществами, от плаценты к телу плода в составе *пупочного канатика*.

По пупочной вене кровь попадает в воротную систему печени, а оттуда по печеночным венам – в каудальную полую вену, где смешивается (первый раз) с венозной кровью плода. У крупного рогатого скота и собак часть крови минует печень и по венозному (аранциеву) протоку попадает напрямую в каудальную полую вену. Этот проток у новорожденных функционирует 2-3 недели после рождения, а затем превращается в круглую связку печени.

Смешанная кровь из каудальной вены попадает в правое предсердие, где смешивается (второй раз) с венозной кровью, поступающей с переднего конца тела по краниальной полой вене. Из правого предсердия кровь выходит двумя путями:

- через широкое овальное отверстие, расположенное в межпредсердной мышечной перегородке, большая часть крови проходит в левое предсердие;

- по стволу лёгочных артерий в лёгкие поступает меньшая часть крови. Между стволом лёгочных артерий и дугой аорты у плода существует артериальный проток (боталлов), по которому значительная часть крови оттекает напрямую в аорту, не доходя до лёгких.

В левое предсердие, кроме крови, попавшей через овальное отверстие, поступает кровь из лёгочных вен, несущих кровь из слабо функционирующего малого круга кровообращения. Затем она идет в левый желудочек, оттуда – в аорту, где к ней присоединяется кровь из артериального (боталлова) протока, происходит третье смешение крови (рис. 6).

От каудального участка брюшной аорты отходят парные *пупочные артерии*. Они несут смешанную кровь от тела плода к плаценте, где образуют густую капиллярную сеть, обеспечивающую обмен веществ между плодом и матерью. Таким образом, у плода в полной мере функционирует большой круг кровообращения, плацентарное кровообращение и в небольшой степени – малый круг кровообращения, ещё не выполняющий своей функции.

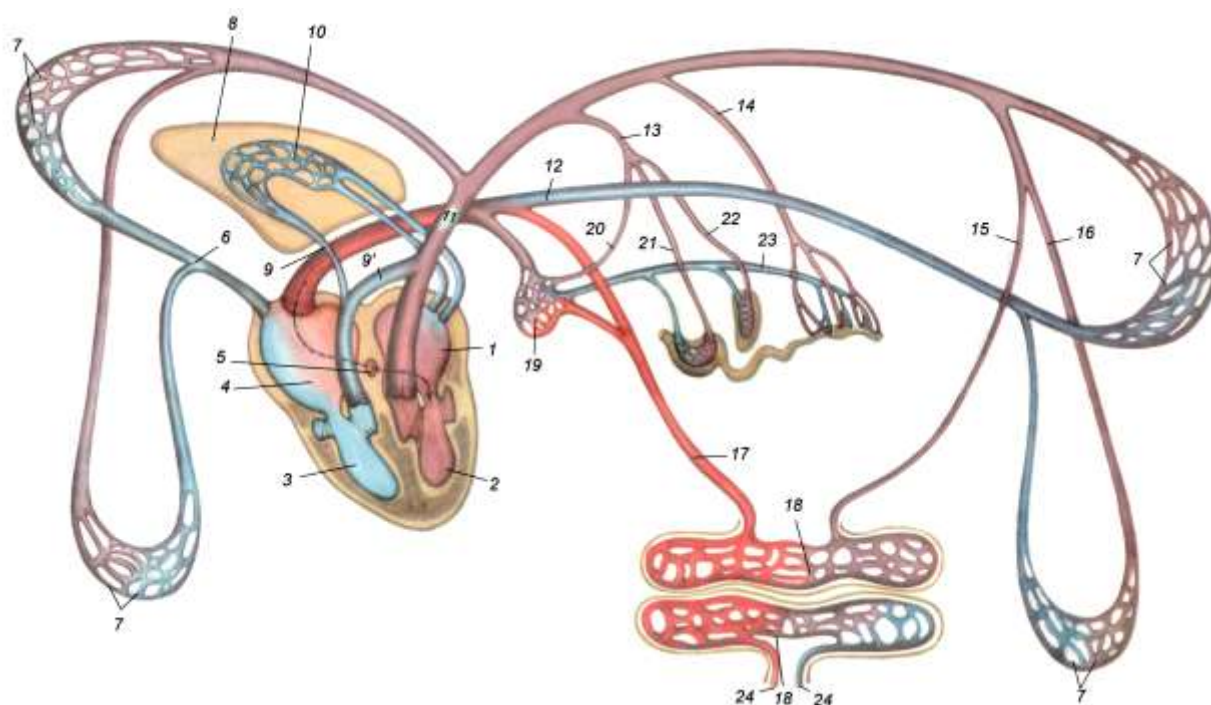


Рисунок 6 – Схема кровообращения у плода: 1 – левое предсердие; 2 – левый желудочек; 3 – правый желудочек; 4 – правое предсердие; 5 – овальное отверстие; 6 – краниальная полая вена; 7 – капилляры тела; 8 – легкое; 9 – легочная артерия (а.); 9' – артериальный проток; 10 – капилляры легких; 11 – аорта; 12 – каудальная полая вена; 13 – чревная а.; 14 – брыжеечная а.; 15 – пупочная а.; 16 – бедренная а.; 17 – пупочная вена; 18 – капилляры плаценты и матки; 19 – капилляры печени; 20 – печеночная а.; 21 – желудочная а.; 22 – селезеночная а.; 23 – воротная вена; 24 – артерии и вены матки

В процессе рождения происходит перекручивание, сдавливание и разрыв пупочных сосудов. Кровь по плацентарным сосудам перестаёт поступать, и в правом предсердии резко падает давление крови. Первый вдох расправляет лёгкие, и по лёгочному артериальному стволу кровь устремляется в малый круг кровообращения, минуя артериальный (боталлов) проток. Возвращаясь сильной струей в левое предсердие, она приводит к повышению давления в нем. Возникает резкая разница давлений в предсердиях, что ведёт к захлопыванию и зарастанию клапана овального отверстия и полному разделению правой и левой половин сердца. Таким образом устанавливаются два круга кровообращения. Артериальный и венозный протоки

запустевают и превращаются в связки. Пупочная вена превращается в круглую связку печени, а пупочные артерии – в связки мочевого пузыря.

4.3. Лимфатическая система

Лимфатическая система представляет собой незамкнутую систему лимфатических сосудов разного калибра, по которым циркулирует лимфа. Она функционально связана с краниальной полой веной, куда открываются крупные лимфатические протоки. Движение лимфы происходит только в одном направлении – к сердцу. Лимфатическая система состоит из лимфы, лимфатических капилляров, внутри- и внеорганных сосудов, стволов, протоков и лимфатических узлов.

Функции лимфатической системы многообразны. Основная функция – дренажная. Она отводит в кровеносное русло избыток межтканевой жидкости, предотвращая «заболочивание» органов и тканей. Кроме того, вместе с лимфой в лимфатические капилляры всасываются коллоидные растворы белков и липидов из кишечника. Важную роль выполняет лимфатическая система в защите организма от чужеродных веществ, частичек погибших клеток, взвесей, токсинов.

Лимфа (lympha) – жидкая ткань организма, заполняющая сосуды лимфатической системы. Она всасывается в лимфатическое русло из межклеточного вещества, межклеточных щелей, периневральных и периваскулярных пространств, серозных, синовиальных и других полостей. Из межклеточных пространств в лимфу проникают крупные молекулы, фрагменты погибших клеток, бактерии, которые имеют значительные размеры и не могут напрямую попасть в кровеносное русло.

По составу лимфа близка к плазме крови. Среди клеток в ней преобладают лимфоциты, но могут встречаться моноциты, гранулоциты и плазматические клетки. В разных участках тела лимфа существенно отличается по количеству клеток, их составу и химическому составу лимфоплазмы. Например, в лимфе, оттекающей от кишечника, содержится до 4% жиров. Ток лимфы очень медленный и совершается благодаря присасы-

вающему действию сердца, дыхательным движениям, сокращениям мышц, движениям органов, сокращениям мышечных элементов в стенках крупных лимфатических сосудов. Обратному току лимфы препятствуют полулунные клапаны.

Лимфатические сосуды делятся на капилляры, внутри- и внеорганные сосуды, протоки, стволы и цистерны. Лимфатические капилляры начинаются слепыми выпячиваниями (наподобие пальцев перчатки), которые в кишечнике называются синусами (рис. 7). Диаметр капилляров очень изменчив: от 5 до 100 мкм. В органах капилляры образуют узкопетлистые и широкопетлистые сети. Лимфатические капилляры отсутствуют в мозге, селезёнке, эпителии кожи, слизистых оболочках и печени, хрящах, склере и хрусталике глаза. Стенка лимфатических капилляров очень тонкая, она состоит из одного слоя эндотелиальных клеток, между которыми расположены поры, и не имеет базальной мембраны (рис. 7, Б), поэтому легко совершается обмен веществ между ними и тканевой жидкостью. Эндотелий капилляров срастается с окружающими соединительнотканными волокнами, что предохраняет капилляры от сдавливания при повышении давления в тканях.

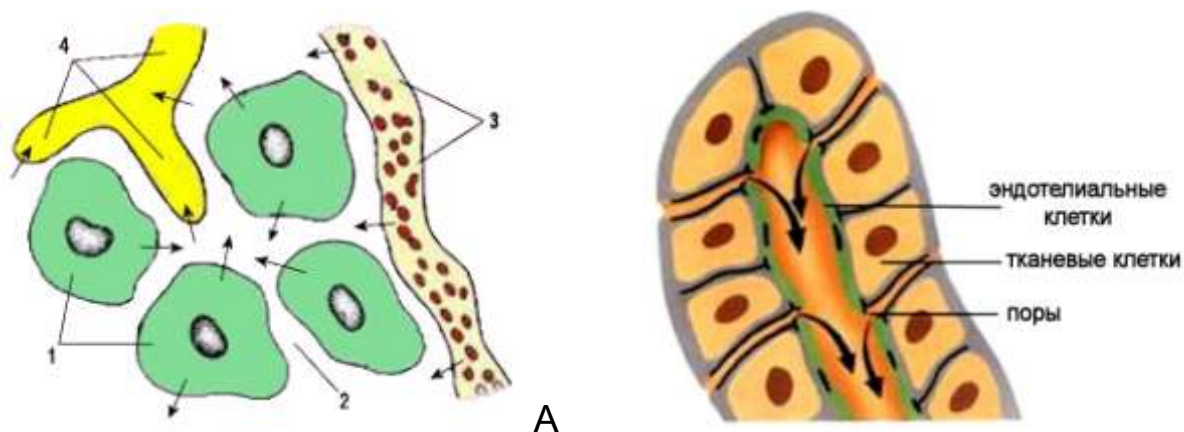


Рисунок 7 – Схема образования лимфы (А) и строение лимфатического капилляра (Б): 1 – клетки тканей; 2 – межтканевое пространство; 3 – кровеносный капилляр; 4 – лимфатический капилляр

Лимфатический посткапилляр отличается от лимфатического капилляра наличием клапанов. Структурно-функциональной единицей лимфатических сосудов является клапанный сегмент – *лимфангион* – часть лимфатического со-

суда между соседними клапанами. Длина лимфангиона колеблется от 2-3 мм в мелких сосудах до 6-12 мм – в крупных.

Лимфатические сосуды образуются при слиянии лимфатических капилляров, их стенка состоит из трёх слоев:

- 1) внутренний – эндотелий;
- 2) средний – мышечный, из гладкой мышечной ткани;
- 3) наружный – адвентиция

Внутри сосудов имеются клапаны, наличие которых придает им чёткообразный вид. Клапаны пропускают лимфу только в одном направлении. Расстояние между клапанами от 2 мм до 15 мм. Клапанный сегмент – лимфангион – является структурно-функциональной единицей лимфатических сосудов. Длина лимфангиона колеблется от 2-3 мм в мелких сосудах до 6-12 мм – в крупных.

Лимфатические сосуды бывают внутриорганные и внеорганные. Внеорганные сосуды делятся на глубокие и поверхностные. Сосуды с правой половины головы, шеи, грудной клетки и правой грудной конечности вливаются в правый лимфатический ствол, который впадает в краниальную полую вену. С остальных участков тела и внутренних органов лимфа сливается в грудной лимфатический проток. Он начинается поясничной цистерной в области первых поясничных позвонков.

Лимфатические узлы – lymphonodi – это органы, построенные из лимфоидной ткани и располагающиеся по ходу лимфатических сосудов. Они выполняют функцию биологических фильтров, органов лимфопоэза и выработки антител, поэтому их относят к органам иммунной системы.

Функции лимфатических узлов:

– биологические фильтры – лимфоузлы очищают лимфу от микробов, токсинов и обломков клеток за счёт большого количества макрофагов, осуществляющих фагоцитоз;

– лимфопоэз – в узлах происходит созревание и дифференцировка лимфоцитов;

– участие в иммунных реакциях – выработка антител плазматическими клетками, содержащимися в лимфоузлах.

Это паренхиматозные органы бобовидной, уплощенно-овальной или гроздевидной формы от 0,2 до 20 см длины,

желтовато-бурого цвета. У рогатого скота они крупные, общее количество достигает 300 шт., у свиньи – до 200, у лошадей мелкие, лежат группами – пакетами до 40, а общее количество достигает 8000 шт.

Лимфатический узел одет капсулой, через которую в него входят приносящие (у свиньи выходят выносящие) лимфатические сосуды. С одной стороны, узел имеет углубление – ворота лимфатического узла. Из них выходят выносящие лимфатические сосуды и вены, входят артерии, нервы, а у свиньи и приносящие лимфатические сосуды. Область тела, с которой в лимфатический узел поступает лимфа, называется корнем лимфатического узла.

Все лимфатические узлы объединены в группы – лимфоцентры, количество которых составляет 19. Лимфатические узлы называются либо по месту расположения, либо по названию органа, с которого они собирают лимфу. По положению на теле лимфоузлы делят на поверхностные и глубокие, лимфоузлы внутренностей и стенок полостей. Поверхностные узлы имеют большое диагностическое значение, так как они легкодоступны для обследования. Глубокие лимфатические узлы стенок полостей тела лежат около тел позвонков, аорты, грудины. Лимфатические узлы внутренностей наиболее многочисленные, лежат возле органов, с которых собирают лимфу.

Лимфатический узел одет соединительнотканной капсулой, от которой в глубь паренхимы отходят соединительнотканые прослойки – трабекулы. Паренхима делится на корковое и мозговое вещество, основа её образована ретикулярной тканью. В корковом веществе, которое лежит по периферии узла, различают 2 зоны: кортикальную и паракортикальную (рис. 8). Кортикальная зона заполнена лимфатическими фолликулами – округлыми структурами, в которых происходит размножение и дифференцировка лимфоцитов.

Центральная часть фолликула – реактивный центр выглядит обычно светлее, чем периферический ободок. В нём находятся молодые клетки со светлыми ядрами – лимфобласты, а также макрофаги и ретикулоподобные отростчатые клетки. В настоящее время считается, что взаимодействие ретикуло-

подобных клеток, фиксирующих на себе антигены, макрофагов, накапливающих антигены, и лимфобластов, преобразующихся в В-лимфоциты – клетки памяти, приводит к формированию факторов гуморального иммунитета. В периоды наиболее активного размножения лимфобластов светлый центр темнеет за счёт появления большого количества делящихся клеток и молодых клеток с базофильной цитоплазмой. По мере дифференцировки лимфоциты оттесняются на периферию, образуется периферический ободок фолликула из малых лимфоцитов.

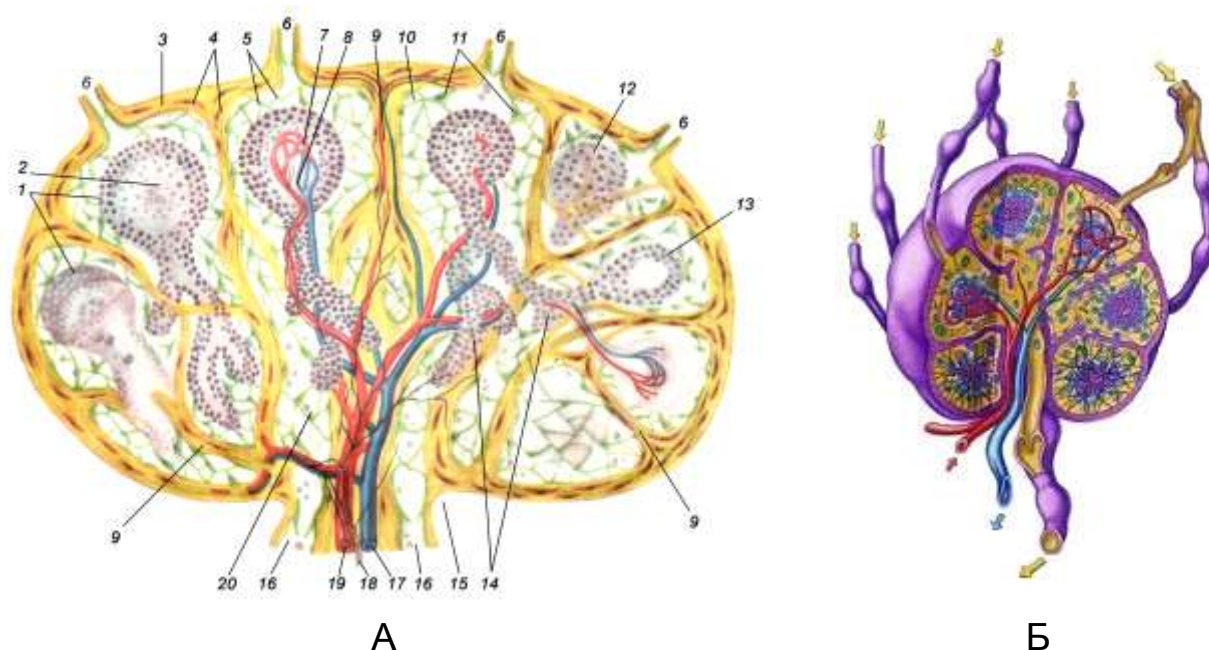


Рисунок 8 – Лимфатический узел: А – схема строения лимфатического узла: 1 – лимфатические фолликулы; 2 – герменативный центр; 3 – капсула; 4 – гладкомышечные клетки; 5 – сеть ретикулярных волокон; 6 – приносящий лимфатический сосуд; 7 – капилляры лимфатического фолликула; 8 – артериолы и венулы лимфатического фолликула; 9 – трабекула; 10 – краевой синус; 11 – береговые клетки; 12 – первичный фолликул; 13 – вторичный фолликул; 14 – мякотные тяжи; 15 – ворота лимфатического узла; 16 – выносящий сосуд; 17 – вена; 18 – нервы; 19 – артерия; 20 – промежуточный краевой синус; Б – расположение приносящих и выносящих лимфатических сосудов

Паракортикальная зона лежит глубже фолликулов на границе с мозговым веществом. В этой зоне выселившиеся из фолликулов лимфоциты и макрофаги беспорядочно заполняют петли ретикулярного остова. Считается, что именно здесь осе-

дают тимусзависимые лимфоциты (Т-лимфоциты). Под влиянием макрофагов они трансформируются в клетки, осуществляющие клеточный иммунитет. При формировании иммунных реакций паракортикальная зона сильно разрастается, проникая между фолликулами и в мозговое вещество.

Мозговое вещество образовано мозговыми (мякотными) тяжами, которые отходят от фолликулов и парафолликулярной зоны в глубь узла. Мозговые тяжи состоят из скоплений лимфоцитов, макрофагов и плазматических клеток на разных стадиях дифференцировки.

Щелевидные пространства в лимфоузле, свободные от трабекул, фолликулов и мозговых тяжей и заполненные лимфой, называются синусами. В зависимости от расположения различают *краевой синус* – под капсулой узла, *промежточные корковые синусы* – между трабекулами и фолликулами, *промежточные мозговые синусы* – между трабекулами и мозговыми тяжами и *центральный мозговой синус* – в области ворот узла, лимфа из которого стекает в выносящие сосуды.

Стенки синусов образованы ретикулоэндотелиальными клетками, между отростками которых имеются щели. Лимфа, попадая из приносящих сосудов в систему синусов, течёт по ним медленно и обменивается веществами и клетками с окружающими тканями лимфатического узла. При этом происходит задержание, фагоцитоз и обезвреживание чужеродных агентов, формируется иммунный ответ. Вытекающая лимфа отличается по составу и свойствам от притекающей в узел лимфы.

4.4. Органы гемопоэза и иммунной системы

К органам кроветворения (гемопоэза) и иммунологической защиты у млекопитающих относят красный костный мозг, селезёнку, лимфатические узлы, тимус, миндалины, а также лимфатические образования (солитарные фолликулы и пейеровы бляшки) кишечника и других органов. Красный костный мозг и тимус являются центральными, остальные – периферическими органами кроветворения и иммунной защиты.

Органы кроветворения и иммунной системы (*organa haemopoetica et immunopoetica*) тесно связаны между собой общностью происхождения, строения и функции.

Родоначальником всех видов клеток крови и иммунной системы являются *полипотентные стволовые клетки*, которые обладают способностью многократно делиться (до 100 раз). В красном костном мозге из этих клеток образуются клетки-предшественники, из которых путём деления и дифференцировки формируются клетки крови (эритроциты, лейкоциты и тромбоциты) и иммунной системы (лимфоциты). Характерным морфологическим признаком этих органов является наличие гемопоэтических тканей (миелоидной и лимфоидной), в которых происходит образование соответственно клеток крови (гемопоз) и лимфоцитов (лимфопоз).

На ранних этапах эмбрионального развития функцию кроветворения выполняет стенка желточного мешка, где впервые появляются кровяные островки. В этих островках из мезенхимы образуются стволовые клетки, которые интраваскулярно (внутри сосудов) дифференцируются в клетки крови. После редукции желточного мешка гемопоэз продолжается в печени. Из стволовых клеток, поступивших в печень из сосудов (экстраваскулярно), также образуются клетки крови.

В предплодный период кроветворение происходит в селезёнке и лимфатических узлах. В плодный период очаги гемопоэза обнаруживаются в красном костном мозге, заполняющем губчатое вещество костей. После рождения гемопоэз у животных остается только в красном костном мозге и селезёнке.

Иммунная система объединяет органы и ткани, осуществляющие защитные реакции организма и создающие иммунитет, т.е. невосприимчивость организма к чужеродным веществам, обладающим антигенными свойствами (вирусы, бактерии, опухолевые клетки). Иммунная система имеет три особенности:

- распространение по всему телу;
- постоянная циркуляция клеток по организму;
- уникальная способность вырабатывать особые белковые молекулы (антитела), обладающие специфичностью по отношению к каждому антигену.

Характерным морфологическим признаком органов иммунной системы является наличие лимфоидных образований, которые представляют собой комплекс лимфоцитов, моноцитов, макрофагов и других лимфоидных клеток. По функциональному принципу органы иммунной системы подразделяют на центральные и периферические.

К *центральным органам* иммунной системы относят красный костный мозг и тимус, а у птиц ещё клоакальную сумку (фабрициевую бурсу). В красном костном мозге образуются стволовые клетки, которые в тимусе дифференцируются в Т-лимфоциты, у млекопитающих – в красном костном мозге. У птиц дифференциация В-лимфоцитов происходит в клоакальной (фабрициевой) сумке.

С током крови и лимфы обе популяции лимфоцитов поступают в *периферические органы* иммунной системы, где иммунные клетки выполняют свои функции. Т-лимфоциты осуществляют реакции клеточного иммунитета: уничтожают бактерии, вирусы, опухолевые клетки, а В-лимфоциты участвуют в реакциях гуморального иммунитета, синтезируют специфические белки – антитела. Центральные органы иммунитета находятся в хорошо защищенных местах: красный костный мозг – внутри кости, в ячейках губчатого вещества; тимус – в грудной полости; фабрициева сумка птиц – в грудобрюшной полости, под защитой последних крестцовых и первых хвостовых позвонков.

Периферические органы иммунной системы располагаются на границе организма с внешней средой на пути циркуляции крови и лимфы. К ним относят селезёнку, миндалины, лимфоидные (пейеровы) бляшки и солитарные фолликулы слизистых оболочек пищеварительного, дыхательного и мочеполового трактов. *Миндалины* располагаются в стенке начального отдела дыхательной и пищеварительной трубок, образуют «*глоточное лимфоидное кольцо*».

Лимфоидные бляшки располагаются по ходу кишечного тракта, имеют тесную связь с его полостью. На пути тока крови из артериальной системы в систему воротной вены печени лежит *селезёнка*, а на пути лимфы – многочисленные *лимфати-*

ческие узлы, которые задерживают и обезвреживают генетически чужеродные клетки или вещества.

Диффузные лимфоидные скопления и одиночные лимфатические узелки встречаются в слизистой оболочке органов пищеварения, дыхания, мочевыделения и размножения. При воздействии каких-либо антигенов (бактерий, вирусов, паразитов) размеры лимфоидной ткани, ассоциированной со слизистыми оболочками, увеличиваются, появляются новые лимфоидные узелки, диффузные лимфоидные скопления становятся более обширными.

Таким образом, иммунная система представляет собой анатомически рассеянную, но функционально единую сеть, все органы которой тесно связаны благодаря постоянной циркуляции лимфоцитов по организму.

ЛАБОРАТОРНЫЙ ПРАКТИКУМ

Занятие 1. Строение сердца

Сердце (cor, kardia) – конусовидный мышечный орган, расположенный в грудной полости в средостении, несколько сминут влево. Широкое основание сердца направлено вперёд и вверх. Удлиненная заостренная верхушка направлена вниз, назад и влево. Сердце 1-2 см не доходит до грудины и 2-5 см – до диафрагмы. С сердцем связаны крупные сосуды, подходящие и отходящие от него. Внешние размеры левого желудочка крупнее, чем правого, из-за бóльшей толщины его стенки. Ему всегда принадлежит верхушка сердца.

Передний контур сердца проходит в плоскости 3-го ребра, а задний – в плоскости 6-го ребра. Передняя стенка сердца более выпуклая, чем задняя. Масса его у взрослого крупного рогатого скота составляет 2-3 кг (0,38-0,59%), у лошади – 3-6 кг (0,6-1,4%), у свиньи – 0,2-0,4 кг (0,21-0,39%). У собаки относительная масса сердца составляет 0,64-0,78%.

На сердце различают *основание* – basis cordis, *верхушку* сердца – apex cordis, обращенную вентрально, *левую и правую поверхности* – facies sinistra et dextra, *передний и задний края* – margo cranialis et caudalis (рис. 9). Двумя *продольными бороздами* (левой и правой) – sulcus longitudinalis dexter et sinister – снаружи и мышечными *перегородками* – septum atriorum et ventriculorum – изнутри сердце делится на четыре камеры и две (правую и левую) половины, не сообщающиеся между собой. Каждая половина состоит из предсердия и желудочка, сообщающихся между собой атриовентрикулярным отверстием – ostium atrioventriculare. Поперёк основания сердца проходит *венечная борозда* – sulcus coronarius, отмечающая границу между предсердиями, расположенными в основании сердца, и желудочками, составляющими его основную массу.

В венечной борозде проходят правая и левая венечные артерии – aa. coronariae cordis dextra et sinistra, которые выходят из аорты, возвращаются назад к сердцу и питают стенки предсердий и желудочков. В бороздах проходят сосуды и от-

кладывается жировая ткань. Общее количество жировой ткани может достигать 10-15% массы сердца.

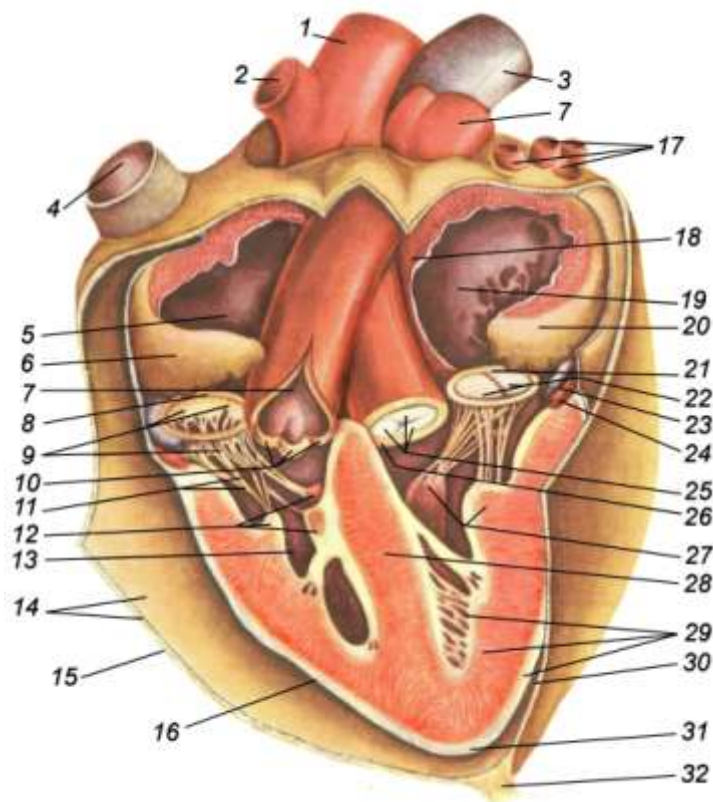


Рисунок 9 – Строение сердца: 1 – аорта; 2 – общий плечеголовной ствол; 3 – каудальная полая вена; 4 – краниальная полая вена; 5 – полость правого предсердия; 6 – правое сердечное ушко; 7 – легочная артерия; 8 – правое атриовентрикулярное отверстие; 9 – трёхстворчатый клапан (открытый); 10 – полулунные клапаны легочной артерии; 11 – сухожильные струны; 12 – сосцевидные мышцы; 13 – полость правого желудочка; 14 – париетальный листок перикарда; 15 – фиброзный листок перикарда; 16 – висцеральный листок перикарда (эпикард); 17 – легочные вены; 18 – межпредсердная перегородка; 19 – полость левого предсердия; 20 – левое сердечное ушко; 21 – левое атриовентрикулярное отверстие; 22 – двухстворчатый клапан (закрытый); 23 – большая сердечная вена; 24 – левая венечная артерия; 25 – полулунные клапаны аорты (закрытые); 26 – фиброзное кольцо аорты; 27 – сосцевидные мышцы; 28 – межжелудочковая перегородка; 29 – слои сердца (эпикард, миокард, эндокард); 30 – полость перикарда; 31 – верхушка сердца; 32 – связка перикарда

Предсердия – *atrii cordis* – располагаются на основании сердца и отграничены от желудочков поперечной венечной бороздой. Каждое предсердие имеет тонкие стенки и образует слепое выпячивание – *правое и левое сердечное ушко* – *auriculae cordis dextra et sinistra*. Предсердия изнутри имеют вид губки из-за *гребешковых мышц* – *mm. pectinati* (рис. 10). Мышцы способствуют полному выжиманию крови при сокращении камеры. В межпредсердной перегородке гребешковые мышцы отсутствуют.

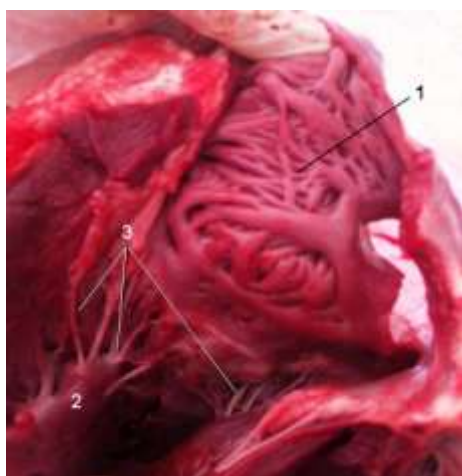


Рисунок 10 – Сердце на разрезе (вскрыты левое предсердие и желудочек): 1 – гребешковые мышцы левого предсердия; 2 – сосочковая мышца; 3 – сухожильные струны двустворчатого клапана

В правое предсердие впадают одна против другой две самые крупные вены организма – краниальная и каудальная полые вены. Кроме двух *отверстий полых вен* – *ostium venae cavae cranialis et caudalis* в правом предсердии имеются отверстия сердечных вен, большой венечной вены и отверстие непарной левой (правой) вены. Между отверстиями полых вен в стенке предсердия лежит *межвенозный бугорок* – *tuberculum intervenosum*, препятствующий образованию турбулентных вихрей при слиянии их кровяных потоков.

В левое предсердие впадают 4-7 лёгочных вен. Через атриоventрикулярное отверстие кровь поступает в желудочки, а оттуда в артерии. Из левого желудочка выходит самая крупная артерия организма – *аорта*, из правого – *лёгочная артерия*. Перемещение крови в сердце обеспечивается последовательным сокращением и расслаблением предсердий и желудочков.

Желудочки сердца – *ventriculi cordis* – имеют мощный миокард, в разных участках которого мышечные пучки образуют от 2 до 5 разнонаправленных слоев (рис. 10). В полость желудочков выступают нечётко ограниченные от стенки утолщения – **мышечные перекладки** – *trabeculae carneae*, которые выполняют ту же функцию, что и гребешковые мышцы предсердий. Кроме того, на миокарде имеются **поперечные** и **сосочковые мышцы** – *mm. transversus cordis et papillares*.

Межжелудочковая перегородка впадает в правый желудочек, поэтому на разрезе полость левого желудочка оказывается округлой, а правого – полулунной. Правый желудочек, помимо правого атриовентрикулярного отверстия, имеет **отверстие лёгочной артерии** – *ostium trunci pulmonalis*, закрытое полулунным клапаном. Левый желудочек, помимо атриовентрикулярного отверстия, содержит отверстие аорты – *ostium aortae*.

Клапанный аппарат сердца регулирует ток крови в одном направлении – из предсердий в желудочки, а из желудочков в аорту и лёгочную артерию. В сердце различают три вида клапанов – двустворчатый, трёхстворчатый и полулунные.

Двустворчатый клапан – *valvula bicuspidalis* – лежит в левом атриовентрикулярном отверстии, помимо двух створок, являющихся производными эндокарда, имеет 6-8 **сухожильных струн** – *chordae tendineae*, прикрепляющихся к сосочковым мышцам миокарда (рис. 11).

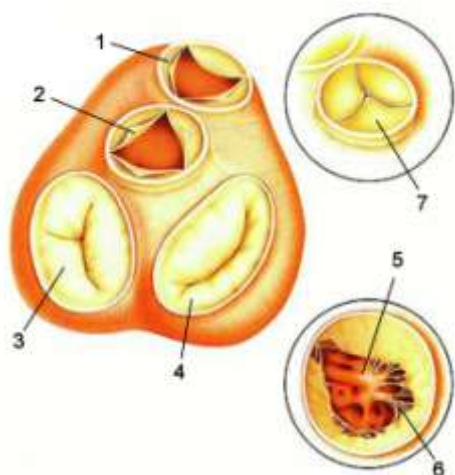


Рисунок 11 – Схема расположения клапанного аппарата сердца, вид сверху (Уэстон Т., 1998): 1 – полулунный клапан лёгочной артерии; 2 – полулунный клапан аорты (открыт); 3 – трёхстворчатый клапан (закрыт); 4 – двустворчатый клапан (закрыт); 5 – двустворчатый клапан (открыт); 6 – сухожильные струны; 7 – аортальный клапан (закрыт)

Трёхстворчатый клапан – *valvula tricuspidalis* – расположен в правом атриовентрикулярном отверстии, состоит из трёх створок, полусухожильных струн и трёх сосочковых мышц.

Полулунные клапаны – *valvula semilunaris* – закрывают отверстия аорты и лёгочной артерии. Состоят из трёх кармашков, в центре свободного края каждого клапана находится утолщение – аранцев узелок.

Стенка сердца состоит из трёх слоев: внутренний – эндокард, средний – миокард, наружный – эпикард. **Эндокард** – *endocardium* – состоит из тонкого слоя соединительной ткани, выстланного со стороны полости сердца эндотелием. **Миокард** – *myocardium* – мощный слой сердечной поперечнополосатой мышечной ткани. Толщина миокарда в левом желудочке больше, чем в правом. Соотношение толщины левого желудочка к правому в норме составляет 3:1. **Эпикард** – *epicardium* – состоит из тонкого слоя соединительной ткани, покрытого снаружи мезотелием, т.е. эпикард является серозной оболочкой и представляет собой производное висцерального листка плевры.

Фиброзный скелет сердца расположен между предсердиями и желудочками на уровне венечной борозды. Он представляет собой **фиброзные кольца** – *anuli fibrisi* – вокруг атриовентрикулярных и артериальных отверстий. В фиброзном кольце аорты у крупного рогатого скота имеются две кости сердца, у лошади и собаки – 2-3 хряща, у свиньи – один хрящ. К фиброному скелету прикрепляются створки клапанов и мышечные пучки предсердий и желудочков.

Сосуды и нервы сердца – *vasa et nervi cordis* – представлены правой и левой венечными артериями, большой, средней и малой сердечными венами. От основания аорты отходят **правая и левая венечные артерии** – *aa. coronaria cordis dextra et sinistra*. Они проходят по венечной борозде, анастомозируют между собой, а затем переходят в продольные борозды и, разветвляясь на ряд мелких ветвей, обеспечивают кровью сердечную мышцу. В них поступает 10% крови, выталкиваемой левым желудочком.

Кровь собирается в малые сердечные вены с правого желудочка, в среднюю сердечную вену и в большую сердечную вену с остальных участков. Вены открываются в правое предсердие. Сердце иннервируется вегетативной нервной системой. Симпатические нервы идут от звездчатого узла и стимулируют сердечную деятельность. Парасимпатические ветви идут от блуждающего нерва и замедляют деятельность сердца. В тесном контакте с вегетативными нервами находится нервно-мышечная проводящая система сердца.

Проводящая система сердца – *systema conducens cardiacum* – обеспечивает ритмичность работы сердца и синхронность сокращений предсердий и желудочков, состоит из двух узлов – синоатриального и атриовентрикулярного и отходящих от них волокон, вступающих в тесный контакт с атипичными мышечными волокнами.

Синоатриальный узел – *nodus sinoatrialis* – расположен под эпикардом правого предсердия в борозде между краниальной полой веной и правым сердечным ушком. Он связан с мускулатурой предсердий.

Атриовентрикулярный узел – *nodus atrioventricularis* – крупнее, лежит в межпредсердной мышечной перегородке и связывает в работе предсердия и желудочки.

Атриовентрикулярный пучок (пучок Гисса) – *fasciculus atrioventricularis* – отходит от атриовентрикулярного узла.

Ножки левая и правая (ножки Гисса) – *crus dextrum et sinistrum* – проходят в межжелудочковой перегородке.

Волокна Пуркине являются разветвлением нервных волокон ножек Гисса, которые идут к наружным стенкам сердца, проходя в поперечных мышцах.

Видовые особенности:

- **лошадь** – сердце более закругленное, чем у коров, расположено от 3-го до 6-го ребра, смещено влево на три пятых, верхушка сердца достигает нижний конец 6-го (7-го) левого ребра, до грудины не доходит 1 см, до диафрагмы – 6-8 см. В правое предсердие или правую полую вену

- впадает правая непарная вена. В фиброзном кольце отверстия аорты лежат один-три сердечных хряща;
- *крупный рогатый скот* – сердце сильно смещено влево и прилежит к левой грудной стенке на уровне 3-4-го ребра. Верхушка сердца расположена в области 5-го рёберного хряща, не достигает грудины на 2 см, впереди диафрагмы на 2-5 см. В фиброзном кольце аорты находятся две *сердечные косточки* – *ossa cordis*. Из них правая косточка длиной 5-6 см имеет вид изогнутой пластинки треугольной формы. Левая сердечная косточка длиной 2-3 см. В правое предсердие впадает левая непарная вена;
 - *свинья* – сердце тупое, лежит в грудной полости с большим наклоном к грудине, верхушка достигает уровня соединения 7-го рёберного хряща. В правое предсердие впадает левая непарная вена. Легочных вен две. Овальное отверстие между предсердиями не зарастает в 20% случаев. В аортальном фиброзном кольце находится *сердечный хрящ* – *cartilago cordis*;
 - *собака* – сердце округлое, с притупленной верхушкой, сильно наклонено и лежит почти горизонтально. Его основание находится на уровне 3-го, а верхушка достигает 6-го ребра. Слева оно прилегает к грудной стенке в области 4-6-го ребра, а справа – на уровне 5-го ребра. В правое предсердие или в краниальную полую вену впадает правая непарная вена. В левое предсердие открываются четыре лёгочные вены. В фиброзном кольце аорты заложены три мелких хряща.

Околосердечная сумка (перикард) – *pericardium*. Сердце покрыто серозной оболочкой, которая образует вокруг него мешок – *серозный перикард*. Он состоит из висцерального и париетального листков, между которыми находится щелевидная *перикардальная полость* – *cavum pericardiacae*. Висцеральный листок вплотную прилежит к миокарду и называется *эпикардом*. Париетальный листок срастается с фиброзным листком, отходящим от внутригрудной фасции, с наружной сторо-

ны фиброзный листок фасции покрыт *перикардиальной плеврой* – *pleura pericardiaca*.

В результате сращения париетального листка перикарда, фиброзного листка внутригрудной фасции и перикардиальной плевры образуется *околосердечная сумка*. Она изолирует сердце от окружающих органов; укрепляет сердце в определённом положении, так как от неё отходят связки к груди и диафрагме; создает оптимальные условия для функционирования, поскольку клетки серозного мешка секретируют небольшое количество серозной жидкости, снижающей трение при движении сердца. Перикард прикрепляется к грудной кости специальными связками – *ligamentum pericardiaca*, а к позвоночному столбу – входящими в сердце сосудами.

Занятие 2. Аорта. Артерии грудной, брюшной и тазовой полостей

Аорта – *aorta* – основной сосуд большого круга кровообращения. Начинается в левом желудочке. В самой начальной своей части расширяется и образует луковицу аорты – *bulbus aortae*. Условно делится на три части: дугу аорты, грудную и брюшную аорту. Дуга аорты поднимается от левого желудочка до уровня 5-6 грудного позвонка. Участок аорты от 5-6-го грудного позвонка до диафрагмы называется грудной аортой, а пройдя через диафрагму – брюшной аортой. Вся артериальная система большого круга кровообращения является разветвлением аорты (рис. 12).

Дуга аорты – *arcus aortae* – располагается справа от лёгочной артерии. В области луковицы от аорты отходят парные правая и левая венечные артерии – *aa. coronariae cordis dextra et sinistra*. В краниальном направлении от дуги аорты отходит короткий и широкий общий плечеголовной ствол.

Грудная аорта – *aorta thoracica* – лежит в грудной полости в средостении под телами грудных позвонков. Справа от неё находится грудной лимфатический проток, а у собаки и лошади, помимо этого, непарная правая вена. У свиньи и рогатого

скота слева от аорты лежит непарная левая вена. Граница грудной аорты располагается от 5-6-го грудного позвонка до диафрагмы. Далее грудная аорта проходит через аортальное отверстие в диафрагме в брюшную полость и там называется брюшной аортой. От грудной аорты берут начало следующие сосуды: парные межрёберные артерии, пищеводная и бронхиальная артерии, а у лошади, кроме того, краниальная диафрагмальная артерия.

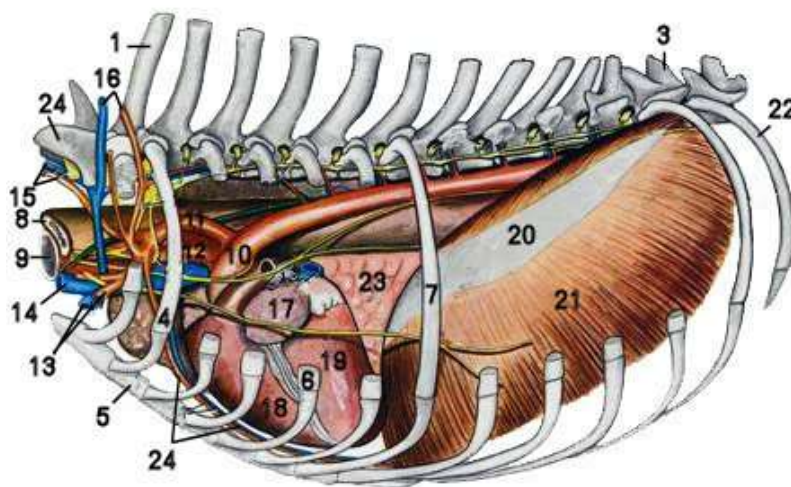


Рисунок 12 – Органы грудной полости собаки с левой стороны (Попеско П., 1978): 1 – I грудной позвонок; 2 – VII шейный позвонок; 3 – XI грудной позвонок; 4 – II ребро; 5 – грудная кость; 6 – V рёберный хрящ; 7 – VII ребро; 8 – пищевод; 9 – трахея; 10 – аорта; 11 – левая подключичная артерия; 12 – плечеголовной ствол; 13 – подмышечная а. и в.; 14 – левая яремная в.; 15 – позвоночная а. и в.; 16 – глубокая шейная а. и в.; 17 – левое предсердие; 18 – правый желудочек сердца; 19 – левый желудочек сердца; 20 – сухожильный центр диафрагмы; 21 – рёберная часть диафрагмы; 22 – XIII ребро; 23 – добавочная доля лёгкого; 24 – внутренняя грудная а. и в.

Межрёберные артерии – aa. intercostales – парные, сегментные, отходят от аорты начиная с 4-5-й и до последней пары рёбер. Каждая межрёберная артерия идёт вентрально вдоль каудального края ребра в сосудистом желобе. Её сопровождают одноименная вена и межрёберный нерв. Межрёберные артерии делятся на три вида ветвей:

- дорсальные – rr. dorsales – идут к дорсальной мускулатуре позвоночного столба и коже;

- спинномозговые – гр. *spinales* – входят через межпозвоночное отверстие в позвоночный канал и васкуляризируют спинной мозг и его оболочки, участвует в образовании вентральной спинномозговой артерии;
- мышечные – гр. *musculares* – разветвляются в мускулатуре и коже грудной стенки.

В области рёберных хрящей межрёберные артерии анастомозируют с ветвями внутренней грудной и мышечнодиафрагмальной артерий, образуя сегментарные артериальные кольца. Они васкуляризируют стенку грудной клетки.

Бронхиальная артерия – а. *bronchialis* – отходит от грудной аорты на уровне 5-го грудного позвонка, идёт в стенку бронхов, обеспечивает питание кровью легких. Формирует анастомозы с ветвями лёгочной артерии.

Пищеводная артерия – а. *oesophageus* – разветвляется в стенке пищевода, а также в перикарде и средостении. Пищеводная артерия может отходить общим стволом от грудной аорты вместе с бронхиальной артерией, образуя *бронхиально-пищеводный ствол* – *truncus broncho-oesophageus*.

Краниальная диафрагмальная артерия – а. *phrenica cranialis* – парная, начинается между ножками диафрагмы, в которых разветвляется. Имеется только у лошади.

Видовые особенности:

- *лошадь* – от грудной аорты отходит бронхиально-пищеводный ствол, имеются 13-14 пар межрёберных артерий и краниальная диафрагмальная артерия;
- *рогатый скот* – бронхиальная и пищеводная артерии часто отходят от грудной аорты общим бронхиально-пищеводным стволом;
- *свинья* – грудная аорта отдаёт 10-12 межрёберных, начиная с 5-й пары рёбер, пищеводную и бронхиальную артерии;
- *собака* – от грудной аорты отходит 9-10 пар межрёберных артерий, начиная с 4-5-й пары рёбер, две-три небольшие бронхиальные и две маленькие пищеводные артерии.

Брюшная аорта – *aorta abdominalis* – начинается после прохождения аорты через диафрагму (рис. 13). Она лежит слева от каудальной полой вены и вентрально от малой поясничной

мышцы. На своем пути она отдаёт париетальные ветви в стенки брюшной полости и висцеральные ветви во внутренности.

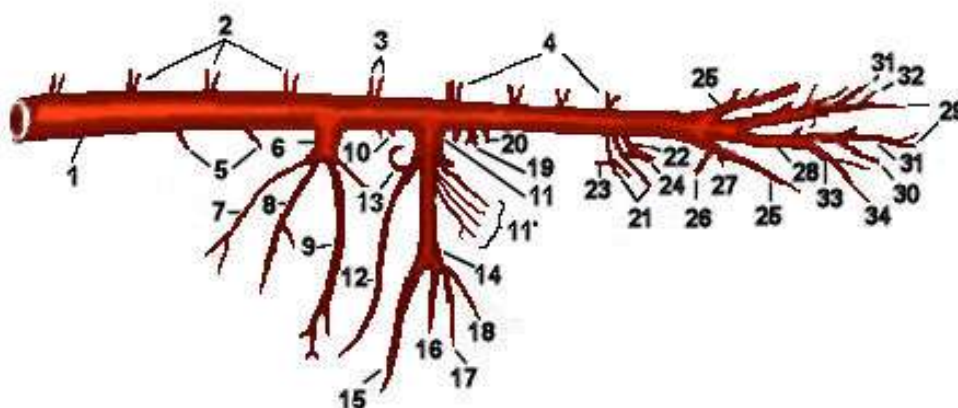


Рисунок 13 – Схема брюшной аорты лошади с отходящими от неё сосудами (Акаевский А.И., Юдичев Ю.Ф., Селезнёв С.Б., 2005): 1 – брюшная аорта; 2 – дорсальные межрёберные артерии (аа); 3 – дорсальная рёберно-шейная артерия (а.); 4 – поясничные аа.; 5 – краниальная диафрагмальная а.; 6 – чревная а.; 7 – левая желудочная а.; 8 – селезёночная а.; 9 – печёночная а.; 10 – надпочечная а.; 11 – краниальная брыжеечная а.; 11' – артерии тощей кишки; 12 – правая ободочная а.; 13 – средняя ободочная а.; 14 – подвздошно-ободочная а.; 15 – ободочная ветвь; 16 – латеральная слепокишечная а.; 17 – брыжеечная подвздошная а.; 18 – медиальная слепокишечная а.; 19 – почечная а.; 20 – надпочечная а.; 21 – семенниковая (яичниковая) а.; 22 – каудальная брыжеечная а.; 23 – левая ободочная а.; 24 – краниальная прямокишечная а.; 25 – наружная подвздошная а.; 26 – глубокая окружная подвздошная а.; 27 – маточная а.; 28 – внутренняя подвздошная а.; 29 – краниальная ягодичная а.; 30 – каудальная ягодичная а.; 31 – подвздошнопоясничная а.; 32 – крестцовые ветви; 33 – внутренняя срамная а.; 34 – пупочная а.

К париетальным ветвям относятся следующие парные сосуды: каудальная диафрагмальная, брюшная, поясничные и окружная глубокая подвздошная артерии. К висцеральным ветвям относятся сосуды: непарные чревная, краниальная и каудальная брыжеечные, снабжающие кровью органы пищеварения, а также парные – почечные, надпочечные, семенниковые (у самцов) или яичниковые (у самок) артерии.

Под 5-6-ми поясничными позвонками брюшная аорта отдаёт парные наружные подвздошные артерии, являющиеся ма-

гистральными сосудами свободных отделов тазовых конечностей, и парные внутренние подвздошные артерии для стенок и органов тазовой полости. После этого брюшная аорта переходит в среднюю крестцовую артерию, а она, в свою очередь, в хвостовую артерию.

Артерии брюшных стенок

Каудальная диафрагмальная артерия – а. phrenica caudalis – парная, отходит в области аортального отверстия диафрагмы, разветвляется в ножках диафрагмы. У лошади кровоснабжение диафрагмы осуществляется краниальной диафрагмальной артерией, которая берёт начало от грудной аорты. У рогатого скота артерия может начинаться от чревной или поясничной артерии. У свиньи сосуд развит слабо. У собаки отходит общим стволом с брюшной артерией.

Брюшная артерия – а. abdominalis – парная, отделяется позади или на уровне краниальной брыжеечной артерии. Обеспечивает кровоснабжение брюшных и поясничных мышц. Имеется только у собаки и свиньи.

Поясничные артерии – aa. lumbales – парные, отходят от дорсальной стенки аорты в количестве 5-6 пар. Последняя пара отходит позади ответвления наружных подвздошных артерий. Каждая поясничная артерия делится на три вида ветвей:

- дорсальные – rr. dorsales – разветвляются в дорсальных мышцах-разгибателях спины;
- спинномозговые – rr. spinales – направляются в позвоночный канал и ветвятся в оболочках спинного мозга;
- вентральные – rr. ventrales – обеспечивают кровоснабжение поясничных мышц.

У лошади поясничные артерии отдают ветви к мышцам брюшных стенок.

Окружная глубокая подвздошная артерия – а. circumflexa ilii profunda – парная, разветвляется в поясничных и брюшных мышцах. От брюшной аорты отходит только у собаки рядом с каудальной брыжеечной артерией, у других животных она берёт начало от наружной подвздошной артерии.

Артерии органов брюшной полости

Чревная артерия – а. celiaca – непарная, мощная, но короткая артерия, отходит от вентральной поверхности брюшной аорты на уровне последнего грудного – первого поясничного позвонка. У животных с однокамерным желудком она делится на три ветви: среднюю по толщине – печёночную, тонкую – левую желудочную и самую крупную – селезёночную (рис. 14).

Печёночная артерия – а. hepatica – вступает в ворота печени вместе с воротной веной. До вступления в печень она отдает ветви к двенадцатиперстной кишке, поджелудочной железе и желудку. На малую кривизну желудка направляются *правая желудочная артерия* – а. gastrica dextra – и *желудочно-двенадцатиперстная артерия* – а. gastroduodenalis. От последней на большую кривизну желудка отходят *правая желудочно-сальниковая* – а. gastroepiploica dextra – и *поджелудочно-двенадцатиперстная артерия* – а. pancreaticoduodenalis. Отдав перечисленные ветви, печёночная артерия делится на левые и правые ветви, вступающие в соответствующие доли печени. Одна из ветвей направляется к желчному пузырю как *пузырная артерия* – а. cystica.

Селезёночная артерия – а. lienalis – направляется в селезёнку, своим концевым отделом переходит в левую желудочно-сальниковую артерию – а. gastroepiploica sinistra, которая на большой кривизне желудка соединяется с одноименной правой артерией. На своем пути селезёночная артерия отдает ветви к желудку, сальнику, в поджелудочную железу. У свиньи от селезёночной артерии отделяется левая желудочная артерия.

Левая желудочная артерия – а. gastrica sinistra – направляется в область малой кривизны желудка, помимо желудка, отдает ветви в стенку пищевода и поджелудочную железу.

Чревная артерия у жвачных, с их многокамерным желудком, имеет множество отличий. От основного ствола чревной артерии длиной до 8-12 см, располагающегося с правой стороны от рубца, отходят последовательно: печёночная артерия, общий ствол селезёночной и правой рубцовой артерий, левая рубцовая и левая общая желудочная артерии.

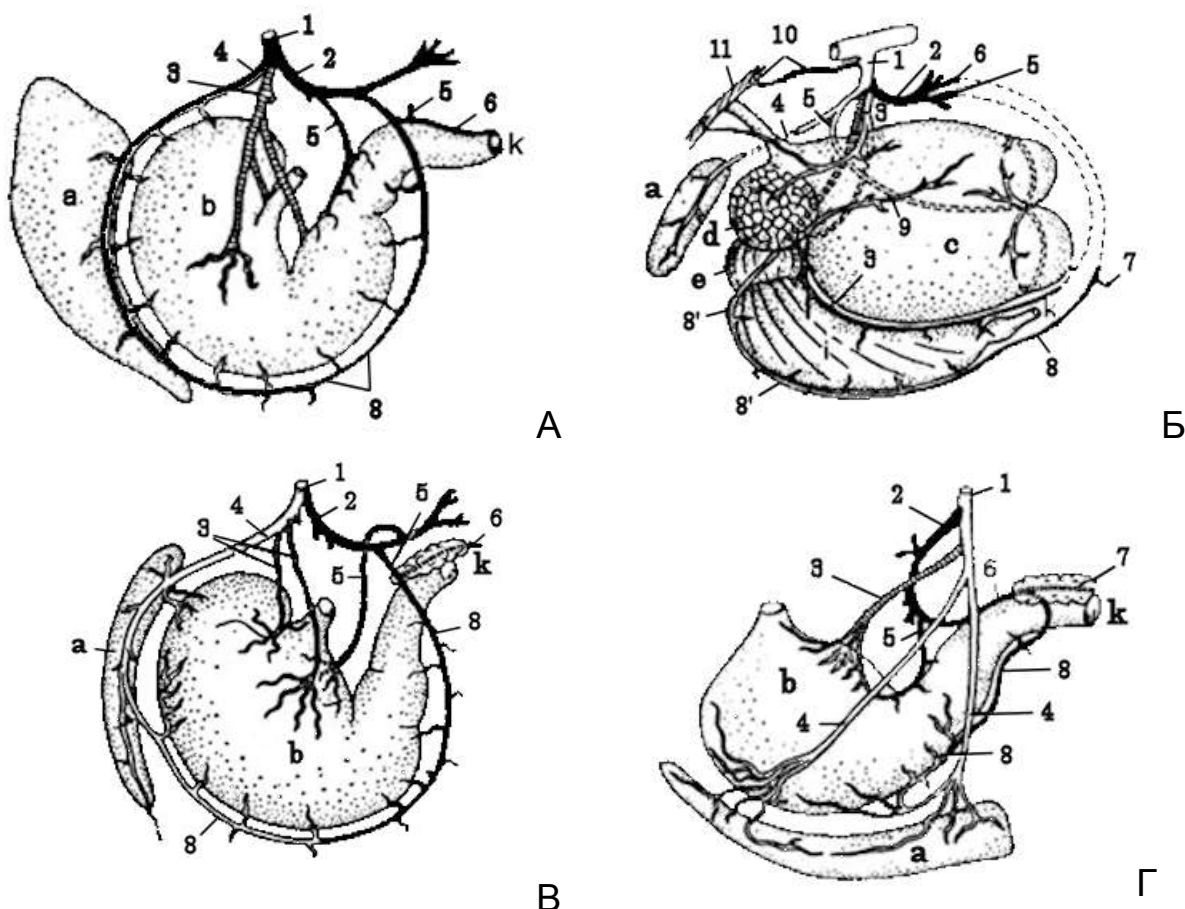


Рисунок 14 – Артерии желудка: А – лошади; Б – коровы; В – свиньи; Г – собаки (Акаевский А.И., Юдичев Ю.Ф., Селезнев С.Б., 2005): 1 – чревная артерия (а.); 2 – печёночная а.; 3 – левая желудочная а.; 4 – селезёночная а.; 5 – правая желудочная а.; 5' – правая рубцовая а.; 6 – желудочно-двенадцатиперстная а.; 7 – краниальная поджелудочно-двенадцатиперстная а.; 8 и 8' – правая и левая желудочно-сальниковые аа.; 9 – левая рубцовая а.; 10 – каудальная диафрагмальная а.; а – селезенка; b – желудок; с – рубец; d – сетка; e – книжка; i – сычуг; k – двенадцатиперстная кишка; л – диафрагма

Печёночная артерия отдает *правую желудочную* – *a. gastrica dextra* – и *желудочно-двенадцатиперстную артерию* – *a. gastroduodenalis*, которая направляет ветви в желчный пузырь, сальник, поджелудочную железу и двенадцатиперстную кишку. Отдав эти ветви, печёночная артерия продолжается как *правая желудочно-сальниковая артерия* – *a. gastroepiploica dextra*.

Селезёночная артерия является тонким сосудом, выходит из общего ствола селезёночной и правой рубцовой артерий и перед входом в селезенку делится на несколько ветвей, на-

правляющихся в поджелудочную железу и сальник (рис. 15).

Правая рубцовая артерия – *a. ruminis dextra* – расположена в правой продольной и каудальной бороздах рубца, по ним она выходит на его левую поверхность. Сосуд является продолжением общего ствола.

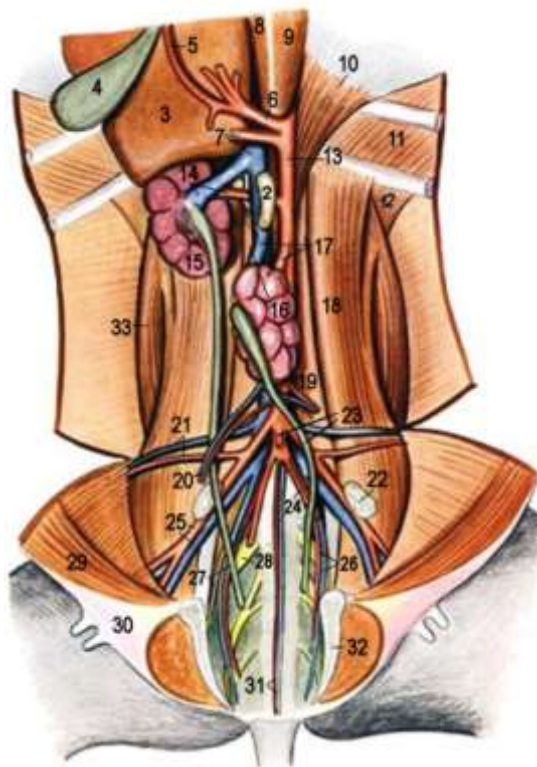


Рисунок 15 – Положение органов на дорсальной стенке брюшной полости крупного рогатого скота – вид с вентральной стороны (Попеско П., 1978): 1 – правая надпочечная железа; 2 – левая надпочечная железа; 3, 4 – печень и желчный пузырь; 5 – печёночная артерия (а.); 6 – чревная а.; 7 – краниальная брыжеечная а. и каудальная полая вена (в.); 8 – правая медиальная ножка диафрагмы; 9 – левая медиальная ножка диафрагмы; 10 – левая латеральная ножка диафрагмы; 11 – внутренняя межрёберная мышца (м.); 12 – пояснично-рёберная м.; 13 – аорта; 14 – правая почечная а. и в.; 15, 16 – правая и левая почки; 17 – левая почечная а. и в.; 18 – большая поясничная м.; 19 – малая поясничная м.; 20 – яичниковая а. и в.; 21 – окружная глубокая подвздошная а. и в.; 22 – подвздошный медиальный лимфоузел; 23 – каудальная брыжеечная а., левый мочеточник; 24 – левая пупочная а.; 25 – наружная подвздошная а. и в.; 26 – внутренняя подвздошная а. и в.; 27 – правый мочеточник, запирающий нерв; 28 – седалищный нерв; 29 – прямая брюшная м.; 30 – молочная железа; 31 – крестцовая а. и в.; 32 – тазовое сращение; 33 – квадратная поясничная м.

Левая рубцовая артерия – a. ruminis sinistra – проходит в левой продольной борозде рубца и отдаёт ветви для преддверия рубца и артерию сетки – a. reticularis.

Левая общая желудочная артерия – a. gastrica sinistra communis – не доходя до книжки, делится на две ветви: левую желудочную артерию – a. gastrica sinistra, расположенную в области большой кривизны книжки, и малой кривизны сычуга, и левую желудочно-сальниковую артерию – a. gastroepiploica sinistra, выходящую на большую кривизну сычуга. Левая желудочная артерия является непосредственным продолжением чревной артерии. На малой кривизне желудка она анастомозирует с правой желудочной артерией.

Краниальная брыжеечная артерия – a. mesenterica cranialis – непарная, крупная, отходит от аорты рядом с чревной артерией. Лежит в краниальном корне брыжейки и васкуляризирует весь тонкий отдел кишечника, кроме начала двенадцатиперстной кишки, и весь толстый отдел кишечника, кроме конца ободочной и прямой кишок. Она отдаёт следующие сосуды: каудальную поджелудочно-двенадцатиперстную артерию, артерии тощей кишки, среднюю ободочную, правую ободочную и подвздошно-слепободочную артерии (рис. 16).

Каудальная поджелудочно-двенадцатиперстная артерия – a. pancreaticoduodenalis – отдаёт ветви в поджелудочную железу и двенадцатиперстную кишку. *Артерии тощей кишки* – aa. jejunales – ряд коротких ветвей, идущих в стенку тощей кишки. Первая из них анастомозирует с поджелудочно-двенадцатиперстной, а последняя – с подвздошной артерией.

Средняя ободочная артерия – a. colica media – направляется в поперечное колено ободочной кишки. *Правая ободочная артерия* – a. colica dextra – разветвляется в правом колене ободочной кишки. *Подвздошно-слепободочная артерия* – a. iliocaecocolica – делится на три ветви, идущие в толстый отдел кишечника: подвздошную, ободочную и слепую. Ободочная ветвь обеспечивает кровью начало ободочной кишки.

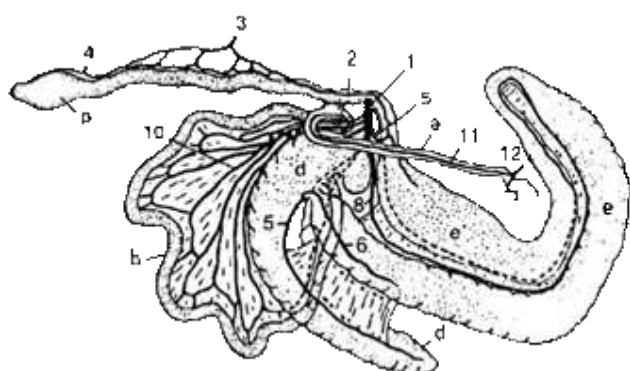
Видовые особенности:

- *лошадь* – краниальная брыжеечная артерия представляет собой короткий ствол, который отдает 18-21 артерию то-

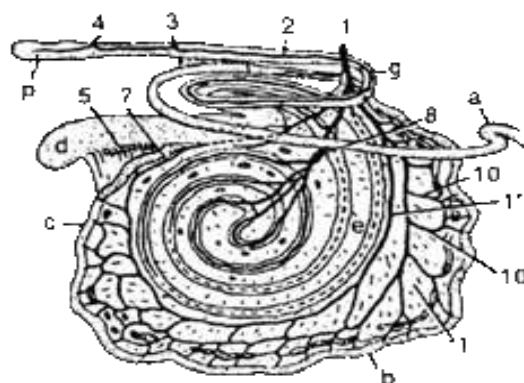
- щей кишки, общий ствол для средней и правой ободочных артерий, подвздошно-слепободочную артерию и две ветви для слепой кишки;
- *рогатый скот* – артерия образует дугу вокруг лабиринта ободочной кишки. От этой дуги отходит множество коротких артерий тощей кишки и коллатеральный ствол, который идет параллельно краниальной брыжеечной артерии с её вогнутой стороны и питает дистальный участок тонких кишок. Для толстой кишки отделяется средняя ободочная и подвздошно-слепободочная артерии;
 - *свинья* – краниальная брыжеечная артерия длинная, делится на 8-12 артерий тощей кишки, подвздошно-слепободочную, общий ствол правой и средней ободочных артерий;
 - *собака* – имеет достаточно длинную краниальную брыжеечную артерию, которая отдаёт 15-19 артерий тощей кишки. Подвздошно-слепободочная, средняя и правая ободочная артерии отходят общим стволом.

Почечная артерия – a. renalis – парная, начинается рядом с краниальной брыжеечной артерией и идёт в почку. Отдаёт ветви в надпочечник и мочеточник. У собак сосуд отходит от брюшной аорты на уровне первого поясничного позвонка. Парные *надпочечные артерии* – aa. suprarenales – могут отходить самостоятельно от брюшной аорты, они обеспечивают кровью надпочечники.

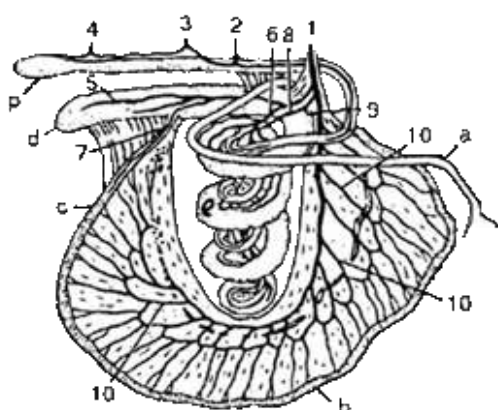
Внутренняя семенная артерия – a. spermatica interna – имеется у самцов, парная, начинается в области 4-го поясничного позвонка и направляется в половые железы. Артерия проходит через паховый канал в составе семенного канатика и разветвляется в семеннике, придатке семенника и семяпроводе. У самок имеется **яичниковая артерия** – a. ovarica, она обеспечивает кровоснабжение яичников и посылает краниальную маточную артерию – a. uterina cranialis – в рог матки. Краниальная маточная артерия хорошо развита только у лошади.



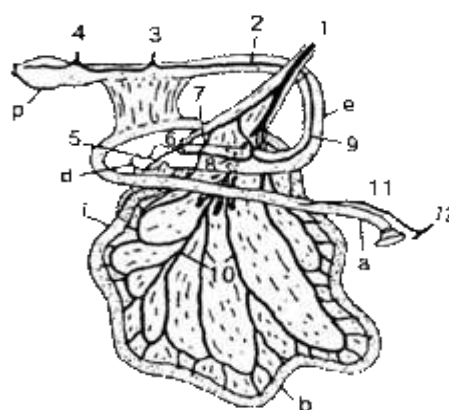
А



Б



В



Г

Рисунок 16 – Артерии кишечника: А – лошади; Б – коровы; В – свиньи; Г – собаки (Акаевский А.И., Юдичев Ю.Ф., Селезнев С.Б., 2005): 1 – краниальная брыжеечная артерия (а.); 1' – её коллатеральная ветвь; 2 – левая ободочная а.; 3 – каудальная брыжеечная а.; 4 – каудальная прямокишечная а.; 5 – слепокишечная ветвь; 6 – ободочная ветвь; 7 – брыжеечная ветвь; 8 – правая ободочная а.; 9 – средняя ободочная а.; 10 – артерии тощей кишки; 11 – поджелудочно-двенадцатиперстная а.; 12 – печёночная а.; а – двенадцатиперстная кишка; б – тощая кишка; с – подвздошная кишка (к.); d – слепая к.; е – ободочная к.; р – прямая к.

Каудальная брыжеечная артерия – *a. mesenterica caudalis* – непарная, отходит от аорты на уровне 5-6-го поясничного позвонка. Делится на левую ободочную и краниальную прямокишечную артерии:

- левая ободочная артерия – *a. colica sinistra* – разветвляется в нисходящей части ободочной кишки, а у лошадей также в малой ободочной кишке;

- краниальная прямокишечная артерия – *a. rectalis cranialis* – идёт в дистальный отдел ободочной кишки и прямую кишку.

Артерии стенок и органов тазовой полости

Перед входом в тазовую полость брюшная аорта отдаёт парные наружную и внутреннюю подвздошные артерии и превращается в среднюю крестцовую артерию – *a. sacralis mediana*. Она снабжает кровью мышцы, кости и кожу области крестца и переходит в хвостовую артерию – *a. coccygea*.

Внутренняя подвздошная артерия – *a. iliaca interna* – отходит от брюшной аорты в области 6-го поясничного позвонка, направляется каудально по медиальной поверхности широкой тазовой связки, выходит из тазовой полости через седалищную дугу и заканчивается каудальной ягодичной артерией. Делится на париетальные и висцеральные ветви.

Париетальные ветви внутренней подвздошной артерии обеспечивают кровоснабжение стенок тазовой полости, к ним относятся подвздошно-поясничная, краниальная ягодичная, запирательная, каудальная ягодичная артерии.

Подвздошно-поясничная артерия – *a. iliolumbalis* – проходит по медиальной поверхности подвздошной кости, обеспечивает питание поясничных и ягодичных мышц, а также напрягателя фасции бедра. У лошади артерия отходит общим стволом с краниальной ягодичной и запирательными артериями. У рогатого скота и свиньи – это второй по счёту сосуд, а у собаки – первая ветвь, отходящая от внутренней подвздошной артерии.

Краниальная ягодичная артерия – *a. glutea cranialis* – ветвится на уровне верхнего края крыла подвздошной кости и вместе с одноименным нервом идёт через большую седалищную вырезку в ягодичные мышцы. У лошади формирует общий ствол с подвздошно-поясничной и запирательными артериями, у свиньи отходит от внутренней подвздошной артерии – четвёртой по счёту, у крупного и мелкого рогатого скота – третьей, у собаки – второй.

Запирательная артерия – *a. obturatoria* – проходит вдоль тела подвздошной кости через запёртое отверстие и отдаёт

ветви в наружные и внутренние запирающие мышцы. При выходе из таза делится на латеральную и медиальную ветви. Латеральные ветви кровоснабжают ягодичные мышцы, четырёхглавую мышцу бедра, аддукторы тазобедренного сустава и напрягатель широкой фасции бедра. Медиальная ветвь у самцов направляется в половой член, как половочленная артерия – *a. dorsalis penis caudalis*.

Каудальная ягодичная артерия – *a. glutea caudalis*, разветвляется в мышцах заднебедренной группы, в частности, в двуглавой мышце бедра. Идёт вместе с одноименным нервом.

Висцеральные ветви снабжают кровью органы тазовой полости, к ним относятся артерии пупочная, внутренняя срамная, каудальная пузырная и каудальная маточная у самок или артерия предстательной железы у самцов, прямокишечные.

Пупочная артерия – *a. umbilicalis* – хорошо развита только у плода, выносит кровь в плаценту. После рождения животного она запусветевает и превращается в латеральную пузырную связку, а у самок, кроме того, в круглую маточную связку. Только в проксимальном участке сохраняет незначительный просвет. От пупочной артерии отходят следующие тонкие ветви: артерия мочеочника, краниальная пузырная артерия (для мочевого пузыря), артерия семяпровода у самцов или средняя маточная артерия у самок. У лошади средняя маточная артерия отходит от наружной подвздошной артерии, у собак, помимо перечисленных, имеются ещё каудальная пузырная и каудальная маточная артерия.

Внутренняя срамная артерия – *a. pudenda interna* – направляется к седалищной дуге, где идёт вместе со срамным нервом и делится на артерию промежности и у самцов на луковичную артерию, которая переходит в дорсальную половочленную артерию, а у самок в артерию клитора. У лошади внутренняя срамная артерия в тазовой полости делится на пупочную и среднюю прямокишечную артерию. На половой член отдаёт только анастомозы для запирающей артерии, от которой у самок отходит ещё артерия клитора. У рогатого скота и свиньи внутренняя срамная артерия отходит от внутренней

подвздошной сразу после запирающих ветвей. У быка она отдаёт краниальную прямокишечную артерию и глубокие половочленные артерии. У собаки внутренняя срамная артерия является общим стволом для всех висцеральных ветвей внутренней подвздошной артерии;

- артерия промежности – *a. perinealis* – обеспечивает кровоснабжение ануса, вульвы и промежности;
- луковичная артерия – *a. bulbi urethrae* – имеется у самцов, разветвляется в пещеристом теле уретры;
- дорсальная половочленная артерия – *a. dorsalis penis* – является продолжением внутренней срамной артерии, идёт дорсально до головки полового члена;
- артерия клитора – *a. clitoridis* – имеется у самок, соответствует дорсальной половочленной артерии самцов;
- каудальная пузырьная артерия – *a. vesicalis caudalis* – служит для кровоснабжения мочевого пузыря, отходит общим стволом с артерией предстательной железы – *a. prostatica* – у самца или каудальной маточной артерией – *a. uterina caudalis* – у самок. У лошади обе артерии отходят вместе со средней прямокишечной артерией – *a. rectalis media* – от внутренней срамной артерии. У рогатого скота и свиньи эти артерии представляют собой самостоятельные ветви внутренней подвздошной артерии. У собаки обе артерии являются ветвями пупочной артерии;
- каудальная прямокишечная артерия – *a. rectalis caudalis* – разветвляется в прямой кишке. У собаки берёт начало вместе со средней прямокишечной артерией.

Средняя крестцовая артерия – *a. sacralis mediana* – является продолжением брюшной аорты на крестец после отвления парных наружных и внутренних подвздошных артерий. Сильно развита у рогатого скота. От неё отходят несколько пар латеральных крестцовых артерий и парная хвостовая латеральная артерия:

- крестцовые латеральные артерии – *aa. sacrales laterales* – снабжают кровью мышцы и кожу области крестца и хвоста и отдают ветви для спинного мозга и его оболочек;

- хвостовая латеральная артерия – *a. caudae lateralis* – парная, делится на дорсальную и вентральную хвостовые артерии. На уровне первого хвостового позвонка средняя крестцовая артерия переходит в хвостовую артерию.

Хвостовая артерия – *a. cossugea* – сильно развита у собаки, отдаёт хвостовые сегментные артерии, которые имеют продольные анастомозы. Таким образом, в области хвоста проходят несколько сосудов: парные латеральные дорсальные и вентральные артерии и одна средняя хвостовая артерия.

Занятие 3. Общий плечеголовной ствол. Артерии головы

Общий плечеголовной ствол – *truncus brachiocephalicus communis* – отходит от дуги аорты в краниальном направлении. Он снабжает кровью шею, голову, переднюю часть грудной клетки, грудные конечности. На уровне 2-го грудного позвонка от него на левую сторону отходит левая подключичная артерия – *a. subclavia sinistra*, а ствол становится плечеголовной артерией – *a. brachiocephalica*. От неё отходит к голове ствол общих сонных артерий – *truncus bicaroticus*, после чего плечеголовная артерия переходит на правую сторону и становится правой подключичной артерией – *a. subclavia dextra*.

Левая и правая подключичные артерии изгибаются дугой, огибают спереди 1-е ребро и последовательно делятся на ряд сосудов: рёберношейный ствол, внутреннюю грудную артерию, плечешейный ствол, наружную грудную артерию.

Рёберно-шейный ствол – *truncus costocervicalis* – отдаёт последовательно четыре сосуда: краниальную межрёберную, поперечную шейную, глубокую шейную артерии и переходит в позвоночную артерию (рис. 17).

Краниальная межрёберная артерия – *a. intercostalis suprema* – идёт назад вдоль четырех позвонков и отдаёт 2-5 межрёберных артерий для спинного мозга, межрёберных мышц, разгибателей позвоночного столба. У собаки сосуд отходит общим стволом с поперечной шейной и глубокой шей-

ными артериями. У лошади берёт начало от поперечной шейной артерии.

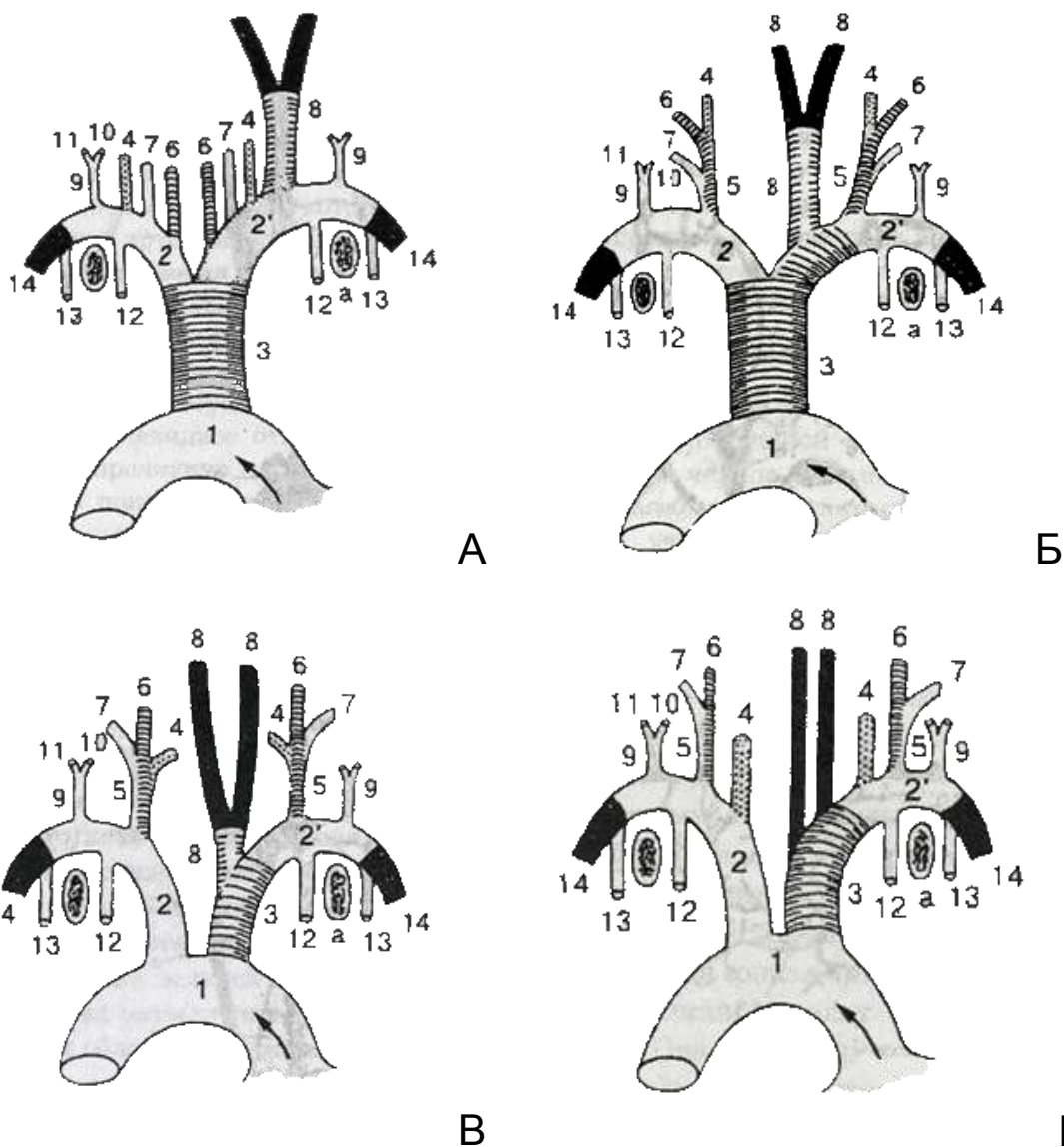


Рисунок 17 – Схема ветвления подключичных артерий: А – лошади; Б – коровы; В – свиньи; Г – собаки: 1 – дуга аорты; 2 – левая и 2' – правая подключичные артерии; 3 – плечеголовной ствол; 4 – позвоночная артерия; 5 – рёберношейный ствол; 6 – поперечная шейная артерия; 7 – глубокая шейная артерия; 8 – общая сонная артерия и её ветви; 9 – плечешейный ствол; 10 – восходящая шейная артерия; 11 – дельтовидная (у свиней предлопаточная) ветвь; 12 – внутренняя грудная артерия; 13 – наружная грудная артерия; 14 – подмышечная артерия; а – первое ребро

Поперечная артерия шеи – *a. transversa colli* – идёт впереди 1-го ребра по медиальной поверхности зубчатой вентральной мышцы в холку и питает зубчатую вентральную и ромбовидную мышцы. У собаки поперечная шейная артерия отходит общим стволом с глубокой шейной, а у лошади – это первый по счёту сосуд, отходящий от левой подключичной и плечеголовной артерий. У свиньи и рогатого скота развита слабо и отходит второй по счёту от рёберношейного ствола.

Глубокая шейная артерия – *a. cervicalis profunda* – лежит впереди 1-го грудного позвонка, питает разгибатели шеи и головы, соединяется (анастомозирует) с позвоночной и затылочной артериями. Сильнее всего анастомозы развиты у лошади и рогатого скота.

Позвоночная артерия – *a. vertebralis* – идёт вдоль шеи в межпоперечном канале и в каждом сегменте отдаёт спинномозговые, дорсальные и вентральные мышечные ветви, васкуляризирующие мышцы шеи и оболочки спинного мозга. Конечные ветви позвоночной артерии участвуют в формировании чудесной сети головного мозга. У свиньи и рогатого скота позвоночная артерия служит общим стволом для всех шейных артерий, направляющихся в дорсальные мышцы шеи, образуя, таким образом, плечешейный ствол – *truncus vertebrocervicalis*.

Внутренняя грудная артерия – отходит от подключичной артерии на уровне 1-го ребра, направляется каудально по внутренней поверхности грудины до 7-8-го рёберного хряща (рис. 18). От неё отходят ветви к тимусу, средостению, сердечной сумке (перикарду), к мышцам грудной клетки, диафрагме.

Пройдя через диафрагму, внутренняя грудная артерия становится *краниальной надчревной артерией* – *a. epigastrica cranialis*. Краниальная надчревная артерия идёт между прямой и поперечной брюшными мышцами, отдаёт ветви к межрёберным мышцам и вымени и анастомозирует с каудальной надчревной артерией, идущей навстречу ей от надчревосрамного ствола. В результате этого анастомоза замыкается артериальное сагиттальное кольцо. Сегментальные ветви

внутренней грудной артерии, анастомозируя с межрёберными артериями, формируют сегментальные артериальные кольца.

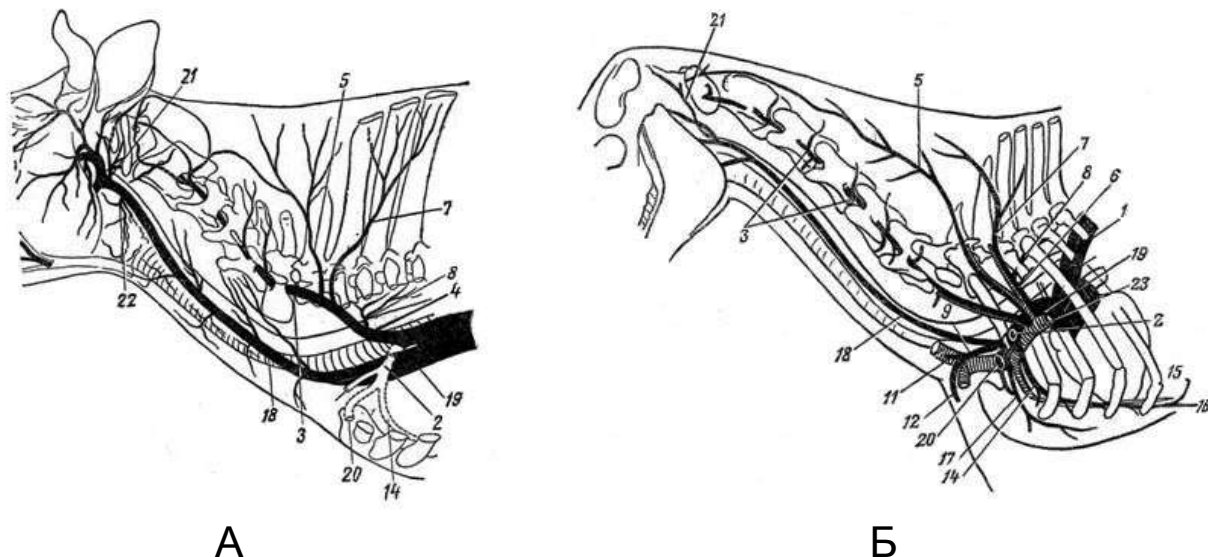


Рисунок 18 – Схема ветвления артерий шеи коровы (А) и лошади (Б) по Акаевскому А.И.: 1 – дуга аорты; 2 – подключичная а.; 3 – позвоночная а.; 4 – позвоночношейный ствол; 5 – глубокая шейная а.; 6 – рёберношейный ствол; 7 – поперечная шейная а.; 8 – передняя межрёберная а.; 9 – плечешейный ствол; 11 – восходящая шейная а.; 12 – нисходящая шейная ветвь; 14 – внутренняя грудная а.; 15 – мышечнодиафрагмальная а.; 16 – краниальная надчревная а.; 17 – наружная грудная а.; 18 – общая сонная а.; 19 – общий плечеголовной ствол; 20 – подмышечная а.; 21 – затылочная а.; 22 – краниальная щитовидная а.; 23 – краниальная полая вена

Плечешейный ствол (поверхностная шейная артерия) – truncus omocervicalis (a. cervicalis superficialis) – направляется краниоventрально и отдаёт восходящую шейную артерию и нисходящую ветвь (рис. 19). **Восходящая шейная артерия** – a. cervicalis ascendens – питает плечеголовную, лестничную, плечеподъязычную и грудную поверхностную мышцы. **Нисходящая ветвь** – ramus descendens – идёт в плечеголовную и поверхностную грудную мышцы. Помимо этого, от плечешейного ствола отходят мелкие веточки к лимфатическим узлам и мышцам.

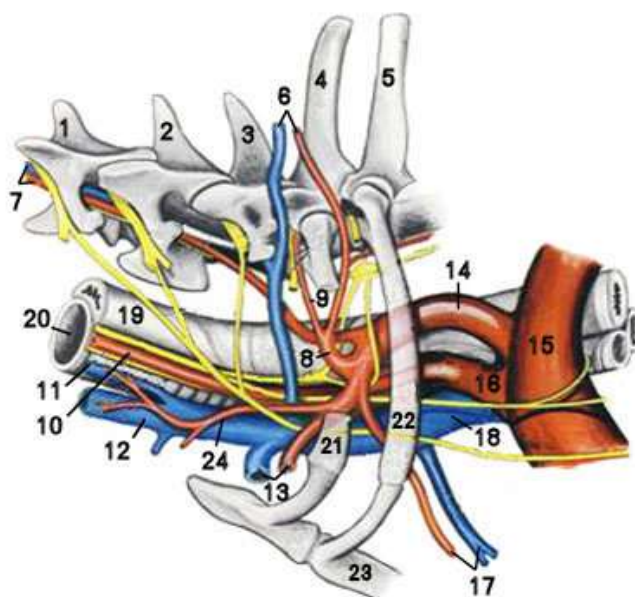


Рисунок 19 – Каудальная область шеи и входа в грудную полость собаки, вид слева (Попеско П., 1978): 1 – V шейный позвонок; 2 – VI шейный позвонок; 3 – VII шейный позвонок; 4 – I грудной позвонок; 5 – II грудной позвонок; 6 – глубокая шейная артерия (а) и вена (в); 7 – позвоночная а. и в.; 8 – рёберношейный ствол; 9 – поперечная шейная а.; 10 – общая сонная а.; 11 – внутренняя яремная в.; 12 – наружная яремная в.; 13 – подмышечная а. и в.; 14 – левая подключичная а.; 15 – аорта; 16 – плечеголовной ствол; 17 – внутренняя грудная а. и в.; 18 – краниальная полая вена; 19 – пищевод; 20 – трахея; 21 – 1-е ребро; 22 – 2-е ребро; 23 – грудная кость; 24 – поверхностная шейная а.

Наружная грудная артерия – a. thoracica externa – тонкая, огибает первое ребро и обеспечивает питание глубокой грудной мышцы. Отдав наружную грудную артерию, подключичная артерия становится подмышечной артерией, несущей кровь в грудную конечность.

Видовые особенности:

– *лошадь* – от дуги аорты отходит общий плечеголовной ствол, длина которого достигает 8 см, рёберно-шейный ствол не образуется, так как рёберношейная, глубокая шейная и позвоночная артерии отходят на левую сторону от левой подключичной, на правую – от плечеголовной артерии самостоятельными сосудами;

– *рогатый скот* – образуется общий плечеголовной ствол, как у лошади. Он делится на левую подключичную и плечеголовную артерии, от которой отходит общий ствол общих сонных артерий. Затем последовательно отходят рёберношейный ствол, внутренняя грудная, плечешейный ствол и наружная грудная артерии;

– *свинья* – в отличие от рогатого скота общий плечеголовной ствол не образуется, и от дуги аорты отходят самостоятельно плечеголовная и левая подключичная артерии. Плечеголовная артерия отдаёт короткий общий ствол общих сонных артерий и становится правой подключичной. Каждая подключичная артерия отдаёт рёберношейную, глубокую шейную и позвоночную артерии. Затем отходит внутренняя грудная артерия, плечешейный ствол и наружная грудная артерия. Плечешейный ствол отдаёт ветви для околоушной слюнной железы и мышц, в том числе шейных частей трапециевидной и ромбовидной, а также посылает веточки к щитовидной железе;

– *собака* – от дуги аорты отходят венечные, плечеголовная и левая подключичная артерии. От плечеголовной артерии отходят правая и левая общие сонные артерии, не образуя общего ствола, после чего артерия становится правой подключичной. Каждая подключичная артерия последовательно отдаёт позвоночную артерию, рёберношейный ствол, плечешейный ствол, внутреннюю и наружную грудные артерии, только после ответвления этих сосудов подключичная артерия становится подмышечной.

Артерии головы

От плечеголовной артерии к голове у жвачных и лошади отходит короткий мощный общий ствол сонных артерий, который делится на правую и левую общие сонные артерии.

Общая сонная артерия – *a. carotis communis* – основной магистральный сосуд, от которого берут начало артерии головы. Обе общие сонные артерии идут вдоль шеи в ярёмном желобе рядом с внутренней ярёмной веной и нервом вагосимпатиком, прикрытые плечеголовной мышцей. По ходу общие

сонные артерии отдают ветви к мышцам шеи, пищеводу, трахее. Кроме того, от общей сонной артерии отходят следующие ветви: краниальная щитовидная, глоточная, гортанная и внутренняя сонная.

Краниальная щитовидная артерия – a. thyreoidea cranialis – отдаёт ветвь глотке, а сама переходит в гортанную ветвь. *Глоточная артерия* – a. pharyngea – питает мышцы глотки. *Гортанная артерия* – a. laryngea – питает мышцы гортани.

В области затылочно-атлантного сустава каждая общая сонная артерия переходит в наружную сонную артерию, отдав в сторону рваного отверстия *внутреннюю сонную артерию* – a. carotis interna, она проходит через рваное отверстие в черепную полость и участвует в образовании чудесной сети мозга, обеспечивает питание головного мозга и его оболочек.

Видовые особенности:

– *лошадь* – общая сонная артерия отдаёт каудальную околоушную и краниальную щитовидную артерии. Внутренняя сонная артерия входит в черепную коробку и принимает участие в образовании артериального кольца мозга;

– *рогатый скот* – внутренняя сонная артерия имеется только у телят, она участвует в формировании чудесной сети мозга, у взрослых животных внутренняя сонная артерия подвергается редукции;

– *свинья* – общая сонная артерия отдаёт затылочно-сонную артерию, которая ветвится на внутреннюю сонную и затылочную артерии;

– *собака* – от общей сонной артерии отходят два сосуда: более крупный – краниальная щитовидная артерия – и мелкий – каудальная щитовидная артерия.

Наружная сонная артерия – a. carotis externa – является продолжением общей сонной артерии, идёт вдоль заднего края нижней челюсти к височно-челюстному суставу, медиально от околоушной слюнной железы, отдавая по пути артерии мозговому и лицевому отделам головы, в том числе ряд артерий к мозгу, слюнным железам, мышцам головы, органам носовой и ротовой полости (рис. 20).

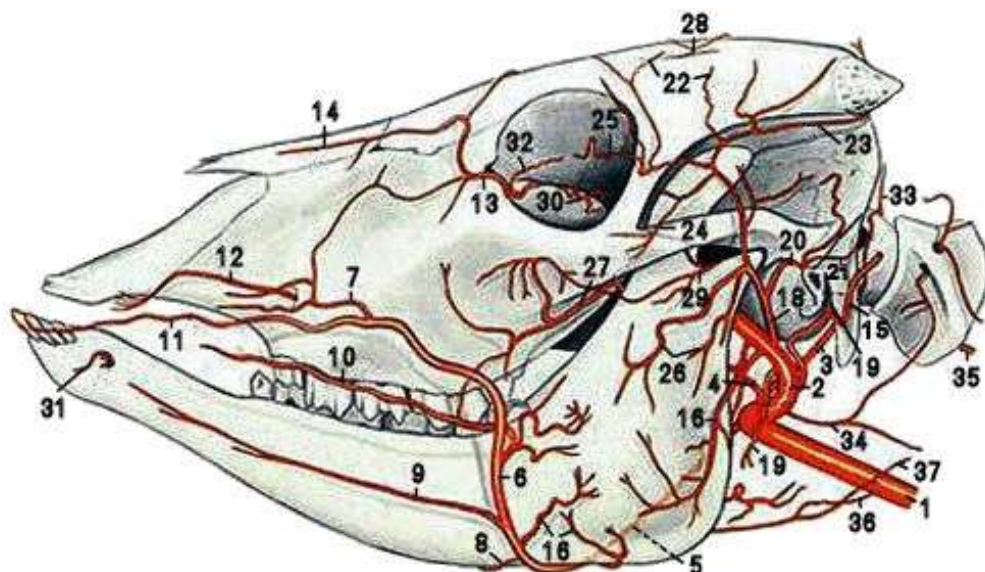


Рисунок 20 – Артерии головы крупного рогатого скота, поверхностный слой, вид слева (Попеско П., 1978): 1 – общая сонная артерия (а.); 2 – наружная сонная а.; 3 – затылочная а.; 4 – восходящая нёбная а.; 5 – наружная челюстная а.; 6 – лицевая а.; 7 – латеральная носовая а.; 8 – подбородочная а.; 9 – поверхностная нижняя губная а.; 10 – глубокая нижняя губная а.; 11 – верхняя губная а.; 12 – подглазничная а.; 13 – а. нижнего века; 14 – дорсальная носовая а.; 15 – каудальная ушная а.; 16 – мышечные ветки наружной сонной и лицевой артерий (аа.); 17 – крыловая ветвь верхнечелюстной а.; 18 – поверхностная височная а.; 19 – околоушная ветвь наружной сонной а.; 20 – назальная ушная а.; 21 – средняя ушная ветвь; 22 – височные ветви; 23 – артерия рога; 24 – слёзная а.; 25 – височная а. верхнего века; 26 – поперечная лицевая а.; 27 – щёчная а.; 28 – надглазничная а.; 29 – жевательная а.; 30 – ветвь глазничного яблока; 31 – подбородочная а.; 32 – медиальная а. нижнего века; 33 – затылочная ветвь затылочной а.; 34 – ветвь общей сонной а.; 35 – спинномозговая вентральная а.; 36 – щитовидная краниальная а.; 37 – каудальная гортанная ветвь щитовидной краниальной а.

Повернув под ухом, на дне глазницы сосуд переходит в верхнечелюстную (внутреннюю челюстную) артерию. Наружная сонная артерия делится на шесть крупных артерий: затылочную, язычную, наружную челюстную, жевательную, каудальную ушную, поверхностную височную.

Затылочная артерия – а. occipitalis – отходит от наружной сонной артерии (у свиней и жвачных – от внутренней сонной артерии) дорсально и служит границей с общей сонной ар-

терией. Направляется в крыловую ямку атланта и соединяется с ветвью позвоночной артерии, проходящей через крыловое отверстие позвонка. Разветвляется в дорсальных мышцах атлантозатылочного и атлантоосевого суставов. Затылочная артерия делится на несколько веточек:

а) *мышцелковая артерия* – *a. condiloidea* – входит в черепную полость через подъязычное отверстие для образования чудесной сети, у жвачных это достаточно крупный сосуд, который проходит двумя ветвями через парное отверстие канала подъязычного нерва;

б) *каудальная артерия мозговых оболочек* – *a. meninges caudalis* – входит в черепную коробку через височный ход, разветвляется в твёрдой мозговой оболочке;

в) *спинномозговая артерия* – *a. cerebrospinalis* – вступает в позвоночный канал через межпозвоночное отверстие атланта, где образует *a. basillaris cerebri*;

г) *нисходящая ветвь* – *ramus descendens* – очень тонкая, в крыловом отверстии атланта соединяется (анастомозирует) с позвоночной артерией.

Видовые особенности:

– *лошадь* – затылочная артерия анастомозирует с позвоночной, глубокой шейной, с аборальной артерией мозговых оболочек и с одноименной другой стороны. Отдает аборальную артерию подчелюстной железы, мышцелковую артерию и среднюю артерию подчелюстной железы;

– *рогатый скот* – затылочная артерия отдаёт восходящую нёбную артерию – *a. palatinum ascendens*, которая идёт в стенку глотки и в нёбную занавеску. Мыщелковая артерия отдаёт *среднюю артерию мозговой оболочки* – *a. meningea media* – тонкий сосуд, проходящий через рваное отверстие. Спинномозговая артерия отсутствует;

– *свинья* – артерия отходит вместе с внутренней сонной артерией, анастомозирует с ветвями позвоночной артерии;

– *собака* – кроме вышеперечисленных артерий, имеется *затылочная ветвь* – *ramus occipitalis*, которая идёт впереди атланта в короткие разгибатели головы. Здесь же от неё отходит каудальная артерия мозговых оболочек.

Язычная артерия – a. lingualis – идёт в язык, сначала по медиальной поверхности основной язычной мышцы, затем по латеральной поверхности подбородочно-язычной мышцы, где называется *глубокой язычной артерией* – a. profunda linguae. По пути от язычной артерии отходят железистые ветви к нижнечелюстной слюнной железе, околоподъязычные ветви в окружающие ткани подъязычного аппарата, а от глубокой артерии языка к спинке языка отходят дорсальные ветви языка.

Видовые особенности:

– *лошадь и крупный рогатый скот* – язычная артерия отходит вместе с лицевой от наружной челюстной артерии, образуя короткий *язычно-лицевой ствол* – truncus linguofacialis. У рогатого скота от язычной артерии отходит подъязычная артерия;

– *свинья* – артерия отдаёт восходящую нёбную, восходящую глоточную и подъязычную артерии;

– *собака* – артерия отдаёт восходящую нёбную артерию.

Наружная челюстная артерия – a. maxillaris externa – направляется к сосудистой вырезке нижней челюсти, огибает её, выходит на латеральную поверхность головы и становится лицевой артерией. **Лицевая артерия** – a. facialis – разветвляется на ряд артерий, снабжающих кровью всю лицевую поверхность головы. Эту артерию прощупывают в сосудистой вырезке при определении пульса у крупных животных. Артерия проходит вдоль переднего края жевательной мышцы вверх до уровня поднимателя верхней губы, где делится на *артерию верхней губы* – a. labii superior и *артерию нижней губы* – a. labii inferior. Это сосуды разветвляются на мелкие ветви, идущие к углу рта, боковой стенке носа, спинке носа, углу глаза.

Видовые особенности:

– *лошадь* – наружная челюстная артерия отдаёт восходящую нёбную артерию, сильно развитую язычную артерию, артерии подчелюстной слюнной железы и подъязычную артерию, хорошо выраженную лицевую артерию (рис. 21);

– *рогатый скот* – наружная челюстная артерия отдаёт язычную артерию, артерии подчелюстной слюнной железы,

лицевую артерию, которая, в свою очередь, отдаёт подчелюстную артерию, поверхностную и глубокую нижние губные артерии, сильно развита артерия верхней губы;

– *свинья* – наружная челюстная артерия развита слабо. Артерии губ и носа являются разветвлениями верхнечелюстной артерии (рис. 22);

– *собака* – наружная челюстная артерия отдаёт подъязычную артерию, лицевая артерия развита слабо, к углу рта направляются несколько мелких сосудов.

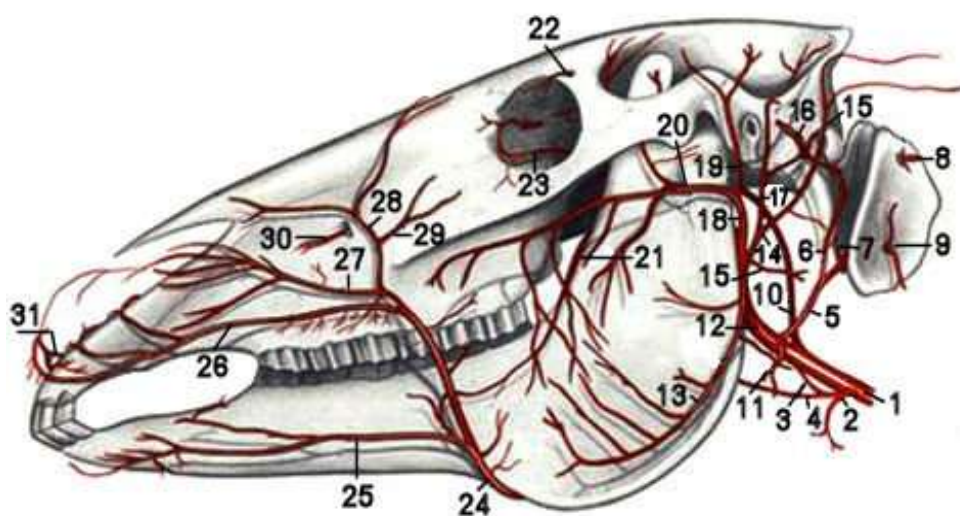


Рисунок 21 – Артерии головы лошади, поверхностный слой, вид слева (Попеско П., 1978): 1 – общая сонная артерия (а.); 2 – краниальная щитовидная а.; 3 – восходящая глоточная а.; 4 – краниальная гортанная а.; 5 – затылочная а.; 6 – задняя а. мозговых оболочек; 7 – мышечковая а.; 8 – затылочная ветвь затылочной а.; 9 – нисходящая ветвь позвоночной а.; 10 – внутренняя сонная а.; 11 – железистая ветвь; 12 – наружная сонная а.; 13 – ветвь а. жевательной мышцы; 14 – каудальная ушная а.; 15 – ветвь околоушной железы; 16 – латеральная и средняя ушные ветви; 17 – глубокая ушная а.; 18, 19 – поверхностная височная а.; 20 – поперечная лицевая а.; 21 – щёчная а.; 22 – надглазничная а.; 23 – а. нижнего века; 24 – лицевая а.; 25 – нижняя губная а.; 26 – верхняя губная а.; 27 – латеральная носовая а.; 28 – дорсальная носовая а.; 29 – а. угла глаза; 30 – подглазничная а.; 31 – резцовая а.

Жевательная артерия – а. masseterica – отходит от боковой поверхности наружной сонной артерии, питает большую

жевательную мышцу, отдаёт небольшие ветви к околоушной слюнной железе, крыловидной и двубрюшной мышцам.

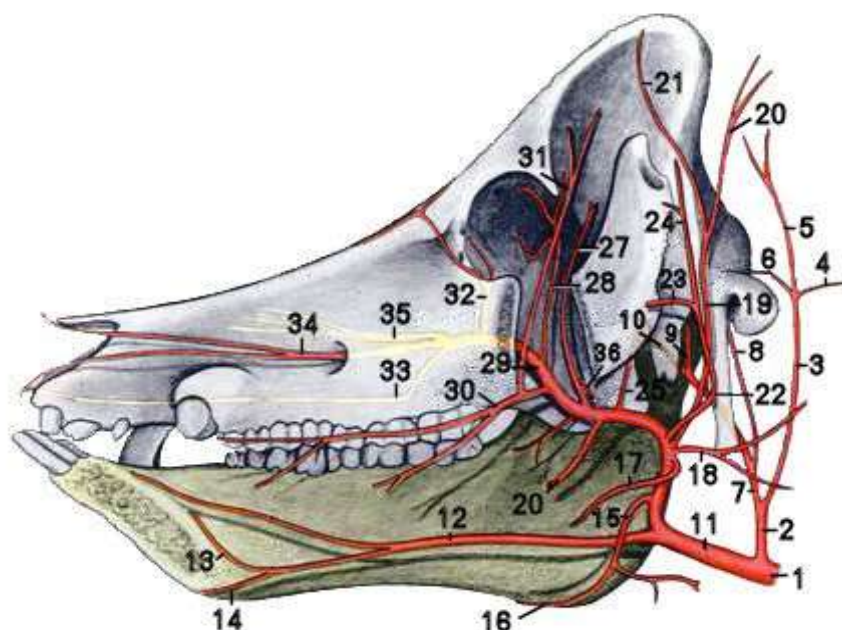


Рисунок 22 – Артерии головы свиньи с левой стороны после удаления левой половины нижней челюсти (Попеско П., 1978): 1 – общая сонная а.; 2 – внутренняя сонная а.; 3 – затылочная а.; 4 – соединительная ветвь между позвоночной и затылочной а.; 5 – затылочная ветвь затылочной а.; 6 – соединительная ветвь с основной а. мозга; 7 – внутренняя сонная а.; 8 – мышцелковая а.; 9 – каудальная ветвь внутренней сонной а.; 10 – оральная ветвь внутренней сонной а.; 11 – наружная сонная а.; 12 – язычная а.; 13 – подъязычная а.; 14 – подбородочная а.; 15, 16 – лицевая а.; 17 – ветвь наружной сонной а. в жевательную мышцу; 18 – ветвь наружной сонной а. в околоушную железу; 19 – каудальная ушная а.; 20 – ушная латеральная ветвь; 21 – ушная медиальная ветвь; 22 – поверхностная височная а.; 23 – поперечная лицевая а.; 24 – ушная а.; 25 – средняя а. мозговой оболочки; 26 – нижняя зубная а.; 27 – глубокая височная аборальная а.; 28 – наружная глазничная а.; 29 – верхнечелюстная а.; 30 – щёчная а.; 31 – глубокая височная оральная а.; 32 – а. нижнего века; 33 – большая нёбная а.; 34 – подглазничная а.; 35 – клинонёбная а.; 36 – а. жевательной мышцы

Каудальная ушная артерия – а. auricularis caudalis – проходит по каудальной поверхности ушной раковины, отдаёт веточку к околоушной слюнной железе. Артерия делится на три ветви: латеральную, среднюю и медиальную – ramus

lateralis, intermedius et medialis. Все веточки сходятся на вершине ушной раковины, образуя сосудистые дуги и анастомозируя друг с другом. От латеральной ушной ветви отделяются два сосуда: *ушная глубокая артерия* – a. auricularis profunda, обеспечивающая питание кожи и мышц ушной раковины, и *артерия лицевого канала* – a. stylomastoidea, которая разветвляется в слизистой оболочке барабанной полости. У крупного рогатого скота средняя ветвь артерии ушной раковины делится на латеральную и медиальную ветви.

Поверхностная височная артерия – a. temporalis superficialis – отходит от наружной сонной артерии в области височночелюстного сустава, направляется в височную область. От неё отходят следующие сосуды:

– *поперечная лицевая артерия* – a. transversa faciei, направляется рострально (вперёд) вентрально от лицевого гребня, сначала лежит поверхностно, а затем углубляется в жевательную мышцу. У собаки поперечная лицевая артерия отдаёт ветви к околоушной слюнной железе и в мышцы век. У свиньи, лошади и мелкого рогатого скота она крупнее поверхностной височной артерии. У мелкого рогатого скота от неё отходят артерии верхней и нижней губы;

– *ветвь для височно-нижнечелюстного сустава* – ramus articularis temporomandibularis – самостоятельным сосудом является у лошади. У свиньи и крупных жвачных она относится к ветвям поперечной лицевой артерии, а у собаки – к ветвям верхнечелюстной артерии;

– *передняя ушная артерия* – a. auricularis rostralis – проходит по переднему краю ушной раковины;

– *латеральные артерии верхнего и нижнего века* – aa. palpebrales laterales superior et inferior – самостоятельными сосудами являются у жвачных и хищных животных. У лошади и свиньи эти ветви относятся к ветвям слёзной артерии.

У крупного и мелкого рогатого скота от поверхностной височной артерии отходят ещё два сосуда:

– *роговая артерия* – a. cornualis – охватывает двумя ветвями основание рога с латеральной и медиальной сторон, разветвляется в коже лба, у основания рога и мышцах щитка;

– слёзная ветвь – ramus lacrimalis – разветвляется в слёзной железе.

Верхнечелюстная (внутренняя челюстная) артерия – a. maxillaris (interna) – является продолжением наружной сонной артерии после отхождения поверхностной височной артерии, в области крылонёбной ямки делится на артерии: нижнюю зубную, среднюю артерию мозговых оболочек, глубокую височную, наружную глазничную, щёчную, поверхностную щёчную, подглазничную, малую и большую нёбную, клинонёбную. У собаки и лошади внутренняя челюстная артерия проходит в крыловом канале клиновидной кости (рис. 23).

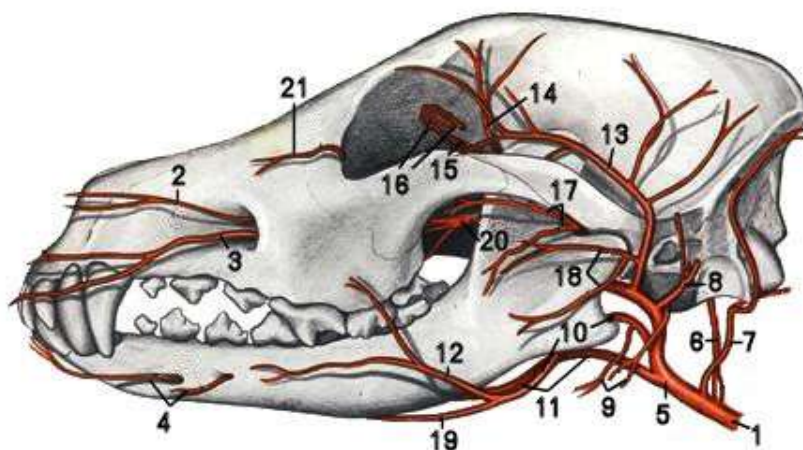


Рисунок 23 – Артерии головы собаки (рисунок по коррозионному препарату, вид слева) (Попеско П., 1978): 1 – общая сонная артерия (а.); 2 – дорсальная ветвь подглазничной а.; 3 – вентральная ветвь подглазничной а.; 4 – подбородочные артерии (аа.); 5 – наружная сонная а.; 6 – внутренняя сонная а.; 7 – затылочная а.; 8 – большая ушная а.; 9 – ветви для железы; 10, 12 – лицевая а.; 11 – язычная а.; 13 – поверхностная височная а.; 14 – оральная глубокая височная а.; 15 – внутренняя глазничная а.; 16 – наружная глазничная а.; 17 – жевательная а.; 18 – поперечная лицевая а.; 19 – подъязычная а.; 20 – верхнечелюстная а.; 21 – а. нижнего века

Нижняя зубная артерия – a. alveolaris mandibulae – проходит в нижнечелюстном канале, отдаёт ветви в поперечную мышцу нижней челюсти, ветви для коренных зубов, резцов и клыков. Артерия выходит на поверхность челюсти через подбородочное отверстие как подбородочная артерия.

Средняя артерия мозговых оболочек – a. meningea media – идёт в черепную полость через овальное или рваное отверстие. Участвует в образовании чудесной мозговой сети.

Глубокая височная артерия – a. temporalis profunda – направляется в височную мышцу. У свиньи и лошади артерия образует несколько мелких ветвей.

Наружная глазничная артерия – a. ophthalmica externa – дугообразно изгибается, направляется в решётчатое отверстие и вступает в него как наружная решётчатая артерия. Образует *чудесную сеть* – rete mirabile, которая лежит на зрительном нерве. Из чудесной сети выходят сосуды для глазного яблока, ресничные ветви, мышечные ветви для мышц глазного яблока. У травоядных хорошо развита лобная, слёзная и надблоковые артерии.

Щёчная артерия – a. buccalis – разветвляется в жевательной и щёчной мышцах.

Поверхностная щёчная артерия – a. malaris – сильно развита, разветвляется в опускателе нижнего века, даёт веточки для третьего века (у свиньи и собаки), боковой поверхности носа и угла глаза (у жвачных).

Подглазничная артерия – a. infraorbitalis – проходит в подглазничном канале, отдаёт веточки для коренных зубов, резцов и клыков, кроме рогатого скота, у которого отсутствуют верхние резцовые зубы и клыки. После выхода из подглазничного отверстия отдаёт веточки в кожу и мускулатуру лица.

Малая нёбная артерия – a. palatina minor – тонкий сосуд, разветвляется в слизистой оболочке мягкого нёба и частично в слизистой оболочке глотки.

Большая нёбная артерия – a. palatina major – проходит через нёбный канал в твёрдое нёбо до резцовой кости, направляет ветви в верхнюю челюсть, слизистую оболочку носовой полости и в верхнечелюстную пазуху.

Клинонёбная артерия – a. sphenopalatina – проходит через клинонёбное отверстие в носовую полость и образует сплетение в слизистой оболочке.

Занятие 4. Артерии грудных и тазовых конечностей

Артерии грудной конечности

Основным сосудом грудной конечности является подмышечная артерия, которая является продолжением подключичной артерии.

Подмышечная артерия – *a. axillaris* – огибает первое ребро и располагается на медиальной поверхности плечевого сустава. Впереди сустава от подмышечной артерии отходит грудноакромиальная (предлопаточная) артерия, а позади сустава подмышечная артерия делится на подлопаточную и плечевую артерии (рис. 24).

Грудноакромиальная артерия (предлопаточная а.) – *a. thoracoacromialis (a. suprascapularis)* – у крупных жвачных и лошади отходит от подмышечной артерии самостоятельным сосудом, у мелких жвачных и хищных – от поверхностной шейной, а у свиньи – от каудальной окружной артерии плеча. Она проходит вдоль переднего края подлопаточной мышцы и вместе с предлопаточным нервом вступает в предостную мышцу. Её ветви направляются в кожу и кожные мышцы области лопатки, в грудные мышцы и плечевую кость.

Подлопаточная артерия – *a. subscapularis* – направляется вверх от подмышечной артерии, проходит по медиальной поверхности длинной головки трёхглавой мышцы плеча к основанию лопатки. Помимо мышечных ветвей, идущих к подлопаточной и большой круглой мышцам, от неё отходят сосуды:

окружная плечевая каудальная (латеральная) артерия – *a. circumflexa humeri caudalis (lateralis)* – отходит каудально от подлопаточной артерии на уровне плечевого сустава, проходит на латеральную поверхность сначала между подлопаточной и большой круглой мышцами, затем между длинной и латеральной головками трёхглавой мышцы плеча вместе с одноименной веной и подмышечным нервом. Она анастомозирует с окружной плечевой медиальной артерией. По своему ходу артерия отдаёт ветви для плечевого сустава и прилегающих к нему мышц. У рогатого скота, свиньи и собаки от окружной ла-

теральной артерии плеча берёт начало коллатеральная лучевая артерия;

грудоспинная артерия – a. thoracodorsalis – вместе с одноименной веной и нервом направляется в широчайшую мышцу спины и большую круглую мышцу, попутно отдаёт ветви в кожу области лопатки, кожную мышцу туловища, образует анастомозы с 5-й межрёберной артерией;

окружная лопаточная артерия – a. circumflexa scapulae – отходит на подлопаточной артерии на уровне нижней трети каудального края лопатки, делится на латеральные и медиальные ветви, питающие подлопаточную, заостренную, дельтовидную и предостенную мышцы, отдаёт питающую артерию лопатки. Ветви окружной лопаточной артерии анастомозируют с ветвями предлопаточной артерии;

артерия трёхглавой мышцы плеча (мышечные ветви) – a. tricipitis (rami musculares) – хорошо развита у крупных животных, питает трёхглавую, большую круглую и подлопаточную мышцы.

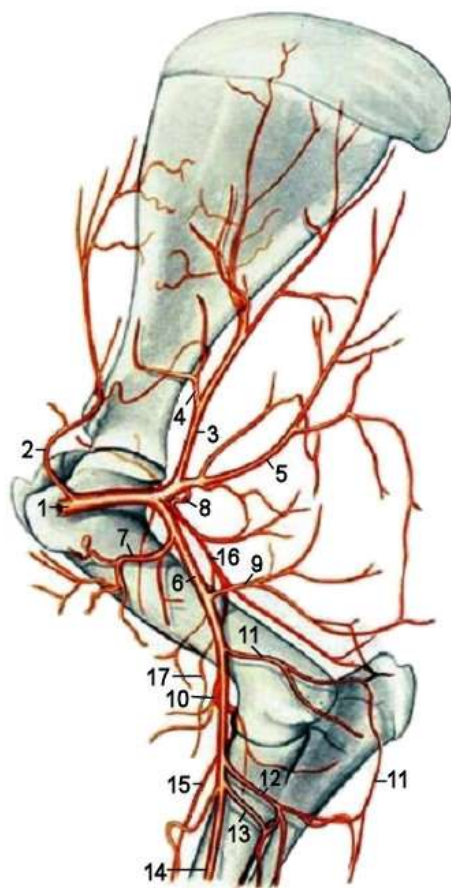


Рисунок 24 – Артерии лопатки и плеча крупного рогатого скота – медиальная поверхность (Попеско П., 1978):

- 1 – подмышечная артерия (а.);
- 2 – предлопаточная (грудоакромиальная) а.;
- 3 – подлопаточная а.;
- 4 – окружная лопаточная а.;
- 5 – грудная дорсальная а.;
- 6 – плечевая а.;
- 7 – окружная плечевая латеральная а.;
- 8 – окружная плечевая медиальная а.;
- 9 – глубокая плечевая а.;
- 10 – поперечная локтевая а.;
- 11 – коллатеральная локтевая а.;
- 12 – мышечная ветвь; 13 – общая межкостная а.;
- 14 – срединная а.;
- 15 – ветвь к дорсальной сети запястья;
- 16 – коллатеральная лучевая а.;
- 17 – краниальная поверхностная а. предплечья

Плечевая артерия – *a. brachialis* – основной сосуд свободной грудной конечности, является продолжением подмышечной артерии, опускается косо и вниз по медиальной стороне плеча и локтевого сустава в сопровождении одноименной вены и срединного нерва, отдавая на своем пути ряд артерий.

Окружная плечевая краниальная (медиальная) артерия – *a. circumflexa humeri cranialis (medialis)* – отходит в самом начале плечевой артерии, идёт вместе с ветвями кожномышечного нерва на дорсальную поверхность плечевой кости, соединяется с окружной плечевой каудальной артерией. Обеспечивает питание клювовидно-плечевой, глубокой грудной мышцы и двуглавой мышцы плеча (см. рис. 24). У некоторых видов животных (свиньи, жвачных и собак) отходит последним сосудом от подлопаточной артерии.

Коллатеральная лучевая артерия – *a. collateralis radialis* – идёт на сгибательную поверхность локтевого сустава, а затем продолжается (у жвачных и свиней) как **краниальная поверхностная артерия предплечья** – *a. antebrachialis superficialis cranialis*. Кроме того, от коллатеральной лучевой артерии отходит в сторону локтевой ямки **средняя коллатеральная артерия** – *a. collateralis media*, участвующая в образовании сосудистой сети локтевого сустава. У лошади коллатеральная лучевая артерия является ветвью плечевой артерии, у жвачных, свиньи и собаки этот сосуд берёт начало от окружной латеральной артерии плеча, то есть является ветвью подлопаточной артерии.

Артерия двуглавой мышцы – *a. bicipitis* – тонкий сосуд, начинается в области нижней трети плеча, разветвляется в двуглавой мышце плеча и глубокой грудной мышце.

Поверхностная лучевая артерия – *a. radialis superficialis* – имеется только у собаки, отходит вблизи с артерией двуглавой мышцы, проходит под кожей на дорсолатеральной поверхности предплечья рядом с одноименным нервом и подкожной веной предплечья, делится на латеральную и медиальную ветви. Медиальная ветвь участвует в образовании дорсальной

сети запястья, латеральная делится на середине пясти на II, III и IV дорсальные общие пальцевые артерии.

Глубокая плечевая артерия – a. brachialis profunda – отходит от плечевой артерии примерно на уровне большой округлой шероховатости, направляется каудально, делится на множество ветвей, питающих разгибатели локтевого сустава, в частности трёхглавую мышцу плеча, и сгибатели плечевого сустава. У лошади от этого сосуда отходит коллатеральная лучевая артерия.

Коллатеральная локтевая артерия – a. collateralis ulnaris – отходит на уровне дистального конца плечевой кости, направляется каудально вдоль медиальной головки трёхглавой мышцы плеча. От неё отходят ветви в сторону локтевого отростка, которые участвуют в образовании сосудистой сети локтевого сустава. Обеспечивает питание трёхглавой мышцы плеча, напрягателя фасции предплечья, поверхностной грудной мышцы и кожи предплечья.

У свиней и жвачных от коллатеральной локтевой артерии отходят длинные ветви, которые направляются дистально вдоль предплечья и в области запястья получают название дорсальная и пальмарная запястные ветви.

Поперечная артерия локтя – a. transversa cubiti – берёт начало от плечевой артерии на уровне медиального мыщелка плечевой кости и проходит поперёк локтевого сустава. От неё отходят ветви к капсуле локтевого сустава и окружающим мышцам. Направляясь дистально, артерия проходит по переднему краю лучевой кости и заходит под длинный абдуктор большого пальца, участвует в образовании дорсальной сосудистой сети запястья.

Общая межкостная артерия – a. interossea communis – берёт начало от плечевой артерии ниже локтевого сустава, имеет вид короткого, но крупного ствола, направляется к проксимальному межкостному пространству предплечья, делится на несколько ветвей: краниальную и каудальную межкостные артерии и локтевую артерию (рис. 25):

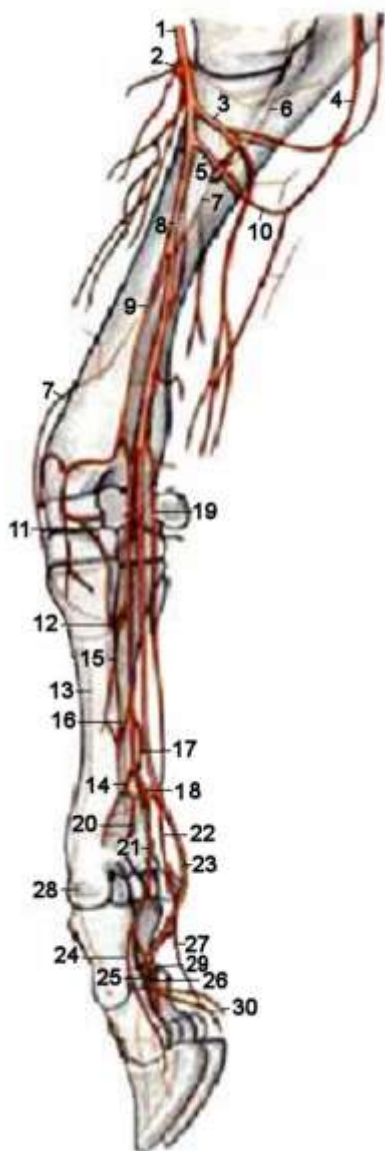


Рисунок 25 – Артерии предплечья и нижней части грудной конечности крупного рогатого скота с медиальной поверхности по стереорентгенограмме (Попеско П., 1978): 1 – плечевая артерия (а.); 2 – поперечная а. локтя; 3 – мышечная ветвь; 4 – коллатеральная локтевая а.; 5 – общая межкостная а.; 6 – межкостная возвратная а.; 7 – межкостная краниальная а.; 8 – срединная а.; 9 – лучевая а.; 10 – каудальная межкостная а.; 12 – дорсальная прободающая а.; 13 – поверхностная пальмарная дуга; 14 – глубокая пальмарная дуга; 15 – II пальмарная пястная а.; 16 – III пальмарная пястная а.; 17 – IV пальмарная пястная а.; 18 – пальмарная ветвь межкостной каудальной а.; 19 – III дорсальная пястная а.; 20 – дистальная прободающая ветвь; 21 – II общая пальмарная пальцевая а.; 22 – IV общая пальмарная пальцевая а.; 23 – III общая пальмарная пальцевая а.; 24 – III медиальная пальмарная пальцевая а.; 25 – III латеральная пальмарная пальцевая а.; 26 – IV медиальная пальмарная пальцевая а.; 27 – IV латеральная пальмарная пальцевая а.; 28 – III общая дорсальная пальцевая а.; 29 – межпальцевая а.; 30 – мякишная ветвь

а) *краниальная межкостная артерия* – *a. interossea cranialis* – выходит на дорсальную поверхность предплечья и разветвляется в разгибателях запястья и пальцев. От неё отходит *возвратная межкостная артерия* – *a. recurrens interossea*, направляющаяся в сторону локтевого сустава, участвует в формировании сосудистой сети локтевого сустава. У свиньи и собаки краниальная межкостная артерия слабо развита или отсутствует. У крупного рогатого скота и лошади артерия сильно развита;

б) *каудальная межкостная артерия* – *a. interossea caudalis* – участвует в образовании дорсальной сосудистой се-

ти запястья и глубокой пальмарной дуги, которая даёт начало глубоким пястным пальмарным ветвям;

в) *локтевая артерия* – *a. ulnaris* – в области предплечья идёт вместе с локтевым нервом между локтевым разгибателем и сгибателем запястья. Участвует в образовании дорсальной сети запястья и пальмарных дуг. У свиньи и лошади этот сосуд является продолжением коллатеральной локтевой артерии, у собак отходит самостоятельно от общей межкостной артерии, у рогатого скота отсутствует.

После ответвления этих артерий общая межкостная артерия продолжается как *пальмарная межкостная артерия* – *a. interossea palmaris*. Она проходит в межкостном желобе и делится на дорсальную и пальмарную ветви. Дорсальная ветвь вливается в дорсальную сеть запястья и в кожу пясти; пальмарная ветвь спускается как *пальмарная глубокая пястная ветвь* – *a. metacarpea palmaris profunda*.

Срединная артерия – *a. mediana* – является продолжением плечевой артерии после ответвления от неё общей межкостной артерии, проходит по медиальной поверхности лучевой кости и запястья, прилегает к брюшку лучевого сгибателя запястья, отдаёт многочисленные ветви к расположенным здесь мышцам, связкам, костям и коже.

На своем пути она отдаёт мышечные ветви – *rami muscularis* – к мышцам-сгибателям запястья. У лошади и крупного рогатого скота отходит *глубокая артерия предплечья* – *a. antebrachii profunda*. На середине предплечья от срединной артерии ответвляется *срединно-лучевая артерия* – *a. medianoradialis*, которая идёт вниз параллельно срединной артерии. Срединно-лучевая артерия делится на *дорсальную и пальмарную запястные ветви* – *rr. carpeus dorsalis et palmaris*. Продолжением срединной артерии является *поверхностная пальмарная ветвь* – *r. palmare superficialis*.

В области кисти сосуды располагаются на дорсальной и пальмарной поверхностях. Чем больше лучей имеет кисть, тем большее количество сосудов идёт вдоль пясти. В области запястья ветви срединнолучевой, коллатеральной локтевой и

срединной артерий формируют *дорсальную сеть запястья* – *rete carpi dorsale* – и *пальмарные дуги глубокие и поверхностные* – *arcus carpi palmare profundus et superficialis* (рис. 26).

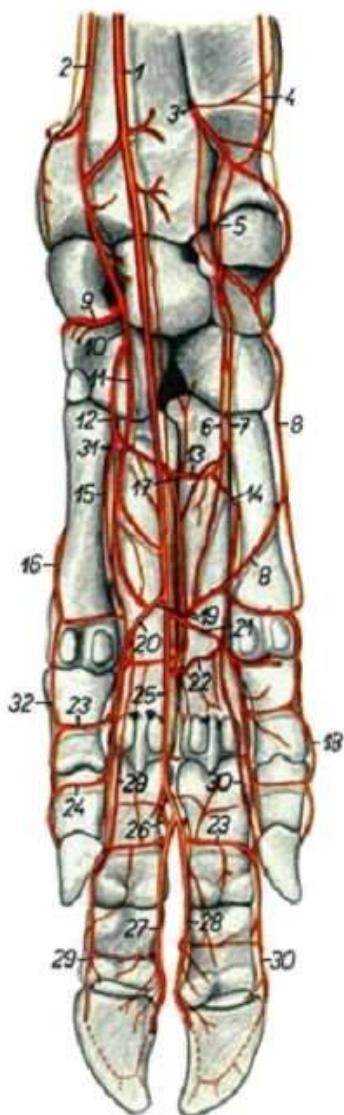


Рисунок 26 – Артерии правой кисти свиньи (Попеско П., 1978): 1 – срединная артерия (а.); 2 – лучевая а.; 3, 5, 6, 7 – ветви каудальной межкостной а.; 4 – коллатеральная локтевая а.; 8 – V пальмарная пястная а.; 9 – дорсальная глубокая ветвь лучевой а.; 10 – пальмарная ветвь лучевой а.; 11 – поверхностная пальмарная ветвь лучевой а.; 12 – глубокая пальмарная ветвь лучевой а.; 13 – проксимальная глубокая пальмарная дуга; 14 – IV прободающая проксимальная пястная а.; 15 – II пальмарная пястная а.; 16 – I пальмарная пястная а.; 17 – III прободающая проксимальная пальцевая а.; 18 – латеральная пальмарная а. V пальца; 19 – поверхностная пальмарная дуга; 20 – II пальмарная общая пальцевая а.; 21 – IV пальмарная общая пальцевая а.; 22 – дистальная глубокая пальмарная дуга; 23 – пальмарная ветвь проксимальной фаланги; 24 – пальмарная ветвь средней фаланги; 25 – III пальмарная пальцевая а.; 26 – III прободающая межпальцевая а.; 27 – III пальмарная латеральная пальцевая а.; 28 – IV пальмарная медиальная пальцевая а.; 29 – III пальмарная медиальная пальцевая а.; 30 – IV пальмарная латеральная пальцевая а.; 31 – II прободающая проксимальная пястная а.; 32 – II пальмарная медиальная пальцевая а.

Из дорсальной сети выходит слабая *дорсальная пястная артерия* – *a. metacarpea dorsalis*, лежащая в межкостном желобе пястных костей (у крупного рогатого скота). Из пальмарных дуг выходят глубокие пальмарные пястные артерии. На дистальном конце пясти пальмарные поверхностные пястные артерии, приняв в себя дорсальную пястную артерию и глубокие пальмарные пястные артерии, превращаются в *общие пальмарные пальцевые артерии* – *a. digitalis palmaris*

communis, которые на каждом пальце разделяется на *собственные пальмарные пальцевые артерии* – a. digitalis palmaris propria, они проходят латерально и медиально вдоль каждого пальца. На дистальной фаланге каждого пальца их ветви анастомозируют, формируя пальцевую дугу.

Видовые особенности артерий кисти:

– *лошадь* – из дорсальной сети запястья на дорсальную поверхность кисти выходят две тонкие дорсальные пястные артерии, они проходят в желобах между грифельными и III пястной костями; над путовым суставом переходят на пальмарную поверхность и соединяются с глубокими пальмарными пястными артериями. С пальмарной поверхности проходят три сосуда: поверхностная пальмарная, являющаяся продолжением срединной артерии, глубокие пальмарные пястные артерии, являющиеся продолжением локтевой и срединно-лучевой артерий;

– *рогатый скот* – на дорсальной поверхности кисти следует одна дорсальная пястная артерия. По пальмарной поверхности проходят пять сосудов: поверхностная пальмарная ветвь, две глубокие пальмарные пястные артерии и две общие пальмарные пальцевые артерии;

– *свинья* – из дорсальной запястной сосудистой сети выходят вторая, третья и четвертая дорсальные пястные артерии. III дорсальная пястная артерия отдает прободающую ветвь, которая выходит на пальмарную поверхность и анастомозирует со срединной артерией. В области путовых суставов каждая дорсальная пястная артерия делится на две дорсальные пальцевые артерии, которые следуют до третьей фаланги каждого пальца. Всего восемь дорсальных пальцевых артерий. На пальмарной поверхности кисти у свиньи расположены поверхностная пальмарная артерия, являющаяся продолжением срединной артерии, и две глубокие пальмарные пястные артерии, которые выходят из глубокой пальмарной дуги;

– *собака* – по дорсальной поверхности запястья и пясти проходят пять сосудов: между III и IV пястными костями проходит крупная ветвь поверхностной лучевой артерии, от дор-

сальной запястной сети отходят четыре дорсальных пястных артерии (I-IV). Ветви поверхностной лучевой и дорсальных пястных артерий в нижней трети пястных костей формируют общие дорсальные пальцевые артерии. Каждая дорсальная общая пальцевая артерия над суставом первой фаланги делится на две собственные дорсальные пальцевые артерии. Итого в области пальцев находятся 10 собственных дорсальных пальцевых артерий. По пальмарной поверхности кисти проходят шесть сосудов: поверхностная пальмарная артерия, II и IV пальмарные пястные артерии, глубже – три глубокие пальмарные пястные артерии. В области пальцев формируются 10 пальмарных пальцевых артерий.

Артерии тазовой конечности

Кровеносное русло тазовой конечности, как и грудной, характеризуется магистральным типом ветвления. Основным сосудом тазовой конечности является наружная подвздошная артерия. Она отходит от брюшной аорты на уровне 5-го поясничного позвонка, идёт вдоль тела подвздошной кости, вступает в бедренный канал, отдаёт глубокую бедренную артерию и переходит в бедренную артерию, которая на внутренней стороне коленного сустава продолжается как подколенная артерия. В области голени подколенная артерия делится на переднюю и заднюю большеберцовые артерии, которые следуют дистально и переходят в области стопы сначала в плюсневые, а затем и пальцевые артерии.

Наружная подвздошная артерия – a. iliaca externa – отходит от аорты и направляется каудовентрально в сопровождении одноименной вены, отдаёт два крупных сосуда: глубокую окружную подвздошную артерию и глубокую бедренную артерию. У лошади от неё, кроме перечисленных, отходит наружная семенная артерия у самцов и средняя маточная артерия у самок. *Наружная семенная артерия* – a. spermatica externa – направляется во влагалищные оболочки семенника у жеребца, а у кобылы *средняя маточная артерия* – a. uterina media – идёт

в рог и переднюю часть тела матки, где анастомозирует с краниальной и каудальной маточными артериями.

Окружная глубокая подвздошная артерия – *a. circumflexa ilica profunda* – разветвляется в области маклока в брюшной стенке и поясничных мышцах, отдаёт краниальную и каудальную мышечные ветви (рис. 27). Краниальная ветвь обеспечивает кровоснабжение поясничных и брюшных мышц, а каудальная – коленную складку и кожу молочной железы.

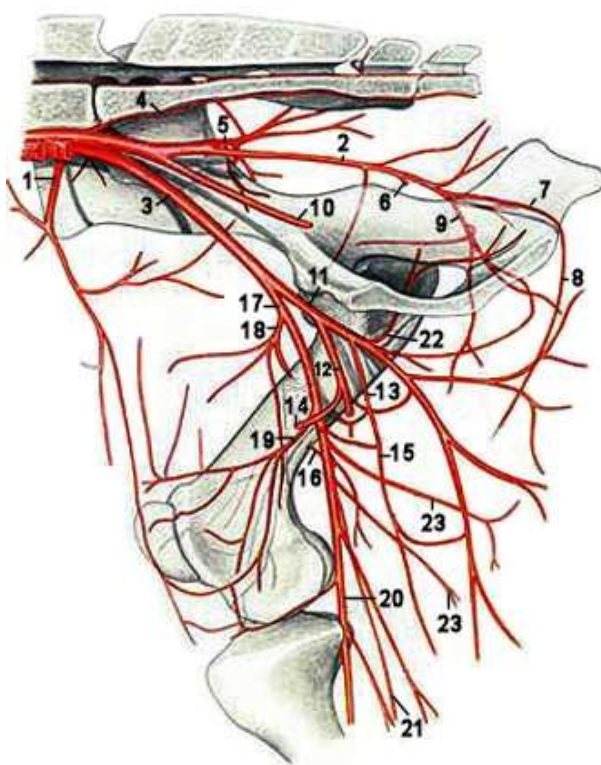


Рисунок 27 – Артерии правой половины таза и бедра крупного рогатого скота – медиальная поверхность (Попеско П., 1978): 1 – окружная глубокая подвздошная а.; 2 – правая внутренняя подвздошная а.; 3 – правая наружная подвздошная а.; 4 – средняя крестцовая а.; 5 – краниальная ягодичная а.; 6 – вагинальная а.; 7 – внутренняя срамная а.; 8 – вентральная а. промежности; 9 – каудальная ягодичная а.; 10 – пупочная а.; 11 – глубокая бедренная а.; 12 – надчревносрамной ствол; 13 – наружная срамная а.; 14 – каудальная надчревная а.; 15 – окружная медиальная а. бедра; 16 – питающая а. бедренной кости; 17 – бедренная а.; 18 – окружная латеральная а. бедра; 19 – проксимальная коленная а.; 20 – подколенная а.; 21 – а. сафена; 22 – запирающая ветвь; 23 – каудальные бедренные аа.

У лошади краниальная ветвь проходит по латеральной поверхности поперечной брюшной мышцы и отдаёт ветви в кожу вымени. У рогатого скота артерия сильно развита и посылает ветви в ягодичные мышцы и напрягатель широкой фасции бедра. У свиньи от артерии отходит ветвь к четырёхглавой мышце и латеральным мышцам бедра, у самца часто отходит наружная срамная артерия, идущая в препуций. У собаки окружная глубокая подвздошная артерия отходит самостоятельно от брюшной аорты рядом с каудальной брыжеечной артерией. Вместо окружной глубокой подвздошной отходит каудальная брюшная артерия, питающая брюшные мышцы.

Глубокая бедренная артерия – a. femoris profunda – отделяется ещё в брюшной полости, направляется каудовентрально в область бедра, проходит между подвздошно-поясничной и гребешковой мышцами, разветвляется вместе с запирательным нервом в аддукторах тазобедренного сустава. От неё отделяются три сосуда: надчревно-срамной ствол, медиальная окружная бедренная артерия и запирательная ветвь.

Надчревно-срамной ствол – truncus pudentoepigastricus – идёт в краниальном направлении и делится на наружную срамную и каудальную надчревную артерии. У рогатого скота, свиньи, часто у собаки, надчревно-срамной ствол отделяет ещё наружную семенную артерию:

а) **наружная срамная артерия** – a. pudenda externa – у самцов направляется в паховый канал, по выходе из которого разветвляется в коже мошонки и препуция, даёт ветви в поверхностные паховые лимфатические узлы. У самок артерия развита сильнее, чем у самцов, так как обеспечивает кровоснабжение молочной железы. У лошади артерия сильно развита. У самцов отдаёт *дорсальную краниальную половочленную артерию* – a. dorsalis penis cranialis, которая анастомозирует с дорсальной каудальной половочленной артерией, являющейся ветвью запирательной артерии.

У быка наружная срамная артерия развита слабо, а у коров – очень сильно. Она направляется в сторону молочной железы и называется *выменной артерией* – a. uberis. У осно-

вания вымени делится на *краниальную и каудальную артерии основания вымени* – aa. basilares uberis caudalis et cranialis. Продолжающийся ствол выменной артерии отдаёт *каудальную артерию вымени* – a. uberis caudalis для задней части вымени и идёт вперёд как *краниальная артерия вымени* – a. uberis cranialis, от неё отделяется *артерия цистерны* – a. cisternae lactiferae. У основания сосков она образует анастомоз и переходит в *сосковую артерию* – a. papillaris. У свиньи наружная срамная артерия часто отделяется от окружной глубокой подвздошной артерии;

б) *каудальная надчревная артерия* – a. epigastrica caudalis – идёт в краниальном направлении вдоль латерального края прямой брюшной мышцы. Её ветви васкуляризируют мышцы брюшной стенки, а краниально анастомозируют с краниальной надчревной артерией;

в) *наружная семенная артерия* – a. cremasterica (spermatica externa) – у самцов идёт вместе с наружным семенным нервом во влагалищные оболочки семенника. У самок отсутствует.

Медиальная окружная бедренная артерия – a. circumflexa femoris medialis – проходит по медиальной поверхности бедра в квадратную, двуглавую и полуперепончатую мышцы. *Запирательная ветвь* – ramus obturatorius – направляется в мышцы-запиратели. У лошади вместо запирательной ветви имеется сильно развитая запирательная артерия, отходящая от внутренней подвздошной артерии.

Бедренная артерия – a. femoralis – является продолжением наружной подвздошной артерии после ответвления от неё глубокой бедренной артерии (см. рис. 27). Сосуд проходит в бедренном канале между гребешковой и портняжной мышцами вместе с одноименной веной и нервом. Бедренная артерия отдаёт следующие сосуды: краниальную бедренную, латеральную окружную бедренную, каудальную бедренную, проксимальную коленную артерии и артерию сафена, а также мышечные ветви.

Краниальная бедренная артерия – a. femoris cranialis – проходит между прямой и латеральной головками четырёхгла-

вой мышцы бедра, отдаёт многочисленные мышечные ветви. У лошади артерия разветвляется только в прямой головке.

Латеральная окружная бедренная артерия – *a. circumflexa femoris lateralis* – отходит вместе с краниальной бедренной артерией, обеспечивает кровоснабжение двуглавой мышцы бедра и напрягателя широкой фасции бедра. У лошади является ветвью запирающей артерии. У рогатого скота и свиньи питает ягодичные и подвздошные мышцы, у собаки – ягодичные мышцы.

Артерия сафена – *a. saphena* – иначе называется подкожная артерия бедра и голени. Отходит на середине бедра с медиальной стороны, вместе с нервом сафена идёт на плантарную поверхность голени и стопы. Медиально от пяточной кости делится на *медиальную и латеральную плантарные плюсневые артерии* – *a. plantaris medialis et lateralis*. Плантарные артерии вместе с *прободающей заплюсневой* – *a. tarsea perforans* – образуют проксимальную плантарную дугу, а вместе с *прободающей плюсневой артерией* – *a. metatarsa perforans* – дистальную плантарную дугу, а сами переходят в *общие плантарные пальцевые артерии* – *aa. digitales plantares communis*. От них отходят *собственные плантарные пальцевые артерии* – *aa. digitales plantares propria*, которые анастомозируют с *собственными дорсальными пальцевыми артериями* – *aa. digitales dorsales propria*.

Каудальная бедренная артерия – *a. femoris caudalis* – крупный сосуд, отходит в области дистальной половины бедра, направляется в длинные разгибатели тазобедренного сустава, в икроножную мышцу и поверхностный сгибатель пальца. У лошади артерия сильно развита, делится на восходящую и нисходящую ветви. Восходящая ветвь сильно развита, направляется в длинные разгибатели тазобедренного сустава, в латеральную головку четырёхглавой мышцы бедра и в пяточное сухожилие. Нисходящая ветвь идёт в икроножную мышцу, поверхностный сгибатель пальца и ахиллово сухожилие с медиальной стороны. У собаки имеются три каудальные бедренные ветви: проксимальная, средняя и дистальная.

Проксимальная коленная артерия – a. genus proximalis medialis – отходит в области дистальной трети бедра в кожу медиальной поверхности коленного сустава.

Мышечные ветви – rr. musculares – разветвляются в медиальных мышцах бедра. Кроме того, имеется питающая артерия бедра, которая направляется в сосудистое отверстие бедренной кости.

Подколенная артерия – a. poplitea – является продолжением бедренной артерии, проходит между мышечками бедренной кости и лежит на плантарной поверхности капсулы коленного сустава, прикрыта икроножной и подколенной мышцами. Под латеральным мышечком большой берцовой кости отдаёт мышечные ветви и заднюю большеберцовую артерию подколенной мышце и трёхглавой мышце голени, переходит в межкостном пространстве на дорсальную поверхность и становится передней большеберцовой артерией.

Задняя (каудальная) большеберцовая артерия – a. tibialis caudalis – небольшой сосуд, наибольшего развития достигает у лошади (взамен слабо развитой артерии сафена). У крупного рогатого скота артерия слабо развита, кровоснабжение плантарной поверхности голени осуществляется за счёт сильно развитой артерии сафена. У лошади отдаёт латеральную, а у рогатого скота – медиальную лодыжковую ветвь. У свиньи отдаёт окружную ветвь малой берцовой кости. Своими конечными ветвями анастомозирует с артерией сафена и участвует в образовании проксимальной дуги плантарной артерии стопы.

Передняя (краниальная) большеберцовая артерия – a. tibialis cranialis – является продолжением подколенной артерии, через межкостное пространство голени она выходит на дорсальную поверхность большой берцовой кости (рис. 28). Отдав ветви костям и мышцам голени, становится в области заплюсны **дорсальной артерией стопы** – a. dorsalis pedis, ветвление которой имеет характерные видовые особенности.

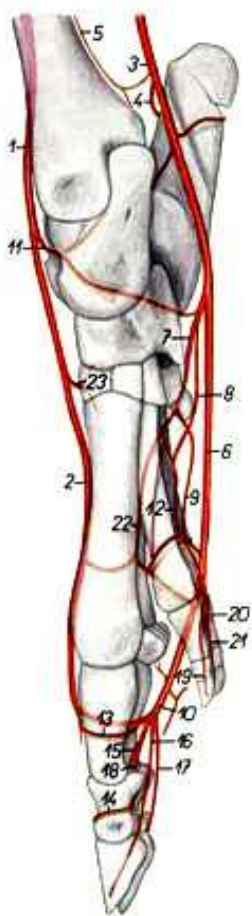


Рисунок 28 – Артерии нижней части тазовой конечности свиньи – медиальная поверхность по стереорентгенограмме (Попеско П., 1978): 1 – краниальная большеберцовая артерия (а.); 2 – III дорсальная плюсневая а.; 3 – а. сафена; 4 – пяточная ветвь; 5 – каудальная большеберцовая а.; 6 – плантарная медиальная а.; 7 – плантарная латеральная а.; 8 – II плантарная плюсневая а.; 9 – IV плантарная плюсневая а.; 10 – III общая плантарная пальцевая а.; 11 – проксимальная прободающая заплюсневая а.; 12 – II плантарная плюсневая а.; 13 – ветвь проксимальной фаланги; 14 – ветвь средней фаланги; 15 – латеральная плантарная а. III пальца; 16 – медиальная плантарная а. III пальца; 17 – латеральная плантарная а. IV пальца; 18 – медиальная плантарная а. IV пальца; 19 – медиальная плантарная а. II пальца; 20 – латеральная плантарная а. V пальца; 21 – медиальная плантарная а. V пальца; 22 – III плантарная плюсневая а.; 23 – дистальная прободающая заплюсневая а.

Видовые особенности артерий стопы:

– лошадь – на дорсальной поверхности стопы располагается один крупный сосуд – дорсальная артерия стопы, она спускается по стопе как *третья дорсальная плюсневая артерия* – а. metatarsae dorsalis. В области заплюсны от дорсальной артерии стопы отходит *прободающая заплюсневая артерия* – а. tarsea perforans. Она проходит через сосудистый канал заплюсны на плантарную поверхность плюсны и участвует в образовании проксимальной плантарной дуги. Третья дорсальная плюсневая артерия в области путового сустава также переходит на плантарную поверхность и делится на латеральную и медиальную собственные пальцевые артерии, которые проходят до третьей фаланги и образуют *концевую дугу* – arcus terminalis. По плантарной поверхности стопы у лошади проходят четыре сосуда, берущие начало из плантарной дуги: две поверхностные плантарные плюсневые, являющиеся про-

должением латеральной и медиальной ветвей задней большеберцовой артерии, и две глубокие плантарные плюсневые артерии, которые следуют в желобах между третьей плюсневой и грифелевидными костями. В области путового сустава плюсневые артерии вливаются в пальцевые артерии;

– *рогатый скот* – по дорсальной поверхности стопы опускается один сосуд – дорсальная артерия стопы, она отдаёт прободающую заплюсневую артерию – *a. tarsea perforans*, выходящую на плантарную поверхность, и становится *дорсальной плюсневой третьей артерией* – *a. metatarsa dorsalis III*. Этот сосуд проходит в желобе плюсневых костей, в области путового сустава отдаёт на плантарную поверхность *прободающую артерию* – *a. perforans* – и делится на две *дорсальные собственно пальцевые артерии* – *aa. digitales dorsales propriae*. На плантарную поверхность стопы кровь поступает по артерии сафена;

– *свинья* – по дорсальной поверхности стопы проходят три артерии: третья плюсневая дорсальная (самая мощная), являющаяся продолжением дорсальной артерии стопы, а также первая и вторая плюсневые дорсальные артерии (см. рис. 28). По плантарной поверхности стопы проходят три артерии: третья плантарная плюсневая, являющаяся продолжением дорсальной артерии стопы, вторая и четвёртая плантарные плюсневые, выходящие из проксимальной плантарной дуги.

– *собака* – на дорсальной поверхности стопы идут дорсальная артерия стопы и дорсальная ветвь артерии сафена, которая на плюсне делится на дорсальные пальцевые артерии. Дорсальная артерия стопы делится на дорсальные плюсневые артерии (II-IV), которые на дистальном конце плюсны анастомозируют с дорсальными пальцевыми артериями и следуют по каждому пальцу как собственно дорсальные пальцевые артерии. На плантарной поверхности стопы у собаки расположена крупная плантарная ветвь артерии сафена. Она на дистальном конце плюсны разветвляется на четыре общие плантарные пальцевые артерии.

Занятие 5. Вены большого круга кровообращения

Из органов кровь собирается в вены и оттекает от них, как правило, несколькими путями. Вены организма образуют пять систем, по которым кровь собирается от органов – системы краниальной полых вены, каудальной полых вены, воротной вены печени, легочных вен (малого круга кровообращения), вены сердца.

Часто артерия сопровождается двумя венами, из которых одна лежит более поверхностно, а другая – глубоко. В результате венозное русло больше артериального почти в 2 раза и является своеобразным резервуаром, обеспечивающим депонирование крови, особенно в селезёнке, кожном покрове, мышцах, печени и др.

Глубокие вены обычно сопровождают одноименные артерии и образуют с ними и нервами сосудисто-нервные пучки. Подкожные вены лучше развиты на шее, на вентральной стенке туловища и конечностях. Между ними часты анастомозы, особенно в области суставов и дистальных звеньев конечностей. Обратному току крови в венах препятствуют клапаны – кармашкообразные выросты внутренней оболочки – интимы, отверстиями направленные по ходу крови (к сердцу). Особенно многочисленны клапаны в венах дистальных звеньев конечностей и каудальной части тела. Однако их нет в венах диаметром меньше 1-1,5 мм, а также в венах головного и спинного мозга, в краниальной и каудальной полых венах, в воротной вене, в пещеристых телах полового члена, в венах костей, копытной стенки, лёгких, почек, матки, вымени. Венозная кровь со всего организма, кроме сердца, собирается в два крупных сосуда: краниальную и каудальную полые вены.

Система краниальной полых вены

Краниальная полая вена – *vena cava cranialis* – короткая, идёт от 1-го ребра до правого предсердия, собирает кровь с головы, шеи, грудной клетки и грудных конечностей, принимая в себя ряд вен. Она образуется парными наружными и внутренними яремными венами, которые объединяются в парную

общую яремную вену, собирающую кровь с головы и шеи (рис. 29). В каждую общую яремную вену (левую и правую) впадает подкожная вена плеча, представляющая поверхностную венозную магистраль грудной конечности.

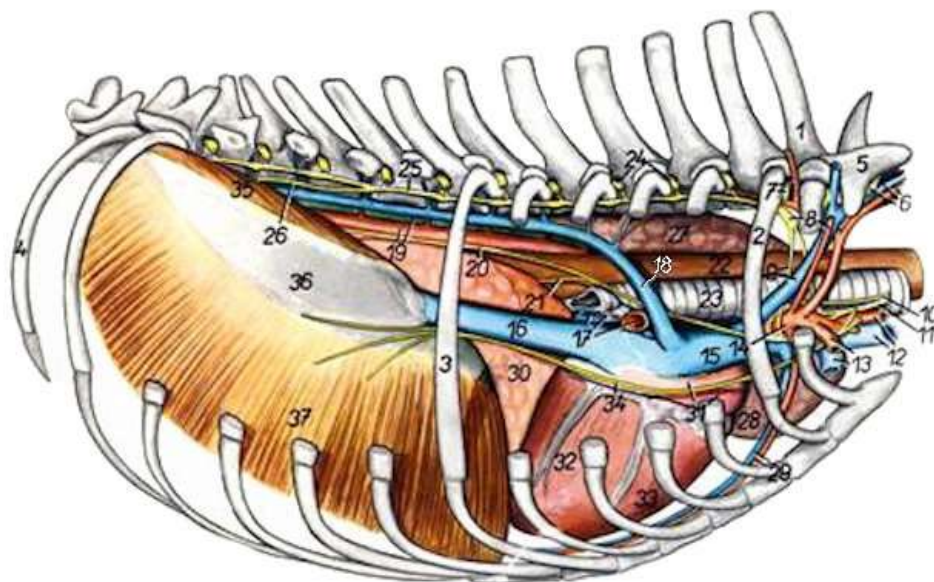


Рисунок 29 – Органы грудной полости собаки с правой стороны, мышцы удалены (Попеско П., 1978): 1 – I грудной позвонок; 2 – II ребро; 3 – VII ребро; 4 – XIII ребро; 5 – VII шейный позвонок; 6 – позвоночная артерия (а.) и вена (в.); 7 – глубокая шейная а., I грудной нерв; 8 – звездчатый ганглий, дорсальная лопаточная а.; 9 – правая шейнорёберная в., подключичная петля; 10 – правый возвратный гортанный нерв; 11 – общий вагосимпатический ствол; 12 – правая плечеголовная в., правая общая сонная а.; 13 – подмышечная а. и в.; 14 – правая подключичная в.; 15 – краниальная полая в.; 16 – каудальная полая в.; 17 – легочные вв., правая ветвь легочной а.; 18 – правая непарная в.; 19 – аорта, грудной проток; 20 – дорсальный ствол вагуса; 21 – вентральный ствол вагуса; 22 – пищевод; 23 – трахея; 24 – грудные нервы; 25 – симпатический ствол; 26 – большой чревный нерв; 27 – левое легкое; 28 – краниальная часть краниальной доли левого легкого; 29 – внутренняя грудная а. и в.; 30 – добавочная доля легкого; 31 – правое предсердие; 32 – левый желудочек сердца; 33 – правый желудочек сердца; 34 – диафрагмальный нерв; 35 – правая медиальная ножка диафрагмы; 36 – сухожильный центр диафрагмы; 37 – рёберная часть диафрагмы

В краниальную полую вену впадают парные подмышечные вены, несущие кровь от грудных конечностей, рёберношейные вены, которые соответствуют сосудам, отходящим от

подключичных артерий (позвоночные и шейные), внутренние грудные вены, собирающие кровь из вентральной части грудной клетки. Краниальная полая вена перед впадением в правое предсердие образует венозный синус.

Видовые особенности:

– *лошадь* – парные яремные вены и подкожные вены плеча образуют общий ствол, который вместе с подмышечными венами даёт начало краниальной полой вене. В неё впадают общие шейнорёберные, позвоночные и внутренние грудные вены, а также непарная правая вена;

– *рогатый скот, свиньи* – яремные вены и подкожные вены плеча образуют парный ствол, а подмышечные, шейнорёберные, позвоночные и внутренние грудные вены впадают в краниальную полую вену самостоятельно. В венозный синус впадает непарная левая вена;

– *собака* – краниальная полая вена образуется слиянием общих яремных вен, каждая из которых образована слиянием наружной и внутренней яремных вен, подкожной вены плеча и подмышечной вены. Внутренние грудные вены формируют непарный ствол. Все шейные вены образуют парный общий ствол шейных вен. Имеется непарная правая вена, впадающая в краниальную полую вену вблизи синуса.

Вены головы, шеи и грудных стенок

Внутренняя грудная вена – v. thoracica interna – собирает кровь из грудных мышц и принимает подкожную брюшную вену. **Подкожная брюшная вена** – v. subcutanea abdominis – проходит через брюшные мышцы напротив 8-го рёберного хряща и образует там отверстие, называемое молочным колодцем, которое легко прощупывается через кожу. Подкожная брюшная вена выносит кровь из вымени в краниальном направлении, поэтому часто называется *молочной веной* – v. lactifera. Сосуд часто имеет несколько коллатералей.

Позвоночная вена – v. vertebralis – проходит в поперечном канале шейных позвонков, в области атланта соединяется с затылочной веной, по своему ходу принимает межпозвоноч-

ные вены – vv. intervertebrales, собирающие кровь из спинного мозга, мышц шеи и позвоночных венозных сплетений.

Рёберношейная вена – v. costo-cervicalis – образуется от слияния трёх вен: поперечной шейной, краниальной межрёберной и глубокой шейной. *Поперечная шейная вена* – v. transversa colli – собирает кровь с области холки и лопатки. *Глубокая шейная вена* – v. cervicalis profunda – собирает кровь из глубоких слоев шеи и подлопаточной области. *Краниальная (передняя) межрёберная вена* – v. intercastalis suprema – выносит кровь с первых межрёберных пространств.

Кровь из головы выносится в краниальную полую вену по двум сосудам: наружной и внутренней яремным венам.

Наружная яремная вена – vena jugularis externa – крупный сосуд, лежит на шее поверхностно под кожей в яремном желобе – sulcus jugularis – между плечеголовной и грудинноголовной мышцами. Вена начинается каудально от околоушной слюнной железы при слиянии наружной и внутренней челюстных вен.

Наружная челюстная (язычно-лицевая) вена – v. maxillaris externa (linguofacialis) – образуется в результате слияния лицевой и язычной вен, собирает кровь с лицевого отдела головы (по лицевой вене) и из дна ротовой полости (по язычной вене). Позади верхнечелюстного бугра слиянием клинонёбной, подглазничной и большой нёбной вен образуется *глубокая лицевая вена* – v. facialis profunda, которая лежит под жевательной мышцей и у её переднего края сливается с *поверхностной лицевой веной* – v. facialis superficialis, собирающей кровь с мышц носа, губ, щек, и кожи этой области. При слиянии глубокой и поверхностной лицевых вен образуется *общая лицевая вена* – v. facialis communis. *Язычная вена* – v. lingualis – образуется при слиянии *глубокой вены языка* – v. profundae linguae – и *подъязычной вены* – v. sublingualis. Они собирают кровь из языка, органов дна ротовой полости и глотки.

На медиальной поверхности крыловой мышцы лицевая и язычная вены объединяются и формируют язычнолицевую (наружную челюстную) вену.

Внутренняя челюстная (верхнечелюстная) вена – *v. maxillaris interna* – отводит кровь от мозгового отдела головы и образуется слиянием вен двух сплетений – глазничного и крыловидного (рис. 30).

- Глазничное сплетение – *plexus ophthalmicus* – образуется венами, идущими из области глаза.
- Крыловидное сплетение – *plexus pterygoideus* – формируется венозными сосудами, несущими кровь от мощного нёбного сплетения (в твёрдом нёбе), вен глотки, зубов нижней челюсти и подбородка, жевательных мышц и слюнных желез.

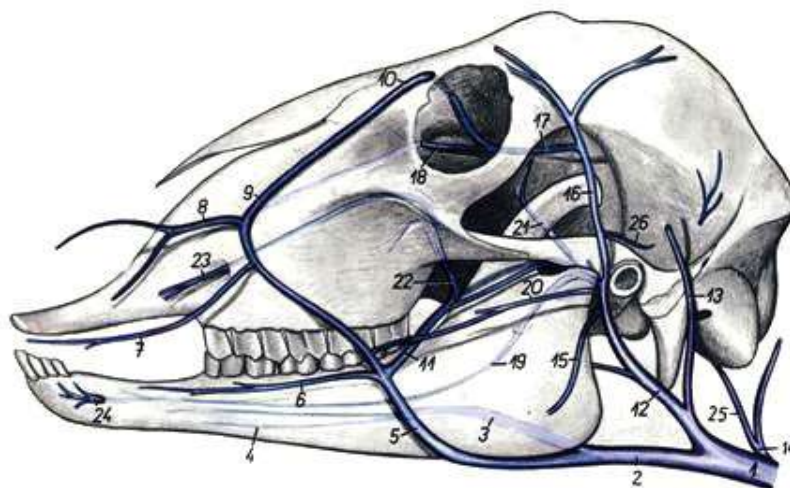


Рисунок 30 – Вены головы овцы с левой стороны (Попеско П., 1978): 1 – яремная вена (в.); 2 – язычно-лицевая в.; 3 – язычная в.; 4 – подбородочная в.; 5 – лицевая в.; 6 – нижняя губная в.; 7 – верхняя губная в.; 8 – дорсальная носовая в.; 9 – в. угла глаза; 10 – лобная в.; 11 – глубокая лицевая в.; 12 – верхнечелюстная в.; 13 – каудальная ушная в.; 14 – затылочная в.; 15 – вентральная жевательная в.; 16 – поверхностная височная в.; 17 – наружная глазничная в.; 18 – слёзная в.; 19 – нижняя зубная в.; 20 – поперечная лицевая в.; 21 – глубокая височная в.; 22 – общий ствол клинонёбной и подглазничной вен; 23 – подглазничная в.; 24 – подбородочная в.; 25 – в. рваного отверстия; 26 – ушная в.

Кроме того, верхнечелюстная вена образуется *поперечной лицевой* – *v. transversa faciei*, *поверхностной височной* – *v. temporalis superficialis* – и *каудальной ушной* – *v. auricularis*

caudalis – венами, расположенными рядом с одноименными артериями. В области щеки и глазницы между ветвями лицевой и верхнечелюстной (внутренней челюстной) вен имеются крупные анастомозы. У лошади внутренняя челюстная вена развита сильнее язычно-лицевой вены. Она начинается ампулообразно расширенной *щёчной веной* – v. buccalis, которая не имеет клапанов, и кровь по ней может оттекать по всем направлениям (рис. 31).

Наружная яремная вена в области шеи принимает восходящую шейную вену, собирающую кровь от мышц и кожи латеральной поверхности шеи, и подкожную вену плеча.

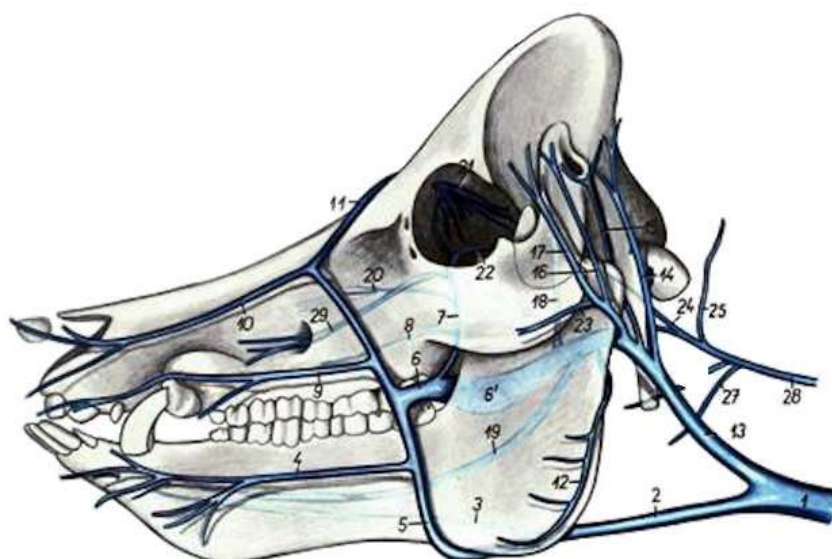


Рисунок 31 – Вены головы свиньи с левой стороны (Попеско П., 1978): 1 – наружная яремная вена (в.); 2 – язычно-лицевая в.; 3 – язычная в.; 4 – нижняя губная в.; 5 – лицевая в.; 6 – глубокая лицевая в.; 7 – соединительная ветвь с вентральной глазничной веной; 8 – большая нёбная в.; 9 – верхняя губная в.; 10 – латеральная носовая в.; 11 – лобная в.; 12 – вентральная в. жевательной мышцы; 13 – верхнечелюстная в.; 14 – задняя ушная в.; 15 – глубокая ушная в.; 16 – передняя ушная в.; 17 – поверхностная височная в.; 18 – глубокая височная в.; 19 – нижняя зубная в.; 20 – клинонёбная в.; 21 – венозное сплетение орбиты; 22 – наружная глазничная в.; 23 – поперечная лицевая в.; 24 – вентральная мозговая в.; 25 – затылочная в.; 26 – глоточная в.; 27 – краниальная гортанная в.; 28 – внутренняя яремная вена; 29 – подглазничная в.

Внутренняя яремная вена – *vena jugularis interna* – тонкий сосуд, сопровождает общую сонную артерию, образуется в области глотки при слиянии затылочной, гортанной и щитовидной вен.

Затылочная вена – *v. occipitalis* – собирает кровь из базальной системы синусов и анастомозирует с глубокой шейной веной. **Гортанная вена** – *v. laryngea* – отводит кровь из гортани. **Щитовидная вена** – *v. thyreoidea* – собирает кровь из щитовидной железы, мышц глотки и гортани.

У лошади и мелкого рогатого скота нет внутренней яремной вены, образующие её сосуды впадают в наружную челюстную (язычно-лицевую) вену. У крупного рогатого скота она слабо развита. У собаки, помимо перечисленных сосудов, во внутреннюю яремную вену впадает **вентральная мозговая вена** – *v. cerebrealis ventralis*, выносящая кровь из головного мозга.

Вены грудной конечности

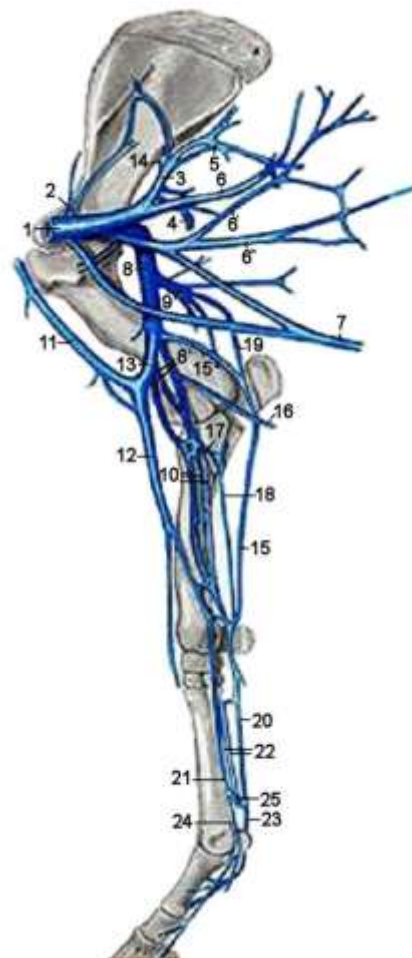
Вены грудной конечности образуют две магистрали: глубокую и поверхностную (подкожную). **Глубокая венозная магистраль**, как правило, сопровождает артериальную, повторяя её названия (рис. 32). Она начинается из общих пальмарных пальцевых вен, образованных собственными пальмарными пальцевыми венами (медиальными и латеральными). Общие пальмарные пальцевые вены анастомозируют с пальмарными пястными венами на середине пясти и переходят в срединную вену.

Срединная вена – *v. mediana* – располагается на медиальной поверхности предплечья, идёт проксимально, принимает **срединно-лучевую** – *v. medianoradialis* – и **общую межкостную вены** – *v. interossea communis*. Срединно-лучевая вена анастомозирует с подкожной веной предплечья. Приняв общую межкостную вену, срединная вена переходит в плечевую вену.

Плечевая вена – *v. brachialis* – принимает в себя следующие вены: коллатеральную лучевую, коллатеральную локтевую, глубокую плечевую, окружную плечевую медиальную, грудоспинную. После этого плечевая вена сливается с подлопа-

точной веной и переходит в подмышечную вену. В неё впадают две вены: наружная грудная и надлопаточная. После этого подмышечная вена соединяется с общим стволом яремных вен.

Рисунок 32 – Вены грудной конечности лошади с медиальной поверхности: 1 – подмышечная вена (в.); 2 – надлопаточная в.; 3 – подлопаточная в.; 4 – каудальная окружная в. плеча; 5 – ветвь трёхглавой мышцы плеча; 6, 6', 6'' – дорсальные грудные вены (вв.); 7 – поверхностная грудная в.; 8, 8' – плечевые вв.; 9 – глубокая плечевая в.; 10 – срединные вв.; 11, 12 – подкожная в.; 13 – срединная в. плеча; 14 – окружная в. лопатки; 15 – коллатеральная локтевая в.; 16 – поверхностная локтевая в.; 17 – общая межкостная в.; 18 – каудальная межкостная в.; 19 – возвратная локтевая в.; 20 – латеральная пальмарная в.; 21 – медиальная пальмарная в.; 22 – пальмарные пястные вв.; 23 – латеральная пальцевая в.; 24 – медиальная пальцевая в.; 25 – пальмарная венозная дуга



Поверхностная венозная магистраль на дорсальной поверхности кисти начинается собственными дорсальными пальцевыми венами, соединяющимися в общие дорсальные пальцевые и дорсальные пястные вены (у рогатого скота третья дорсальная пястная вена), которые затем формируют *добавочную подкожную вену* – *v. cephalica accessoria*, лежащую на дорсальной поверхности предплечья. На пальмарной поверхности грудной конечности поверхностная венозная сеть начинается из поверхностных пальмарных пальцевых и пястных вен, в области запястья они формируют *подкожную вену предплечья* – *v. cephalica antibrachii*. Она лежит на медиальной поверхности предплечья, в области локтевого сустава со-

единяется анастомозом с плечевой и срединно-лучевой венами, получает добавочную подкожную вену, несущую кровь с дорсальной поверхности конечности, и становится *подкожной веной плеча* – *v. cephalica humeri*. Подкожная вена плеча вливается в общую яремную вену.

Система каудальной полую вены

Каудальная полая вена – *vena cava caudalis* – отводит венозную кровь из органов тазовой и брюшной полостей, их стенок и тазовых конечностей. Она начинается под 5-м поясничным позвонком при слиянии пяти сосудов: средней крестцовой и парных внутренних и наружных подвздошных артерий, которые объединяются в парную общую подвздошную вену. Вена идёт в краниальном направлении справа от брюшной аорты, ложится на печень, оставляя вдавление в её тупом крае, через сухожильный центр диафрагмы проходит в грудную полость, идёт в средостении между долями легких и впадает в правое предсердие. В каудальную полую вену впадают парные поясничные, внутренние семенные или яичниковые, почечные, печёночные и диафрагмальные вены.

Средняя крестцовая вена – *v. sacralis media* – проходит в сосудистом желобе тела крестцовой кости, собирает кровь из следующих вен: *хвостовой* – *v. coccygea*, двух *латеральных хвостовых* – *vv. caudae laterales* – и *крестцовых латеральных* – *vv. sacrales laterales*.

Внутренняя подвздошная вена – *v. iliaca interna* – парный сосуд, собирает кровь с органов тазовой полости, принимает кровь из следующих вен: *подвздошнопоясничной* – *v. iliolumbalis*, *краниальной ягодичной* – *v. glutea cranialis*, *запирательных ветвей* – *rami obturatorii*, *пупочной* – *v. umbilicalis*, *каудальной маточной* – *v. uterina caudalis*, *внутренней срамной* – *v. pudenda interna*, *каудальной ягодичной* – *v. glutea caudalis*.

Наружная подвздошная вена – *v. iliaca externa* – является основным венозным сосудом тазовой конечности, образуется при слиянии *бедренной* – *v. femoralis*, *глубокой бедренной* –

v. femoralis profunda – и *окружной подвздошной глубокой* – v. circumflexa ilium profunda.

Вены тазовой конечности

Вены тазовой конечности, как и грудной, образуют глубокую и поверхностную венозные магистрали. Между поверхностными и глубокими венами имеются многочисленные анастомозы, наиболее выраженные в дистальных отделах конечности. Самые крупные анастомозы находятся в области таза, между ветвями внутренней и наружной подвздошных вен.

Глубокая венозная сеть сопровождает артериальную с её ветвями и носит те же названия. Её истоками являются дорсальные и плантарные пальцевые, а затем плюсневые вены в соответствии с количеством лучей на стопе.

В области голени глубокой магистральной веной является *краниальная большеберцовая вена* – v. tibialis cranialis, берёт начало дорсальными плюсневыми венами. В проксимальной трети голени краниальная большеберцовая вена проходит через межкостное пространство, объединяется с *каудальной большеберцовой веной* – v. tibialis caudalis, берущей начало из каудальных мышц голени, и становится подколенной веной.

Подколенная вена – v. poplitea – располагается в подколенной области, где в неё впадает вена колена, несущая венозную кровь от бедроберцового и бедрочашечного суставов. В области бедра магистральным венозным сосудом становится *бедренная вена*.

Бедренная вена – v. femoralis – проходит по медиальной поверхности бедра в бедренном канале. В неё впадают вены: каудальная бедренная, большая вена сафена (подкожная медиальная вена), окружная бедренная медиальная, краниальная бедренная. Бедренная вена вступает в брюшную полость и становится наружной подвздошной веной.

Подкожная венозная магистраль представлена латеральной и медиальной подкожными венами. *Подкожная латеральная вена* – v. saphena lateralis – лежит на латеральной поверхности голени, образуется двумя ветвями: краниальной и

каудальной. Краниальная (дорсальная) ветвь начинается от дорсальных плюсневых вен и поверхностной дорсальной дуги, образованной общими дорсальными пальцевыми венами, которые являются продолжением дорсальных пальцевых вен.

У лошади краниальная ветвь отсутствует. Каудальная (плантарная) ветвь начинается от плантарных пальцевых и глубоких плюсневых вен. Краниальная и каудальная ветви на середине голени объединяются и образуют подкожную латеральную вену, или малую вену сафена, которая впадает в каудальную бедренную вену, куда проходит по плантарной поверхности икроножной мышцы.

Подкожная медиальная вена голени и стопы – v. saphena medialis (magna) – начинается из пальцевой плантарной венозной дуги двумя поверхностными плюсневыми плантарными венами: латеральной и медиальной:

- латеральная плантарная вена берёт начало от глубокой плантарной дуги и плантарных плюсневых вен;
- медиальная плантарная вена – выходит из глубокой плантарной дуги и от пальцевых плантарных вен (общих и специальных).

У лошади, кроме латеральной и медиальной плантарных вен, имеется ещё поверхностная ветвь, представляющая собой третью общую плантарную пальцевую вену. Латеральная и медиальная плантарные вены сливаются и образуют *лодыжковую вену – v. malleolaris*, которая проксимально переходит в подкожную медиальную вену, или большую вену сафена, впадающую в бедренную вену.

Вены органов брюшной и тазовой полостей

Венозная кровь от почек отводится *почечными венами* – vv. renales, от печени – *печёночными венами* – vv. hepaticae, от надпочечников – *надпочечными венами* – vv. suprarenales, которые могут впадать в каудальную полую вену самостоятельными сосудами или впадают в почечные вены. Кроме того, имеется каудальная диафрагмальная вена, отводящая кровь

от ножек диафрагмы. Кровь от желудочно-кишечного тракта и селезёнки отводится в систему воротной вены.

Воротная вена – *v. portae* – представляет собой короткий и мощный сосудистый ствол, располагается справа от печёночной артерии и впадает в ворота печени. Воротная вена образована ветвями желудочных вен, селезёночной, краниальной и каудальной брыжеечными венами, несущими кровь от тонкого и толстого отделов кишечника.

В печени воротная вена делится на *междольковые вены* – *vv. interlobulares*, которые переходят в синусные капилляры печёночных долек. Кровь по ним движется с периферии в центр долек и вливается в *центральную вену дольки* – *v. centralis hepatis*. Эти сосуды являются начальными участками вен, отводящих кровь от печени в каудальную полую вену. Такое расположение капилляров в печени между междольковых и центральных вен называется «чудесная венозная сеть». Центральные вены вливаются в *поддольковые вены* – *vv. sublobulares*, которые формируют *печёночные вены* – *vv. hepaticae*, они открываются в каудальную полую вену.

Венозная кровь от органов тазовой полости и наружных половых органов отводится во внутреннюю или наружную подвздошные вены либо непосредственно в каудальную полую вену. Венозная кровь от прямой кишки отводится по краниальным, средним и каудальным венам прямой кишки. При этом венозная кровь не проходит через воротную систему печени и не очищается от токсинов. При задержании каловых масс возникают условия для попадания токсических веществ в общий кровоток. От области промежности и наружных половых органов кровь отводится по внутренней срамной вене.

У самцов от добавочных половых желез и семявыносящего протока кровь отводится по вене предстательной железы. У самок кровь от яичников поступает в яичниковую вену, от влагалища – в вену влагалища, от матки – в вену матки. Эти вены впадают либо во внутреннюю подвздошную, либо во внутреннюю срамную вену.

Венозная сеть вымени. От вымени кровь отводится в обе полые вены. В каудальную полую вену кровь идёт по наружной срамной вене, через глубокую бедренную и наружную подвздошную. В краниальную полую вену – по подкожной брюшной вене, которая у коров называется молочной веной. При входе в грудную полость (на уровне 8-го ребра) она прободает брюшные мышцы и впадает во внутреннюю грудную вену, которая вливается в краниальную полую вену. В месте прободения под кожей образуется отверстие, названное молочным колодцем. Оно глубокое, если вена идёт одним стволом, и слабозаметное, если она разделяется на несколько рукавов.

Занятие 6. Лимфатические узлы головы, шеи и грудной конечности

На голове располагаются околоушной, подчелюстной (нижнечелюстной) и заглочный лимфоцентры.

Околоушной лимфоцентр – lymphocentrum parotideum – лежит под околоушной железой у каудального края нижней челюсти вентрально от височно-нижнечелюстного сустава. В его состав входят поверхностные и глубокие околоушные лимфатические узлы. Они собирают лимфу с области жевательной мышцы и околоушной слюнной железы. У лошади их насчитывается от 6 до 11 величиной 0,2-0,7 см, отток лимфы происходит в глубокие шейные лимфоузлы. У крупного рогатого скота имеется один крупный лимфоузел длиной до 6-9 см, отток лимфы – в латеральные заглочные узлы. У свиньи количество узлов от 2-3 до 6, размер колеблется от 0,5 до 5,5 см, лимфа оттекает в латеральные заглочные или поверхностные шейные лимфоузлы. У собаки имеется один крупный лимфоузел длиной 1-2,5 см, отток лимфы происходит в медиальные заглочные лимфоузлы.

Нижнечелюстной лимфоцентр – lymphocentrum mandibulare – включает нижнечелюстной, добавочные (у свиньи) и крыловидный (у крупных жвачных) лимфатические узлы.

1) *Нижнечелюстной лимфатический узел* – *lymphonodus (ln) mandibulare* – располагается в межчелюстном пространстве позади сосудистой вырезки на нижнечелюстной слюнной железе, у собак позади углового отростка (рис. 33). Доступен для клинического осмотра у животных. Собирает лимфу с ротовой и носовой полостей, языка, слюнных желез.

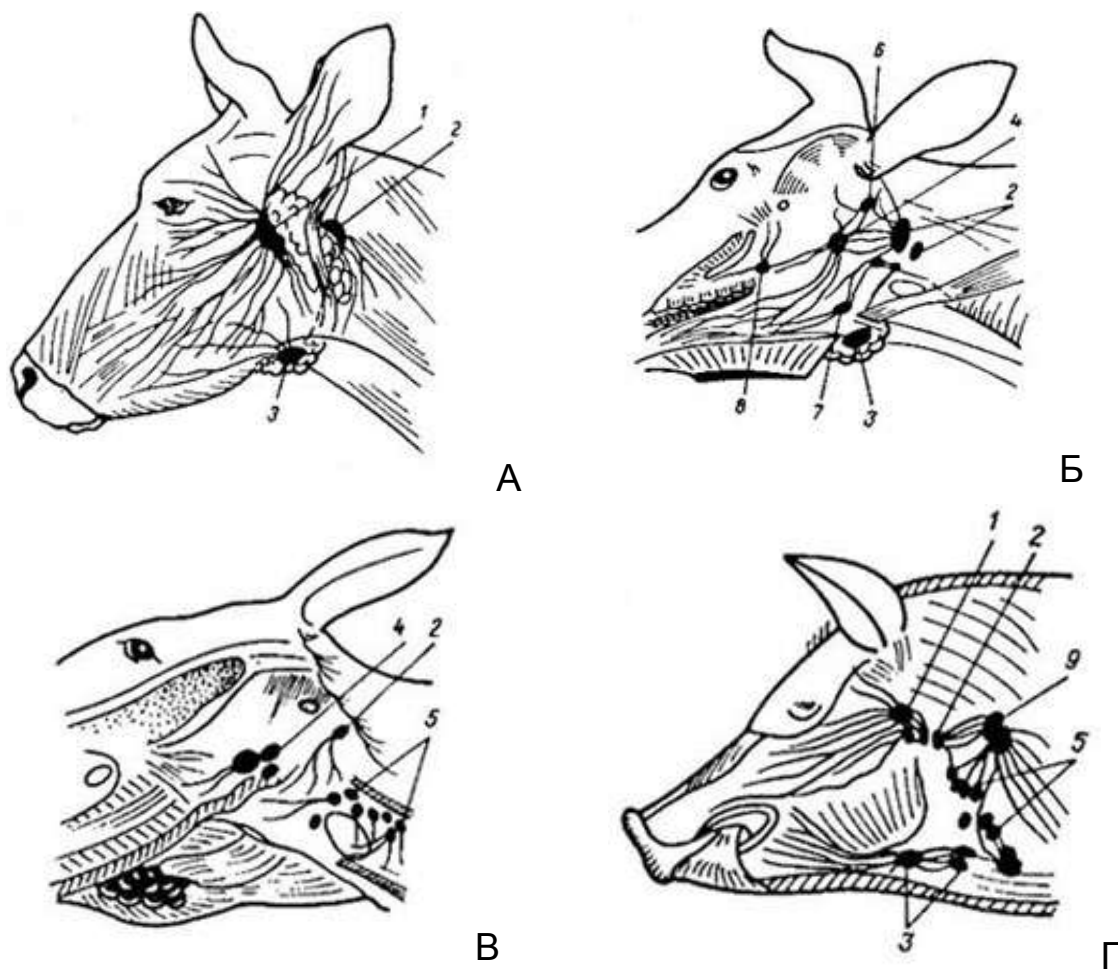


Рисунок 33 – Лимфатические узлы головы: А – коровы (поверхностные); Б – коровы (глубокие); В – лошади; Г – свиньи (по Акаевскому А.И.): 1 – поверхностные околоушные; 2 – латеральные заглоточные; 3 – подчелюстные; 4 – медиальные заглоточные; 5 – краниальные шейные глубокие; 6 – каудальный подъязычный; 7 – рostrальный подъязычный; 8 – дорсальные поверхностные шейные

У лошади образуются пакеты из 35-75 узлов, их размер составляет 0,2-3,5 см, правые и левые пакеты рostrально сливаются между собой. У крупного рогатого скота имеется

один крупный узел величиной 3-4,5 см. У свиньи находятся 3-6 узлов длиной 3-3,5 см. У собаки количество узлов от 2 до 5, их размер составляет 1-3,5 см. Отток лимфы происходит в заглоточный латеральный лимфоузел у коров, свиней и лошадей, в заглоточный медиальный узел у собак.

2) *Крыловидный лимфатический узел* – *In. pterygoideus* – у крупного рогатого скота располагается на латеральной поверхности крыловидной мышцы рядом с верхнечелюстным бугром, его величина составляет 0,8-1,5 см, иногда узел отсутствует. Лимфа оттекает в нижнечелюстной узел.

3) *Добавочные лимфатические узлы* – *Inn. accessorii* – имеются у свиньи в количестве 2-3 и размером от 0,3 до 2 см, они лежат вблизи начала наружной яремной вены. Отток лимфы происходит в поверхностные шейные лимфоузлы.

Заглоточный лимфоцентр – *Is. retropharyngei* – объединяет несколько лимфатических узлов: латеральный и медиальный заглоточные и роstralный и каудальный подъязычные лимфоузлы.

1) *Медиальный заглоточный лимфатический узел* – *In. retropharyngeus medialis* – располагается дорсально по бокам от глотки, собирает лимфу с ротоглотки, носовой полости, слюнных желез, гортани, нижней челюсти.

У лошади образует пакет из 20-40 лимфоузлов величиной 0,3-4 см, отток лимфы осуществляется в краниальные шейные лимфоузлы. У крупного рогатого скота имеется один узел размером 3-6 см, лимфа собирается в заглоточный латеральный лимфоузел. У свиньи медиальные заглоточные узлы чаще всего отсутствуют. У собаки имеется один узел длиной до 1,5-8 см, лимфа оттекает в трахеальный ствол.

2) *Латеральный заглоточный лимфатический узел* – *In. retropharyngeus lateralis* – лежит под околоушной слюнной железой в области крыловой ямки атланта, собирает лимфу с ротовой полости, нижней челюсти, ушной раковины, слюнных желез, лимфатических узлов головы, мышц и костей области шеи (позвонков, затылочной кости черепа и др.).

У лошади латеральный заглочный лимфатический пакет представлен 8-15 узлами, имеющими длину от 0,3 до 4 см, расположенными на латеральной поверхности воздухоносного мешка, лимфа оттекает в краниальные шейные лимфоузлы. У крупного рогатого скота имеются 1-3 латеральных лимфоузла длиной 1-3 см, они собирают лимфу и с краниальной половины шеи отправляют её в трахеальный проток. У свиньи 2-3 узла размером 0,3-0,8 см, лимфа собирается в поверхностные шейные лимфоузлы. У собаки находится 2-3 узла длиной 0,5-0,8 см, лимфа направляется в передние шейные узлы.

3) *Ростральный и каудальный подъязычные лимфатические узлы* – *ln. hyoideus rostralis et caudalis* – имеются у крупного рогатого скота в виде небольших узелков размером 1-1,5 см, лежат латерально от подъязычной кости. Отток лимфы происходит в заглочные лимфоузлы.

На шее лимфатические узлы разделяются на два лимфоцентра: поверхностный и глубокий. Узлы поверхностного лимфоцентра располагаются, как правило, между мышцами шеи впереди плечевого сустава, а глубокого – вдоль трахеи. В эти лимфоузлы собирается лимфа с органов шеи, а также частично из грудной стенки и грудной конечности.

Поверхностный шейный лимфоцентр – *lc. cervicale superficiale* – располагается впереди предостной мышцы выше плечевого сустава под плечеголовной мышцей (рис. 34), собирает лимфу из кожи, костей и мышц шеи, грудной конечности, подгрудка и грудной клетки.

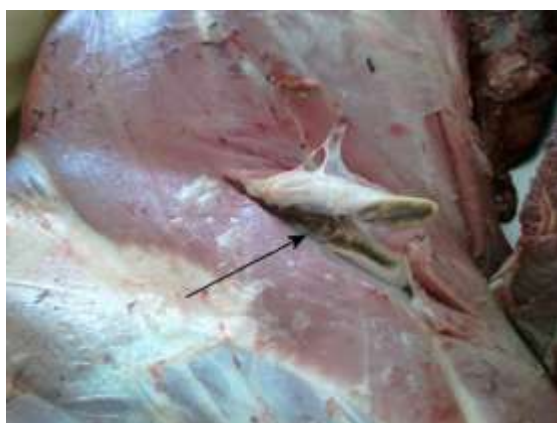

Рисунок 34 – Поверхностный шейный лимфатический узел крупного рогатого скота на разрезе при ветеринарно-санитарной экспертизе туши (указано стрелкой)

У лошади лимфоцентр образован 60-130 мелкими узлами размером от 0,2 до 4 см, общая длина единого пакета составляет 15-30 см, а ширина – 1,5-4 см, отток лимфы происходит в каудальные шейные лимфатические узлы и в правый лимфатический ствол. У крупного рогатого скота лимфоузел достигает крупных размеров, до 7-10 см, кроме того, имеются еще 5-10 дорсальных гемолимфатических узлов, расположенных впереди лопатки под трапециевидной мышцей; лимфа оттекает справа – в трахеальный проток, а слева – в грудной проток. У свиньи имеются две группы узлов: дорсальная и вентральная. Дорсальная группа состоит из 1-2 узлов величиной до 5 см, вентральная представлена 6-9 узлами размером от 0,4 до 3,5 см. Узлы находятся в ярёмном желобе от плечевого сустава до околоушной железы, лимфа оттекает из вентральных узлов в дорсальные, а оттуда в трахеальный проток или ярёмную вену. У собаки 1-4 узла размером до 2,7-3,5 см, отток лимфы происходит в трахеальный проток.

Глубокий шейный лимфоцентр – *lc. cervicale profundum* – состоит из пяти групп: краниальная группа (лежит на трахее каудально от гортани и глотки), средняя (на трахее), каудальная (впереди первого ребра), рёберношейная (у крупного рогатого скота и овцы) и ромбовидная (имеется только у крупного рогатого скота). Глубокие шейные лимфоузлы собирают лимфу с глотки, гортани, трахеи, пищевода, вентральных мышц шеи, частично мышц плечевого пояса и грудной стенки до 8-го ребра.

Краниальная группа у лошади состоит из 30-40 узлов размером от 0,4 до 2,5 см (рис. 35). *Средняя группа* непостоянна или содержит одиночные узелки, образующие цепочку из 15-30 узелков длиной до 3,5 см. *Каудальная группа* состоит из 30-60 узелков размером от 0,2 до 4,5 см. Отток лимфы справа происходит в правый лимфатический проток, а слева – в грудной проток. У крупного рогатого скота в краниальной группе 4-6 узлов, в средней – 1-7, размером от 0,5 до 3 см; в каудальной группе – 2-4 узла, они располагаются у входа в грудную клетку.

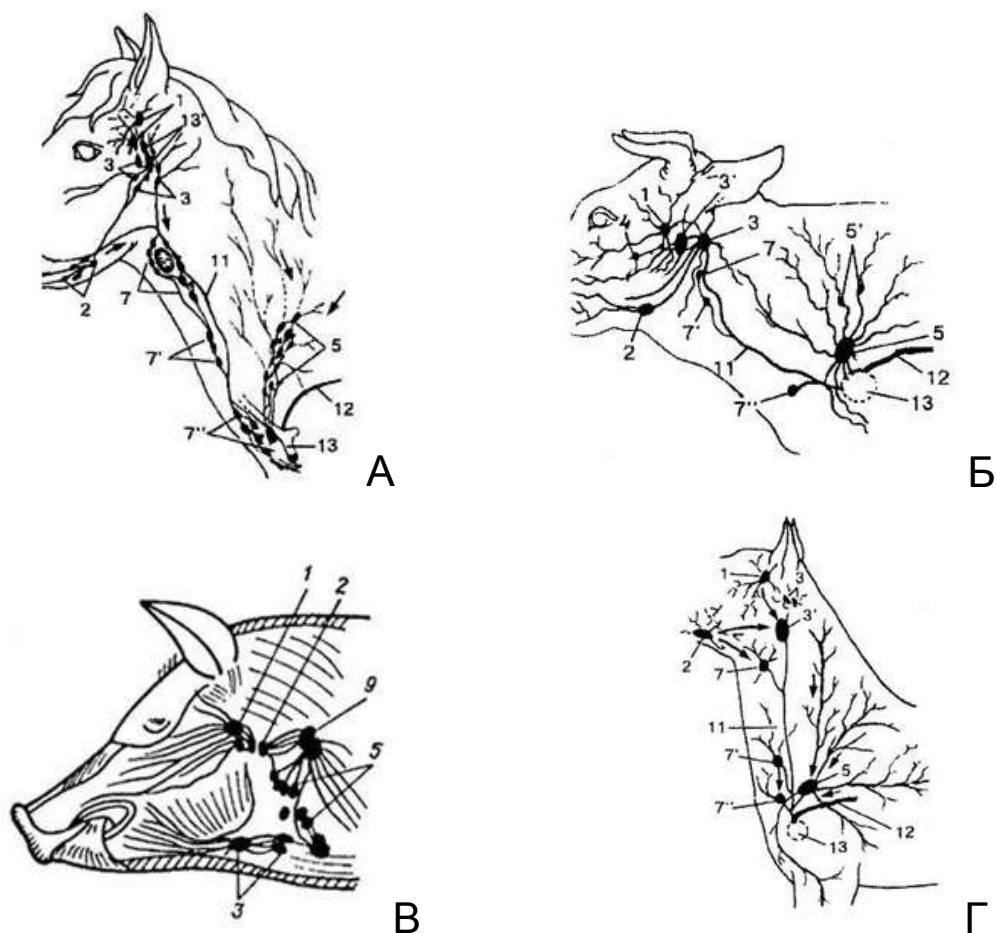


Рисунок 35 – Схема расположения лимфоузлов области головы и шеи: А – лошади; Б – коровы; В – свиньи; Г – собаки (Акаевский А.И., Юдичев Ю.Ф., Селезнев С.Б., 2005): 1 – околоушные лимфоузлы (л.у.); 2 – нижнечелюстные л.у.; 2' – добавочные нижнечелюстные л.у.; 3 – латеральные заглоточные л.у.; 3' – медиальные заглоточные л.у. 4 – крыловидный л.у.; 5 – поверхностные шейные л.у.; 6 – добавочные поверхностные шейные л.у.; 7 – краниальные глубокие шейные л.у.; 7' – средние глубокие шейные л.у.; 7'' – каудальные глубокие шейные л.у.; 8 – рёберношейный л.у.; 9 – ромбовидный л.у.; 10 – подмышечные лимфоузлы 1-го ребра; 11 – трахейный лимфатический ствол; 12 – ствол яремных вен или краниальная полая вена

Рёберно-шейный узел длиной 1,5-3 см лежит впереди от первого ребра, сбоку от пищевода и трахеи. Отток лимфы происходит в трахеальный и грудной проток. У свиньи каудальная группа насчитывает 14 узлов величиной 0,1-1 см, краниальная и средняя группа лимфоузлов встречается непостоянно, лим-

фа оттекает в грудной проток. У собаки глубокие лимфатические узлы встречаются непостоянно и имеют мелкие размеры.

Подмышечный лимфатический центр – *ln. axillare* – располагается на грудной конечности. Он включает собственно подмышечный лимфоузел, подмышечный лимфоузел первого ребра, локтевой лимфоузел.

1) *Собственно подмышечный лимфатический узел* – *ln. axillare proprius* – лежит каудально от плечевого сустава на медиальной поверхности большой круглой мышцы. Собирает лимфу из мышц, костей и кожи грудной конечности. У лошади насчитывается 12-30 лимфоузлов, образующих лимфопакет длиной 4-7 см, шириной до 3-4 см, лимфа оттекает в глубокие каудальные шейные лимфоузлы. У крупного рогатого скота имеется один крупный лимфоузел размером 2,5-3,5 см, лимфа из него оттекает в подмышечный лимфоузел 1-го ребра. У свиньи подмышечный лимфоузел отсутствует, поэтому лимфа от грудной конечности оттекает в глубокие каудальные шейные или поверхностный шейный узел. У собаки один лимфоузел размером до 0,5 см, отток лимфы слева происходит в грудной проток, а справа – в трахеальный проток.

2) *Подмышечный лимфатический узел 1-го ребра* – *ln. axillaris primae costae* – лежит медиально от плечевого сустава в плоскости первого ребра. Собирает лимфу с мышц шеи, грудной клетки и грудной конечности. У лошади этот лимфоузел сливается с глубокими каудальными шейными узлами. У крупного рогатого скота имеются 2-3 лимфоузла размером 1-2,5 см. У свиньи находятся 1-2 лимфоузла вблизи соединения 1-го ребра с грудиной, их величина 3-4 см. У собаки отсутствует. Отток лимфы у лошади, крупных жвачных и свиньи происходит в трахеальный или грудной протоки, или в глубокие каудальные шейные лимфоузлы.

3) *Локтевой лимфатический узел* – *ln. cubitalis* – располагается медиально от локтевого сустава между двуглавой мышцей плеча и медиальной головкой трёхглавой мышцы плеча. Собирает лимфу из мышц, костей и суставов грудной конечности, имеется у лошади и овцы. У лошади он формирует пакет

из 5-30 узлов длиной до 4-5 см, а шириной около 3-4 см. У овцы 2-3 узла размером от 0,3 до 2,5 см. Отток лимфы осуществляется в подмышечный лимфоузел.

Занятие 7. Лимфатические узлы грудной стенки и органов грудной полости

Лимфатические узлы этой группы располагаются в средостении, вдоль аорты, пищевода, у основания сердца, около рёберных головок. Лимфа поступает в лимфоузлы из органов грудной полости и грудных стенок, диафрагмы и плевры. Отток лимфы происходит в грудной и правый лимфатический протоки. На грудной стенке и органах грудной полости различают следующие лимфоцентры: дорсальный грудной, средостенный, вентральный грудной, бронхиальный.

Дорсальный грудной лимфоцентр – *ln. thoracicum dorsale* – объединяет межрёберные и аортальные лимфоузлы.

1) *Межрёберные лимфатические узлы* – *lnn. intercostales* – лежат в межрёберных пространствах близ рёберных головок под фасцией и плеврой. Собирают лимфу из костей и мышц спины и шеи, плевры, диафрагмы. Отток лимфы происходит в средостенные лимфоузлы и в грудной проток. У лошади небольшие узелки размером 0,3-0,6 см находятся в пределах от 3-го до 16-го межреберья. У крупного рогатого скота их величина не превышает 1,5 см. У свиньи они отсутствуют. У собаки встречаются редко (в 25% случаев) в области 5-6 межреберья размером 0,2-0,7 см.

2) *Аортальные грудные лимфатические узлы* – *lnn. thoracici aortici* – лежат под плеврой между аортой и позвонками вместе с межрёберными и средостенными лимфоузлами (рис. 36). Собирают лимфу из дорсальных мышц спины, позвонков, плевры, аорты, печени. Отток происходит из каудальных лимфоузлов в краниальные, а из последних – в грудной проток. У лошади величина лимфоузлов составляет 0,3-1,0 см. У крупного рогатого скота их размер колеблется в пределах

0,8-2,5 см. У свиньи 2-10 непарных лимфоузлов величиной 0,5-2,5 см. У собаки отсутствуют.

Средостенный лимфоцентр – *Is. mediastinale* – объединяет краниальные, средние и каудальные средостенные лимфоузлы.

1) *Краниальные средостенные лимфатические узлы* – *Inn. mediastinales craniales* – лежат в прекардиальном средостении дорсально и вентрально от трахеи. Собирают лимфу из мышц плечевого пояса, грудных стенок, шеи, трахеи, плевры, перикарда, сердца, аорты. Отток лимфы осуществляется в грудной проток и правый лимфатический ствол. У лошади насчитывается от 40 до 100 узлов размером от 1,0 до 8,0 см. У крупного рогатого скота лимфоузлы лежат слева от пищевода в количестве 1-4 размерами от 0,5 до 1,5 см, справа – дорсально от трахеи в количестве 1-3 и размером 3,0-7,0 см. У свиньи – 1-8 лимфоузлов размером от 0,5 до 3,0 см. У собаки 1-6 лимфоузлов величиной около 0,4 см.

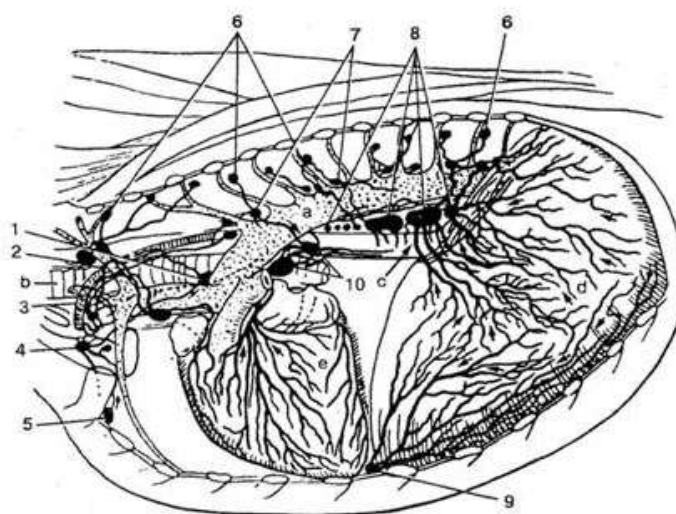


Рисунок 36 – Лимфатические узлы грудной полости крупного рогатого скота (Акаевский А.И., Юдичев Ю.Ф., Селезнёв С.Б., 2005): 1 – краниальные средостенные лимфоузлы (л.у.); 2 – рёберношейный л.у.; 3 – грудной проток; 4 – подмышечный лимфоузел 1-го ребра; 5 – краниальный грудинный л.у.; 6 – межрёберные л.у.; 7 – аортальные грудные л.у.; 8 – каудальные средостенные л.у.; 9 – каудальный грудинный (диафрагмальный) л.у.; 10 – трахеобронхиальные л.у.; 11 – лёгочные л.у.; 12 – каудальный глубокий шейный л.у.; а – грудная аорта; б – трахея; с – пищевод; d – диафрагма; e – сердце

2) *Средние средостенные лимфатические узлы* – *Inn. mediastinales medii* – лежат между аортой и пищеводом дорсально от сердца. Собирают лимфу из пищевода, трахеи, печени. Отток лимфы происходит в краниальные средостенные и бронхиальные лимфоузлы. У лошади их от 4 до 14 величиной 0,2-6,0 см. У крупного рогатого скота 1-2 лимфоузла размером от 0,5 до 5,0 см. У собаки и свиньи они отсутствуют.

3) *Каудальные средостенные лимфатические узлы* – *Inn. mediastinales caudales* – лежат между аортой и пищеводом в посткардиальном средостении. Собирают лимфу из пищевода, плевры, печени, селезёнки. Отток в средние и краниальные средостенные лимфоузлы. У лошади 1-7 лимфоузлов размером около 2,0 см, они лежат сбоку и дорсально от пищевода. У крупного рогатого скота их два, из которых самый крупный имеет длину 10-15 см. У свиньи 1-3 лимфоузла размером 0,4-2,0 см. У собаки отсутствуют.

Вентральный грудной лимфоцентр – *lc. thoracicum ventrale* – объединяет краниальные и каудальные лимфоузлы грудины (*Inn. sternales craniales et caudales*), первые лежат близ рукоятки грудины на её дорсальной поверхности, а вторые рядом с диафрагмой. Лимфа поступает из вентральной части грудной стенки и диафрагмы. Отток осуществляется в грудной лимфатический проток.

У лошади краниальные грудинные лимфоузлы очень мелкие (0,1-0,8 см) и сгруппированы в пакеты. У крупного рогатого скота чаще имеется один непарный лимфоузел размером 1,5-2,0 см, нередко могут быть лимфоузлы в области третьего, четвёртого и шестого межрёберных пространств под поперечной грудной мышцей. Кроме того, имеются ещё один-два лимфоузла между перикардом и диафрагмой, которые называются каудальными грудинными или диафрагмальными лимфоузлами. У свиньи их 1-2, величиной от 0,3 до 5,0 см. У собаки иногда отсутствует, иногда двойной.

Бронхиальный лимфоцентр – *lс. bronchale* – объединяет трахеобронхиальные (бифуркационные) и легочные лимфатические узлы.

1) *Трахеобронхиальные лимфатические узлы* – *Inn. tracheobronchales* – подразделяются на краниальные, каудальные (правые и левые) и средние, располагающиеся в области бифуркации трахеи. Собирают лимфу из трахеи, легких, сердца, пищевода, средостения. Отток лимфы происходит в краниальные средостенные лимфоузлы. У лошади мелкие лимфоузлы слева в количестве 8-9 образуют пакет общей длиной до 10 см и справа 4-6 лимфоузелков собраны в пакет, имеющий длину 5-6 см. Средний пакет, состоящий из 9-20 лимфоузелков, имеет длину 4-6 см. У крупного рогатого скота имеются краниальные левые (1-2 величиной 2,5-3,5 см), правые – величиной 0,7-2,5 см) и средний (непостоянный) величиной 0,3-1,2 см. Кроме того, имеются 1-2 краниальных лимфоузла величиной 1,5-3,5 см, располагающиеся вентрально от основания правого трахейного бронха, и правый вентральный лимфоузел, который лежит между средними долями легких и имеет величину 0,5-2,0 см. Последний лимфоузел нередко отсутствует. У свиньи общее число лимфоузлов достигает 8-10. Кроме того, имеется еще 2-5 лимфоузлов (наиболее постоянные), которые располагаются у правого трахейного бронха, размером 2,0-6,5 см. У собаки средний лимфоузел имеет длину до 3,2 см.

2) *Легочные лимфатические узлы* – *Inn. pulmonales* – располагаются в легких по ходу бронхов. У лошади они встречаются в 50% случаев в виде небольших образований величиной 0,3-1,0 см. У крупного рогатого скота узелки небольших размеров до 0,5-1,5 см. Кроме того, у крупных жвачных имеется еще лимфатический узел сердечной сорочки (*In. pericardiacum*), который имеет размеры до 1,5 см и лежит близ дуги аорты. У свиньи легочные лимфоузлы отсутствуют. У собаки узелки небольших размеров, около 0,4-1,0 см, часто отсутствуют.

Занятие 8. Лимфатические узлы брюшной полости, таза и тазовой конечности

Лимфатические узлы брюшной полости расположены главным образом в брыжейках, воротах внутренних органов, вдоль крупных кровеносных сосудов. Отток лимфы из органов брюшной полости происходит в органные лимфатические узлы, а затем в поясничную цистерну.

Чревный лимфоцентр – lymphocentrum (lc) celiacum – объединяет большую группу лимфатических узлов желудка и прилегающих к нему органов (селезёнки, печени, поджелудочной железы и сальника).

1) **Чревные лимфатические узлы** – lymphonodi (Inn.) celiaci – расположены вокруг места отхождения чревной артерии от брюшной аорты. Собирают лимфу из диафрагмы, брюшины, надпочечников, печёночных, селезёночных, желудочных и сальниковых узлов. Размер и количество лимфоузлов колеблется у разных животных. У лошади имеются 12-30 узлов размером 0,2-2,5 см. У крупного рогатого скота – от 2 до 5 узлов размером 1-2 см. У свиньи – от 2 до 4 узлов длиной 0,3-0,8 см, у собаки – от 1 до 5 длиной 0,5-4 см. Отток лимфы происходит по чревному стволу – truncus celiacus – в поясничную цистерну.

2) **Желудочные лимфатические узлы** – Inn. gastrici – располагаются в области кардиального отдела желудка и вдоль его малой кривизны. У лошади они образуют группы по 15-35 узлов размером 2-6 см, у крупного рогатого скота – они имеются на каждом отделе многокамерного желудка, где располагаются вдоль кровеносных сосудов. Их размеры колеблются от 0,5 до 4 см. Различают правые и левые рубцовые, дорсальные и вентральные сычужные лимфоузлы сетки и книжки. У свиньи лимфоузлы могут располагаться одиночно или группами. У собаки они небольших размеров, находятся либо ближе к пилорусу, либо отсутствуют. Отток лимфы происходит в поясничную цистерну.

3) **Печёночные лимфатические узлы** – Inn. hepatici (portales) – находятся в воротах печени, собирают лимфу из

печени, поджелудочной железы, двенадцатиперстной кишки и сычужных лимфатических узлов. У лошади их размер колеблется от 0,4 до 9 см, у крупного рогатого скота количество узлов колеблется от 5 до 15, их длина составляет 1-7 см, у собаки – 0,2-3 см. Отток лимфы у всех животных происходит в кишечный ствол – *truncus intestinalis*.

4) *Селезёночные лимфатические узлы* – *Inn. lienales* – лежат в воротах селезёнки, собирают лимфу из желудка, селезёнки и сальниковых лимфоузлов. У лошади их количество колеблется от 10 до 30, а размер – от 0,2 до 7 см. У крупного рогатого скота они отсутствуют. У свиньи их число составляет от 1 до 8, длина – 0,5-1 см. У собаки имеются 2-3 узла размером 0,2-2 см. Отток лимфы у всех животных происходит в чревные лимфатические узлы.

5) *Лимфатические узлы сальника* – *Inn. omentales* – располагаются в желудочно-селезёночной связке. У лошади 14-20 узелков лежат вдоль большой кривизны желудка. У рогатого скота и свиньи отсутствуют, а у собак бывают только в 50% случаев и лежат вблизи двенадцатиперстной кишки.

6) *Поджелудочно-двенадцатиперстные лимфоузлы* – *Inn. pancreatico-duodenales* – лежат вблизи начала двенадцатиперстной кишки. У лошади имеются от 5 до 15 лимфоузлов размером 0,2-2 см. У рогатого скота и свиньи их число колеблется от 4 до 9. У собаки имеется один небольшой лимфоузел.

Поясничный лимфоцентр – *Is. lumbale* – объединяет лимфатические узлы поясничной области: собственно поясничные, аортальные поясничные, почечные, диафрагмально-брюшные, яичниковые у самок и семенниковые у самцов.

1) *Аортальные поясничные лимфатические узлы* – *Inn. lumbales aortici* – располагаются справа и дорсально от каудальной полой вены, а слева – дорсально от аорты, встречаются вблизи межпозвоночных отверстий поясничного отдела позвоночного столба. Собирают лимфу с мышц спины и поясницы, брюшных стенок и брюшной аорты. У лошади самое большое количество лимфоузлов (от 30 до 160), их размеры колеблются от 0,3 до 3,5 см. У крупного рогатого скота имеют-

ся 12-25 лимфоузлов длиной 0,5-5 см. У свиньи встречается 8-20 узлов размером 0,2-5,5 см. У собаки лимфоузлы непостоянны, размер 0,2-0,4 см. Отток лимфы происходит по поясничным стволам в поясничную цистерну.

2) *Почечные лимфатические узлы* – *Inn. renales* – лежат в области ворот почек и на почечных артериях. У лошади их число колеблется от 10 до 18, длина составляет 0,3-2 см. У крупного рогатого скота имеются 3-5 узлов длиной от 0,8 до 5 см. У свиньи и собаки они отсутствуют или объединяются с аортальными поясничными лимфатическими узлами.

3) *Лимфатический узел яичника* – *In. ovaricus* – небольшого размера, заключен в связке яичника и встречается непостоянно и только у лошади. *Лимфатический узел семенника* – *In. testicularis* – встречается только у хряка, имеет небольшие размеры, располагается у внутреннего кольца пахового канала, иногда отсутствует. Отток лимфы происходит в медиальные подвздошные и частично в аортальные поясничные лимфатические узлы.

Краниальный брыжеечный лимфоцентр – *Is. mesentericum craniale* – объединяет лимфатические узлы брыжейки тонкого и толстого отделов кишечника.

1) *Краниальные брыжеечные лимфатические узлы* – *Inn. mesenterici craniales* – расположены вблизи места отхождения краниальной брыжеечной артерии от брюшной аорты. Собирают лимфу из двенадцатиперстной, ободочной кишок, аорты, надпочечников, из лимфатических узлов тонких и толстых кишок. У лошади они представлены группой, состоящей из 70-80 мелких узелков. Отток лимфы происходит по кишечному протоку в каудальный конец поясничной цистерны.

2) *Лимфатические узлы тощей кишки* – *Inn. jejunales* – находятся в брыжейке тощей кишки. У лошади имеется от 35 до 90 узлов, расположенных в корне брыжейки, размером 0,3-6 см. У крупного рогатого скота 30-50 крупных лимфоузлов, которые тянутся в виде ленты вдоль места прикрепления брыжейки к тощей кишке, их длина колеблется от 0,5 до 15 см. У свиньи узлы располагаются вдоль краниальной брыжеечной

артерии от двенадцатиперстной кишки до подвздошной в два ряда, где их насчитывается до 40 узелков, размер колеблется от 0,4 до 6 см. У собаки имеется всего два лимфоузла длиной 0,6-3 см. Отток лимфы идет в поясничную цистерну.

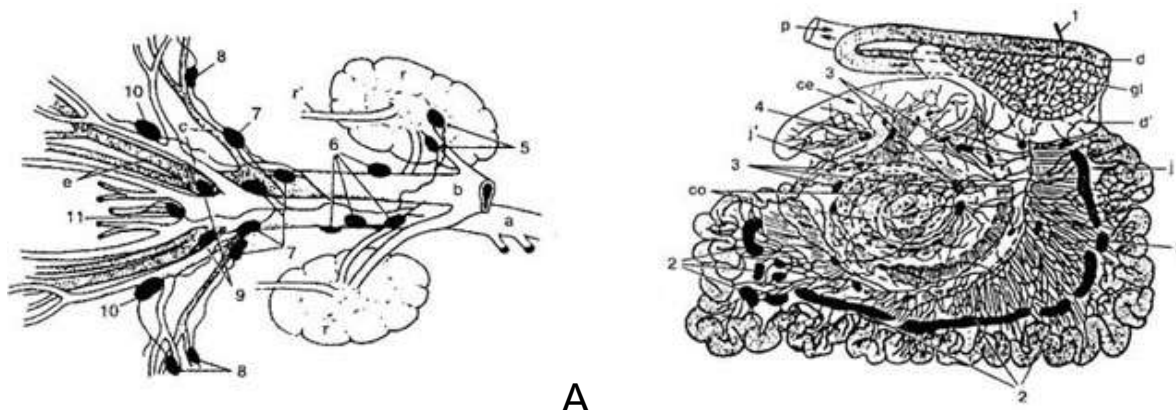


Рисунок 37 – Лимфатические узлы органов брюшной и тазовой полостей коровы (Акаевский А.И., Юдичев Ю.Ф., Селезнёв С.Б., 2005): А – подпоясничные и подкрестцовые лимфоузлы; Б – лимфоузлы кишечника: 1 – кишечный ствол; 2 – тощекишечные лимфоузлы (л.у.); 3 – ободочные л.у.; 4 – лимфоузлы слепой кишки; 5 – почечные л.у.; 6 – аортальные поясничные л.у.; 7 – медиальные подвздошные л.у.; 8 – латеральные подвздошные л.у.; 9 – крестцовые л.у.; 10 – глубокие паховые л.у.; 11 – подчревные л.у.; а – брюшная аорта; б – каудальная полая вена; с – наружные подвздошные артерия и вена; е – внутренние подвздошные артерия и вена; г – почки; г' – мочеточники; гл – поджелудочная железа; d, d' – двенадцатиперстная кишка; j – тощая кишка; j' – подвздошная кишка; со – ободочная кишка; се – слепая кишка; р – прямая кишка

3) *Лимфатические узлы слепой кишки* – *Inn. cecales* – располагаются вдоль связок слепой кишки, имеются у крупного рогатого скота и лошади (рис. 37). У лошади лежат вдоль тени слепой кишки. Собирают лимфу со слепой и подвздошной кишок. Отток лимфы происходит через кишечный ствол в поясничную цистерну.

4) *Подвздошноободочные лимфатические узлы* – *Inn. iliocolici* – расположение, количество и размеры сильно варьируют у разных животных. У лошади подразделяются на латеральные и медиальные, насчитывается до 1000-1400 уз-

лов размером 0,2-2 см, лежат вдоль теней. У крупного рогатого скота узлы находятся между слепой кишкой и подвздошной. У свиньи узлы лежат в брыжейке тощей кишки.

5) *Лимфатическую узлы ободочной кишки* – *Inn. colici* – расположены в брыжейке ободочной кишки. У лошади до 6000 узелков размером 0,1-2,5 см, лежат на большой ободочной кишке вдоль ободочных артерий. У крупного рогатого скота и свиньи находятся между петлями лабиринта ободочной кишки. У собаки от 3 до 8 узлов, расположенных в брыжейке, подразделяются на правые, левые и средние. Собирают лимфу с ободочной кишки, отток происходит через кишечный ствол в поясничную цистерну у всех животных.

Каудальный брыжеечный лимфоцентр – *Is. mesentericum caudale* – объединяет лимфатические узлы каудального отдела ободочной кишки и начальный участок прямой кишки. У лошади к нему относятся лимфоузлы малой ободочной кишки и мочевого пузыря.

1) *Каудальные брыжеечные лимфатические узлы* – *Inn. mesenterici caudales* – располагаются вдоль одноименной артерии. Собирают лимфу с ободочной и прямой кишок. У лошади насчитывается 1600-1800 узлов, расположенных вдоль места прикрепления брыжейки к малой ободочной кишке и вдоль каудальной брыжеечной артерии. У крупного рогатого скота несколько лимфоузлов находятся на обеих сторонах ободочной кишки, их трудно отличить от медиальных подвздошных и аноректальных узлов. У свиньи насчитывается от 7 до 12 мелких узелков диаметром 0,2-1,2 см, располагающихся в брыжейке нисходящей части ободочной кишки. У собаки имеется от 2 до 5 узлов длиной 0,3-1,5 см. Отток лимфы идет в медиальные подвздошные, крестцовые и аортальные поясничные лимфатические узлы.

2) *Пузырные лимфатические узлы* – *Inn. vesicales* – встречаются достаточно редко, находятся в боковой связке мочевого пузыря.

Лимфатические узлы таза и тазовой конечности

Лимфа от дистальных отделов тазовых конечностей собирается в подколенный, седалищный, пахово-бедренный, подвздошно-бедренный и подвздошно-крестцовый лимфоцентры. От таза и прилежащего отдела поясницы лимфа оттекает в медиальные подвздошные лимфоузлы, а затем в поясничный лимфатический ствол, открывающийся в поясничную цистерну.

Подвздошно-крестцовый лимфоцентр – *Inn. iliosacrale* – располагается у места отхождения подвздошных и срединной крестцовой артерий. К нему относятся медиальные и латеральные подвздошные, подчревные, маточный, анально-прямокишечный и запирающий лимфоузлы (рис. 38).

1) ***Медиальные подвздошные лимфатические узлы*** – *Inn. iliaci mediales* – располагаются краниально от корня окружной глубокой подвздошной артерии, рядом с наружной подвздошной артерией. Собирают лимфу с поясницы, брюшных и тазовых стенок, мочеполовых органов, прямой кишки и области анального отверстия, а также с надколенных, латеральных подвздошных, глубоких паховых, тазовых и крестцовых лимфатических узлов. У лошади их количество колеблется от 3 до 25, диаметр составляет 0,2-5 см. У крупного рогатого скота 1-2 узла длиной от 0,5 до 5 см. У свиньи 2-3 узла размером 0,5-2 см. У собаки один лимфоузел размером 0,5-6 см. Отток лимфы происходит через поясничный ствол в поясничную цистерну.

2) ***Крестцовые лимфатические узлы*** – *Inn. sacrales* – разделяются на латеральные и медиальные. Латеральные находятся на латеральной поверхности крестцово-седалищной связки около большой седалищной вырезки, а медиальные – на медиальной поверхности крестцово-седалищной связки и могут иногда отсутствовать. Латеральные собирают лимфу со стенок тазовой полости и с прилежащих к крестцу мышц, а медиальные – из мочеполовых органов.

У лошади имеются 1-5 латеральных и 1-2 медиальных узла, размеры составляют 0,2-0,5 см. У крупного рогатого скота имеются два латеральных лимфоузла размером около 1 см, медиальные узлы непостоянные. У свиньи есть только 1-3 ла-

теральных узла. У собак эти узлы, как правило, отсутствуют. Отток лимфы идёт в медиальные подвздошные лимфоузлы.

3) *Подчревные лимфатические узлы* – *Inn. hypogastrici* – находятся медиально от начала внутренней подвздошной артерии на внутренней поверхности крестцово-седалищной связки (рис. 38). Они собирают лимфу от глубоких мышц области таза, хвоста, области анального отверстия и промежности. У лошади от 5 до 10 узлов размером 0,3-0,5 см. У крупного рогатого скота чаще один лимфоузел величиной 0,5-0,4,5 см. У свиньи от 2 до 5 узлов длиной 0,2-0,5 см. У собаки они часто отсутствуют. Отток лимфы происходит в медиальные подвздошные лимфоузлы.

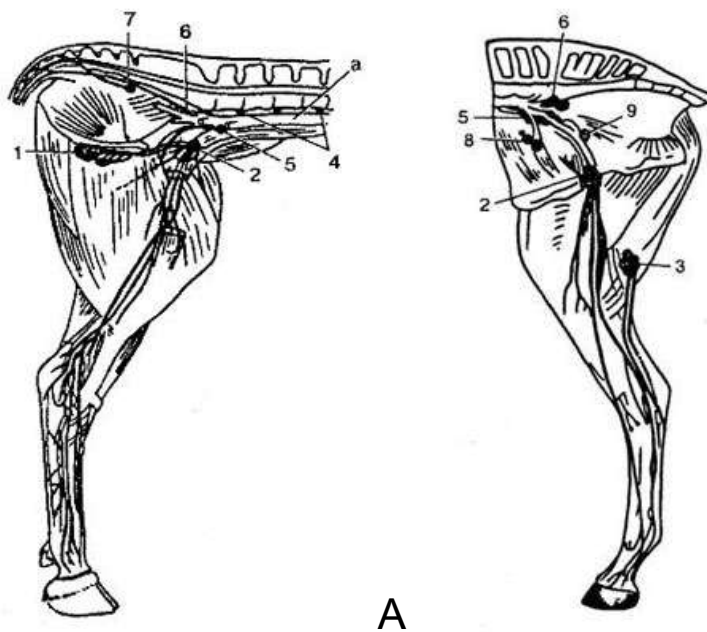


Рисунок 38 – Лимфатические узлы тазовой конечности коровы (А) и лошади (Б) (Акаевский А.И., Юдичев Ю.Ф., Селезнёв С.Б., 2005): 1 – поверхностные паховые лимфоузлы (л.у.); 2 – подвздошно-бедренные (глубокие паховые) л.у.; 3 – подколенные л.у.; 4 – аортальные поясничные л.у.; 5 – медиальные подвздошные л.у.; 6 – подчревные л.у.; 7 – крестцовые л.у.; 8 – латеральные подвздошные л.у.; 9 – запертые л.у.; а – брюшная аорта

4) *Латеральные подвздошные лимфатические узлы* – *Inn. iliaci laterales* – находятся вблизи маклока в месте деления окружной глубокой подвздошной артерии на краниальную и каудальную ветви. Приток лимфы происходит из поясницы, та-

за, брюшной стенки. У лошади их количество колеблется от 4 до 20, величина составляет 0,2-3,5 см. У крупного рогатого скота 1-2 узла размером от 0,5 до 2,5 см, иногда они могут отсутствовать. У свиньи 1-2 узла длиной 0,5-4 см. У собаки эти лимфоузлы отсутствуют. Отток лимфы осуществляется в медиальные подвздошные и поясничные лимфоузлы.

5) *Аноректальные (анальнопрямкишечные) лимфатические узлы* – *Inn. anorectales* – расположены на дорсальной поверхности прямой кишки и под кожей дорсально и латерально (у свиньи) от анального отверстия. Собирают лимфу со стенки прямой кишки и анального отверстия. Отток лимфы происходит в медиальные подвздошные лимфоузлы. У лошади имеется до 30 мелких узелков размерами 0,2-1 см. У крупного рогатого скота и свиньи единичные узлы величиной до 3-5 см. У собаки часто отсутствуют.

6) *Маточный лимфатический узел* – *Inn. uterinus* – является непостоянным у лошади, у свиньи хорошо выражен, лежит у края широкой маточной связки размером 1,2-1,8 см.

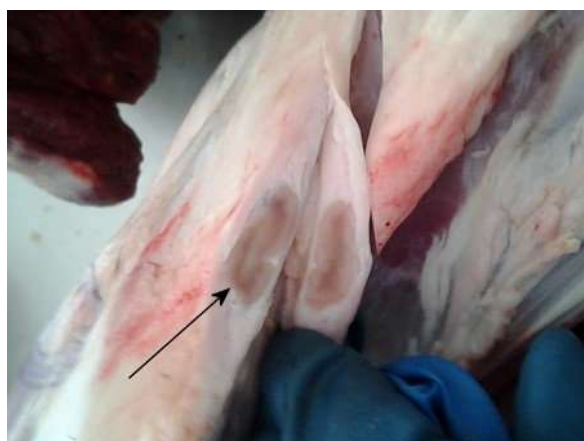7) *Запирательный лимфатический узел* – *Inn. obturatorius* – имеется у лошади в области краниального края запертого отверстия, иногда отсутствует.

Пахово-бедренный (поверхностный паховый) лимфоцентр – *Is. inguinofemorale (inguinale superficiale)* – объединяет поверхностные паховые, подподвздошные (надколенные) и тазовый (у крупных жвачных, овцы и лошади). У жвачных, кроме того, сюда относятся добавочный тазовый и лимфоузел околопоясничной (голодной) ямки.

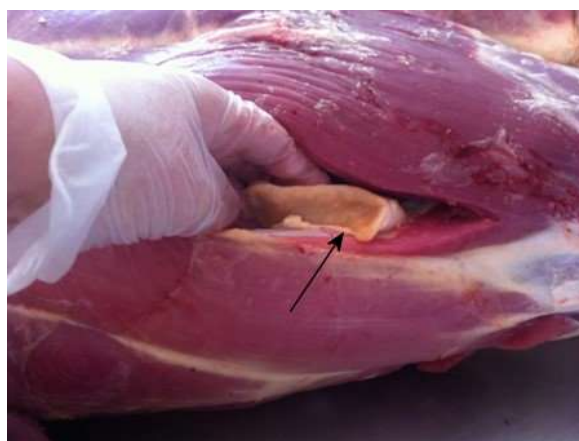1) *Поверхностные паховые лимфатические узлы* – *Inn. inguinales superficiales* – располагаются на вентральной стенке живота. У самцов они находятся сбоку от полового члена (мошоночные лимфоузлы – *Inn. scrotales*), а у самок – в основании вымени (молочные лимфоузлы – *Inn. mammarii*). Эти лимфоузлы собирают лимфу из наружных половых органов, кожи, вымени у самок (рис. 38). Отток лимфы происходит в наружный подвздошный, а у лошади – в подвздошно-бедренный (глубокий паховый) лимфоузел.

У жеребца 25-100 мелких узелков размером 2,0-5,0 см, собранных в два пакета, из которых передний имеет длину 11-14 см и лежит впереди семенного канатика, а задний (длиной 4-6 см) – позади канатика. У кобылы аналогичные пакеты, имеющие длину 10-14 см, располагаются над выменем под брюшной стенкой и в подтазовой области. Каждый пакет включает 20-100 узелков размером от 0,3 до 4,5 см. У быка 2 узла размером 3-6 см располагаются каудально от семенного канатика, у коровы 1-2 узла находятся под кожей сзади основания вымени; наиболее крупный из них достигает длины 7,5 см, а меньший – 1,2 см. У хряка их 2-3, у свиньи – в виде пакета длиной до 5-7 см. У кобеля 1-3 лимфоузла размером 1,0-2,0 см; у суки – 1-2 узла размером до 2,0 см, располагаются краниально от лонной кости.

2) *Подподвздошные лимфатические узлы* – *Inn. subiliaci* – (лимфоузлы коленной складки, надколенные) – лежат у переднего края коленной складки на медиальной поверхности напрягателя широкой фасции бедра на середине расстояния между маклоком и коленной чашкой (рис. 39). Собирают лимфу из кожи брюшной стенки и тазовой конечности. Лимфа собирается в подвздошные лимфоузлы.



А



Б

Рисунок 39 – Поверхностные лимфатические узлы на разрезе при ветеринарно-санитарной экспертизе туш домашних животных: А – лимфоузел коленной складки (надколенный) у барана; Б – подколенный лимфоузел крупного рогатого скота (указано стрелками)

У лошади подподвздошные (надколенные) лимфоузлы представлены пакетом длиной около 6-10 см, состоящим из 15-50 узелков величиной от 0,2 до 3,0 см. У крупного рогатого скота имеется один крупный лимфоузел размером до 6-10 см. У свиньи имеются 1-6 узлов в виде пакета длиной до 5 см, он собирает лимфу из области поясницы, крестца, задней части грудной стенки и тазовой конечности. У собаки отсутствуют.

3) *Тазовый лимфатический узел* – *In. coxalis* – характерен для крупных жвачных, свиньи и лошади. Он плотно прилежит к тазовому бугру (маклоку) и прикрыт фасцией. У крупных жвачных имеются ещё добавочный тазовый узел (*In. coxalis accessorius*) и лимфоузлы околопоясничной (голодной) ямки (*Inn. fossae paralumbales*).

Подвздошно-бедренный (глубокий паховый) лимфоцентр – *Is. iliofemorale* (*Is. inguinale profundum*) – объединяет подвздошно-бедренные (глубокие бедренные), бедренные (у хищных) и надчревный (крупный рогатый скот) лимфоузлы. Собирают лимфу из подтазовой области, наружных половых органов, поясничных и брыжеечных мышц. Отток лимфы происходит в медиальные подвздошные лимфатические узлы и поясничную цистерну.

1) *Подвздошно-бедренные (глубокие паховые) лимфатические узлы* – *Inn. iliofemorales* (*Inn. inguinale profundum*) – располагаются на внутренней поверхности брюшной стенки у внутреннего пахового кольца на месте перехода наружной подвздошной артерии в бедренную. У лошади в количестве 16-35 узелков размером 0,2-4,5 см, образуют пакет длиной 8-12 см, располагающийся в верхней части бедренного канала между бедренной и глубокой бедренной артериями. У крупных жвачных они округло-уплощенной формы, диаметром 5-8 см. У свиньи их 3-4 длиной 1-3 см. Подвздошнобедренные лимфоузлы у собаки встречаются редко, величиной 0,2–1,1 см.

2) *Бедренный лимфатический узел* – *In. femoralis* – характерен для хищных, располагается в бедренном канале.

3) **Надчревный лимфатический узел** – *ln. epigastricus* – имеется у крупного рогатого скота, лежит у начала надчревной каудальной артерии.

Подколенный лимфоцентр – *lc. popliteum* – представлен глубокими и поверхностными подколенными узлами (*lnn. poplitei profundi et lnn. poplitei superficiales*). Поверхностные подколенные лимфоузлы расположены под кожей между двуглавой и полусухожильной мышцами, а глубокие – в глубине подколенной области непосредственно на икроножной мышце. Лимфоузел собирает лимфу с голени, тазовой конечности. Отток лимфы происходит в подвздошнобедренные лимфоузлы.

У лошади подколенные лимфоузлы располагаются пакетом в количестве 3-12 (общая длина пакета равна 5,0 см). У крупного рогатого скота имеется один лимфоузел величиной 3,0-4,5 см (рис. 39). У свиньи поверхностных лимфоузлов несколько, длиной 0,5-2 см, а глубоких 1-2 длиной 0,5-1 см. В 40% случаев глубокие лимфоузлы могут отсутствовать. У собаки имеется один лимфоузел длиной до 5 см.

Седалищный лимфоцентр – *lc. ischiadicum* – представлен седалищными лимфоузлами. У свиньи и крупного рогатого скота к нему относится ягодичный (*ln. gluteus*), а у крупного рогатого скота и овцы ещё бугорный (*ln. tuberalis*). Лимфоузлы располагаются соответственно между ягодичными мышцами и вблизи седалищного бугра.

Седалищные лимфоузлы – *lnn. ischiadici* – находятся на латеральной поверхности широкой крестцовобугровой связки в количестве 1-2 (свинья, жвачные), 1-5 (лошадь). Узлы собирают лимфу из наружной поверхности таза, корня хвоста. Отток лимфы осуществляется в крестцовые лимфоузлы.

Занятие 9. Красный костный мозг, селезёнка, тимус

Органами кроветворения (гемопоэза) и иммунной системы являются красный костный мозг, селезёнка, тимус.

Красный костный мозг – *medulla osseum rubra* – полужидкой консистенции, тёмно-красного цвета, состоит из рети-

кулярной стромы, миелоидных и лимфоидных элементов. Располагается в губчатом веществе костей: в эпифизах трубчатых костей, в смешанных, длинных изогнутых и коротких асимметричных костях (рис. 40), в плоских костях черепа он отсутствует. В миелоидных структурах костного мозга из стволовых клеток образуются клетки-предшественники, из которых путём деления и дифференцировки по трём направлениям появляются форменные элементы крови.

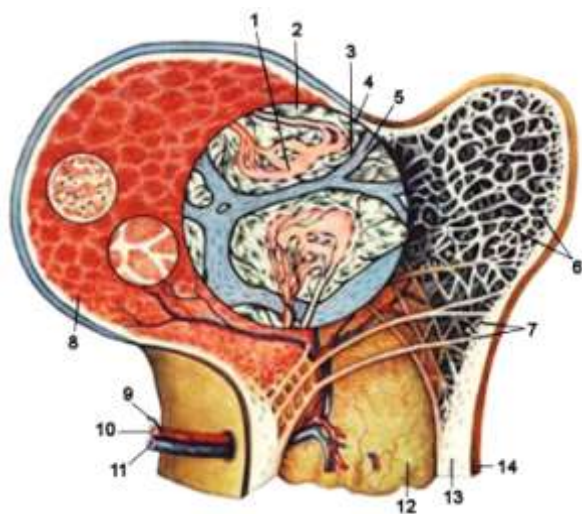


Рисунок 40 – Красный костный мозг: 1 – синусоид; 2 – ретикулярная ткань; 3 – эндоост; 4 – строма костного мозга; 5 – костная перекладина; 6 – губчатое вещество после удаления красного костного мозга; 7 – перекладины губчатого вещества; 8 – красный костный мозг; 9 – нервы; 10 – артерия; 11 – вена; 12 – жёлтый костный мозг; 13 – компактное вещество; 14 – надкостница

Родоначальными для всех видов клеток костного мозга считаются полипотентные стволовые клетки, морфологически неотличимые от малых лимфоцитов. Их немного: 5 на 10 тыс. клеток. Делятся они редко и всю жизнь сохраняют свои свойства. Под влиянием специфических веществ, выделяемых микроокружением, часть стволовых клеток дифференцируется в определённом направлении – появляются стволовые колониеобразующие клетки эритроцитарного, гранулоцитарного, агранулоцитарного рядов. Их называют гемоцитобластами. На пути от гемоцитобласта к эритроциту клетка проходит ряд стадий: базофильный, полихроматофильный, ацидофильный эритробласт, нормобласт, эритроцит.

По мере созревания уменьшаются размеры клеток, меняются их свойства, на последней стадии выталкивается ядро. Эритробласты окружают макрофаг и в процессе созревания

получают от него железо. Зрелые эритроциты выходят в кровяное русло через щели капилляров.

Клетки миелоидного ряда отличаются тем, что в них рано появляется специфическая зернистость, позволяющая различать базофильные, эозинофильные и нейтрофильные гранулоциты. По мере созревания у них меняется форма ядра от круглой у промиелоцитов и миелоцитов через палочкоядерную у юных, до сегментоядерной у зрелых гранулоцитов. В костном мозге гранулоцитов в 10-20 раз больше, чем в крови. На их долю приходится до 50% клеток костного мозга. Мегакариоциты – крупные, многоядерные клетки, лежат вплотную к стенкам синусов. От периферических участков их цитоплазмы отделяются фрагменты – кровяные пластинки и через поры проникают в кровь. Лимфобласты и моноциты обычно плотным кольцом окружают кровеносные капилляры и постепенно выходят в кровь.

Лимфоидные образования красного костного мозга представлены небольшими скоплениями В-лимфоцитов и их предшественников, которые располагаются между островками гемопозитических клеток вокруг кровеносных сосудов. Костномозговые лимфоциты мигрируют из красного костного мозга и заселяют В-зависимые зоны периферических органов и структур (миндалины, лимфоидные бляшки, селезёнку, лимфатические узлы), где из них дифференцируются В-лимфоциты памяти и антителообразующие плазмочиты. Впервые отдельные жировые клетки (липоциты) появляются в красном костном мозге в течение молочного периода. К началу полового созревания красный костный мозг частично замещается жировой тканью и превращается в жёлтый костный мозг. В период морфофункциональной зрелости только 50% костного мозга принадлежит красному, остальное – жёлтому костному мозгу.

Жёлтый костный мозг – *medulla ossium flava* – представлен в основном жировой тканью, не имеет кровообразующих элементов, но при больших кровопотерях в его структуре могут появиться очаги кроветворения за счет стволовых клеток, по-

ступивших сюда с кровью. Этот феномен называется рекапитуляция и характерен для костного мозга.

Кровеносные сосуды костного мозга являются ветвями артерий, питающих кость, которые разветвляются в костномозговом участке на артериолы. Последние распадаются на тонкостенные синусоидные капилляры, через стенки которых происходит миграция зрелых форменных элементов крови в сосудистое русло. Синусоиды имеют широкий диаметр и многочисленные поры в стенке. Медленный ток крови и пульсация синусоидов способствуют миграции клеток из костного мозга в сосудистое русло. Синусоидная система костного мозга в физиологическом смысле является аналогом воротной системы – это чудесная сеть внутри костного мозга. В красном костном мозге отсутствуют лимфатические сосуды.

В костном мозге нервные окончания обнаруживаются в паренхиме, в стенках артерий и синусоидных капиллярах. Они являются продолжением нервных волокон, которые отходят от нервов, сопровождающих кровеносные сосуды.

Видовые особенности:

– *крупный рогатый скот* – жёлтый костный мозг впервые появляется у 20-дневного теленка в пястных и плюсневых костях;

– *свинья* – костный мозг имеет следующую возрастную динамику: у новорожденных его абсолютная масса составляет 62,9 г и возрастает к 2-месячному возрасту в 7 раз, а к 10-месячному – почти в 10 раз;

– *собака* – относительная масса костного мозга в неонатальный период составляет 4,8% от массы тела и к периоду зрелости уменьшается до 3,1%.

Тимус, или ***зобная (вилочковая) железа***, – thymus – непарный орган, имеющий форму вилки, является центральным органом иммунной системы, где осуществляется пролиферация и дифференцировка Т-лимфоцитов и биологически активных веществ. Из тимуса в периферические органы иммунитета поступает только 5-10% новообразовавшихся Т-лимфоцитов.

Остальные лимфоциты погибают в тимусе в течение 3-4 дней. Причина гибели большого количества клеток заключается в уничтожении потенциально опасных Т-лимфоцитов, агрессивных в отношении белков собственного организма.

Тимус располагается в области вентральной части шеи и простирается в грудную полость (рис. 41). Он состоит из асимметричных долей розовато-серого цвета, форма которых значительно варьирует. В органе различают непарную среднюю долю и парные шейные и грудные доли.

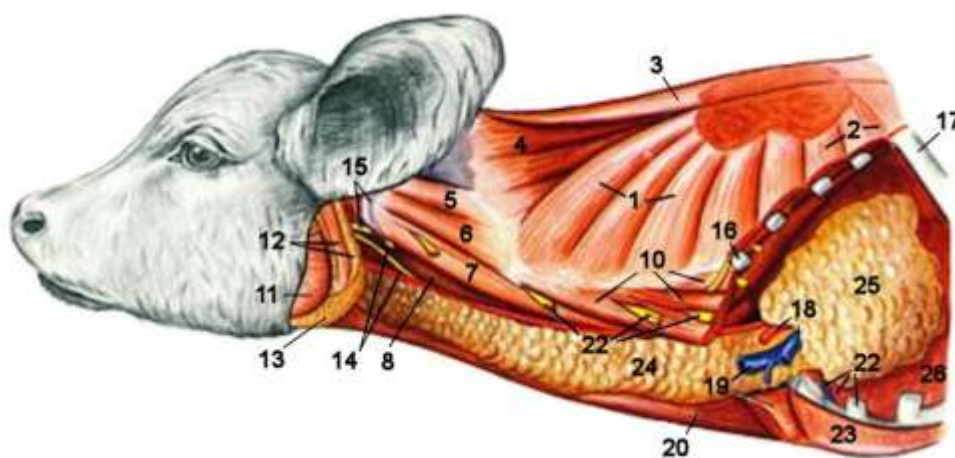


Рисунок 41 – Тимус новорожденного телёнка – вид с левой стороны (Попеско П., 1978): 1 – шейная часть зубчатой вентральной мышцы (м.); 2 – грудная часть зубчатой вентральной м.; 3 – шейная часть ромбовидной м.; 4 – пластыревидная м.; 5 – длиннейшая м. головы; 6 – длиннейшая м. атланта; 7 – длинная м. атланта; 8 – длинная м. головы; 10 – лестничная м.; 11 – большая жевательная м.; 12 – вентральная ушная м. и околоушная слюнная железа; 13 – подчелюстная слюнная железа; 14 – общая сонная артерия и вагосимпатикус; 15 – дорсальная ветвь добавочного нерва и крыло атланта; 16 – первое ребро; 17 – пятое ребро; 18 – левая подключичная артерия и вена; 19 – наружная яремная вена и начало грудино-головной м.; 20 – грудино-подъязычная м.; 21 – шейные нервы; 22 – хрящ второго ребра и внутренняя грудная артерия и вена; 23 – грудные мм.; 24 – шейная часть тимуса; 25 – грудная часть тимуса; 26 – лёгкое

Шейные доли – *lobi cervicales dexter et sinister* – располагаются под поверхностной фасцией вдоль сосудисто-нервного пучка, состоящего из яремной вены, пищеводной артерии и блуждающего нерва. В каудальном отделе шеи перед вступлением в грудную полость шейные доли объединяются в среднюю долю (*lobus intermedius*), которая далее разделяется на две грудные.

Грудные доли – *lobi thoracici dexter et sinister* – располагаются в перикардальном средостении, слева и справа от дуги аорты между грудиной и трахеей.

Тимус закладывается и развивается очень рано из эпителия III и частично IV жаберного кармана. Наивысшего расцвета достигает у молодняка, в период половой зрелости начинает редуцироваться. У половозрелых животных постепенно замещается жировой тканью. Кроме кроветворной функции выполняет роль эндокринной железы, продуцируя ряд биологически активных веществ, регулирующих углеводный, кальциевый обмен, процессы роста.

Снаружи тимус покрыт капсулой, от которой внутрь органа отходят трабекулы, разделяющие паренхиму тимуса на дольки. Помимо соединительнотканых элементов в состав стромы входят эпителиальные секреторные клетки, которые участвуют в синтезе биологически активных веществ тимуса, и эпителиоретикулярные клетки, которые создают необходимое микроокружение для созревания Т-лимфоцитов.

Каждая долька тимуса (*lobuli thymi*) состоит из наружной тёмной корковой зоны и центральной светлой мозговой. В корковой зоне (*cortex*) происходит пролиферация, дифференциация и селекция Т-лимфоцитов, а в мозговой (*medulla*) – выход зрелых клеток в кровотоки. В мозговой зоне находятся тимические тельца (тельца Гассалья). Они представляют собой концентрические скопления веретенообразных клеток с большим ядром. Лимфатические сосуды располагаются между дольками, ограничены от неё соединительнотканым барьером.

Для тимуса характерна ранняя возрастная инволюция, которая затрагивает в основном его паренхиму и характеризуется замещением лимфоидных элементов жировой тканью и разрастанием стромы. Жировая ткань впервые появляется в паренхиме тимуса в период полового созревания и составляет 4-5 % от массы тимуса. В период зрелости организма процент жировой ткани возрастает до 30%. В результате этого тимус превращается в мелкие островки диаметром 1-2 мм, которые находятся вокруг мелких сосудов и окружены со всех сторон жировой тканью. Относительная масса тимуса с возрастом снижается до 0,01-0,02%, но полной редукции органа не происходит. Возрастная инволюция тимуса протекает синхронно с возрастным замещением красного костного мозга на жёлтый.

Кровоснабжение тимуса осуществляется преимущественно от ветвей общей сонной артерии. Грудная доля получает специальные ветви, отходящие от внутренней грудной артерии. Иннервация тимуса происходит за счет шейного и начального грудного симпатического ствола, а афферентная – от блуждающего нерва и нервных волокон, входящих в состав средостенных нервов.

Видовые особенности:

– *лошадь* – в тимусе хорошо выражены средняя и грудные доли, которые простираются до перикарда. Возрастная инволюция начинается с 3-летнего возраста и характеризуется замещением лимфоидной ткани на жировую;

– *крупный рогатый скот* – хорошо выражены шейные и средняя доли. С возрастном масса тимуса уменьшается;

– *свинья* – хорошо выражены шейные доли, которые достигают глотки. Признаки инволюции тимуса начинают проявляться с 2-3-летнего возраста.

– *собака* – хорошо выражены средняя и грудные доли.

Селезёнка – *lien* – непарный орган, плоский, удлинённый, красно-бурого или серо-фиолетового цвета. На ней различают париетальную и висцеральную поверхности и округленные

края. На висцеральной поверхности имеются ворота – *hilus lienis*, через которые проходят сосуды и нервы. Лежит в левом подреберье между рубцом и диафрагмой, у свиньи и лошади – на большой кривизне желудка слева.

В эмбриональный период в селезёнке образуются эритроциты, после рождения – лимфоциты и моноциты. Кроме того, она является депо крови: в ней может сосредотачиваться до 16% крови. В селезёнке фагоцитируются поврежденные и старые эритроциты. Из остатков погибших эритроцитов в печени синтезируются желчные пигменты. Таким образом, селезёнка играет большую роль в обмене железа в организме.

Селезёнка – компактный орган, покрытый серозной оболочкой, которая переходит на большую кривизну желудка и образует *желудочно-селезёночную связку* – *lig. gastrolienale*, являющуюся частью большого сальника. Серозная оболочка прочно срастается с капсулой селезёнки. Капсула образована плотной соединительной тканью. От неё внутрь отходят соединительнотканые тяжи – трабекулы, разделяющие селезёнку на сегменты. В каждом сегменте выделяют красную пульпу, белую пульпу и маргинальную зону, которая располагается между ними. В трабекулах встречаются пучки гладкомышечных клеток, что позволяет селезёнке менять объём в 3-4 раза и выталкивать депонированную кровь. В трабекулах проходят трабекулярные артерии и вены.

Белая пульпа – *pulpa lienis alba* – составляет около 17% от объёма селезёнки и включает в себя эллипсоиды, периартериальные лимфоидные муфты и лимфоидные узелки. Периартериальные лимфоидные муфты располагаются вокруг пульпарных артерий, и на их основе формируются лимфоидные узелки, лежащие преимущественно в местах ветвления этих артерий. Вся кровь, проходя через селезёнку, фильтруется через лимфоидные образования.

Строма белой пульпы представлена ретикулярными клетками и волокнами, которые образуют трёхмерную сетчатую

структуру. В петлях этой сети располагаются лимфоциты, плазмциты и другие клетки, участвующие в иммунных реакциях. Эллипсоиды и периартериальные муфты состоят в основном из Т-лимфоцитов, а лимфоидные узелки – из В-лимфоцитов. С возрастом относительное содержание лимфоидных образований в селезёнке уменьшается. В ней повышается доля волокнистой соединительной ткани. Склероз и деформация стенок артерий приводят к нарушению структуры лимфоидных образований, в результате чего значительную часть лимфоидных муфт занимают толстостенные, часто извитые сосуды. Количество красной пульпы в течение всей жизни почти не изменяется.

Красная пульпа – *pulpa lienis rubra* – составляет около 75% от объёма селезёнки и включает в себя венозные синусы и селезёночные тяжи с терминальными кровеносными капиллярами. Строма её представлена ретикулярными клетками и волокнами, которые образуют трёхмерную сетчатую структуру. В ячейках этой сети располагаются эритроциты, лейкоциты, макрофаги и другие клетки. Красная пульпа участвует в кроветворении, депонировании форменных элементов крови, разрушении эритроцитов и фагоцитозе инородных частиц.

Маргинальная зона, составляющая около 8% от объёма селезёнки, располагается между красной и белой пульпой. Она является местом вхождения в селезёнку всех клеток крови, которые далее распределяются по органу.

Кровообращение в селезёнке осуществляется из чревной артерии по селезёночной артерии (*a. lienalis*), которая через ворота входит в орган. От неё отходят ветви, идущие внутри крупных трабекул (трабекулярные артерии). От них отходят артерии мелкого калибра, которые вступают в красную пульпу и называются пульпарными артериями. Вокруг них образуются удлинённые периартериальные муфты с лимфоидными узелками. Вокруг этих образований от артерии отходит множество капилляров, а сама артерия называется центральной. При выходе из муфты центральная артерия распадается на ряд кис-

точковых артерий. Вокруг конечных участков кисточковых артерий расположены овальные скопления лимфоидной ткани (эллипсоидные муфты). Артериолы далее разветвляются на капилляры, большая часть которых впадает в венозные синусы красной пульпы. В месте перехода синуса в вену имеется сфинктер, при открытии которого кровь поступает в трабекулярные вены. Из них кровь попадает в селезёночную вену, выходящую через ворота селезёнки и впадающую в воротную вену печени.

Иннервация селезёнки осуществляется селезёночными нервами, относящимися к вегетативному чревному сплетению. В их функции входит контроль за гладкими миоцитами, их сокращением и расслаблением.

Видовые особенности:

– *лошадь* – селезёнка длинная, неправильной треугольной формы, красно-коричневого цвета, мягкой консистенции. Широкий дорсальный конец образует основание, узкий вентральный конец – вершину, передний край вогнутый и острый, задний край – выпуклый и тупой (рис. 42). Селезёнка находится в плоскости двух последних рёбер и первого поясничного позвонка. Относительная масса составляет 0,2-0,35% от массы тела;

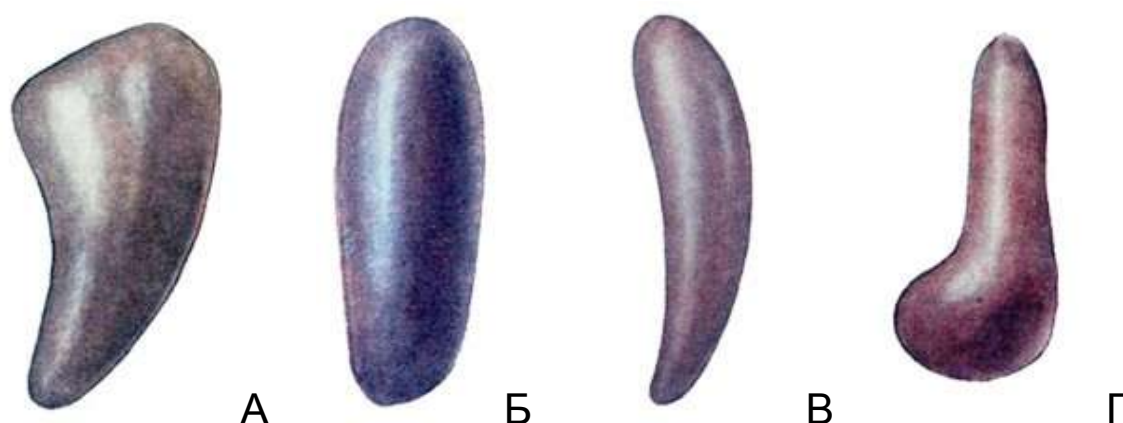


Рисунок 42 – Внешний вид селезёнки с париетальной поверхности:
А – лошади; Б – коровы; В – свиньи; Г – собаки

– *крупный рогатый скот* – селезёнка длинная, с округлыми концами, красновато-коричневого цвета, мягкой консистенции, лежит между диафрагмой и рубцом (рис. 43). Соединяется с рубцом связкой. Относительная масса составляет 0,18-0,24% от массы тела;

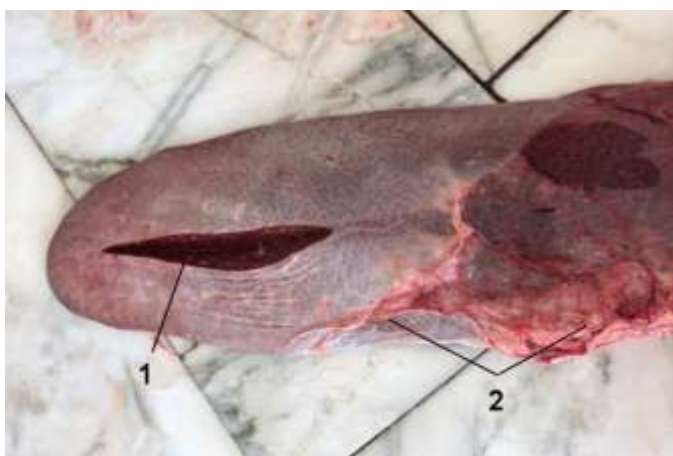

Рисунок 43 – Селезёнка крупного рогатого скота при проведении ветеринарно-санитарной экспертизы: 1 – паренхима селезёнки на разрезе; 2 – желудочно-селезёночная связка

– *свинья* – селезёнка узкая, длинная, красного цвета, плотной консистенции. Дорсально граничит с левой почкой, а вентрально – с печенью. Относительная масса селезёнки в среднем составляет 0,2% от массы тела;

– *собака* – селезёнка вытянута в дорсовентральном направлении, имеет неправильную треугольную форму. Её вентральный конец шире дорсального. Передний край с вырезкой, задний более прямой. Цвет органа красный с синеватым оттенком. Консистенция плотная. Относительная масса колеблется от 0,1 до 0,4% в зависимости от массы тела животного.

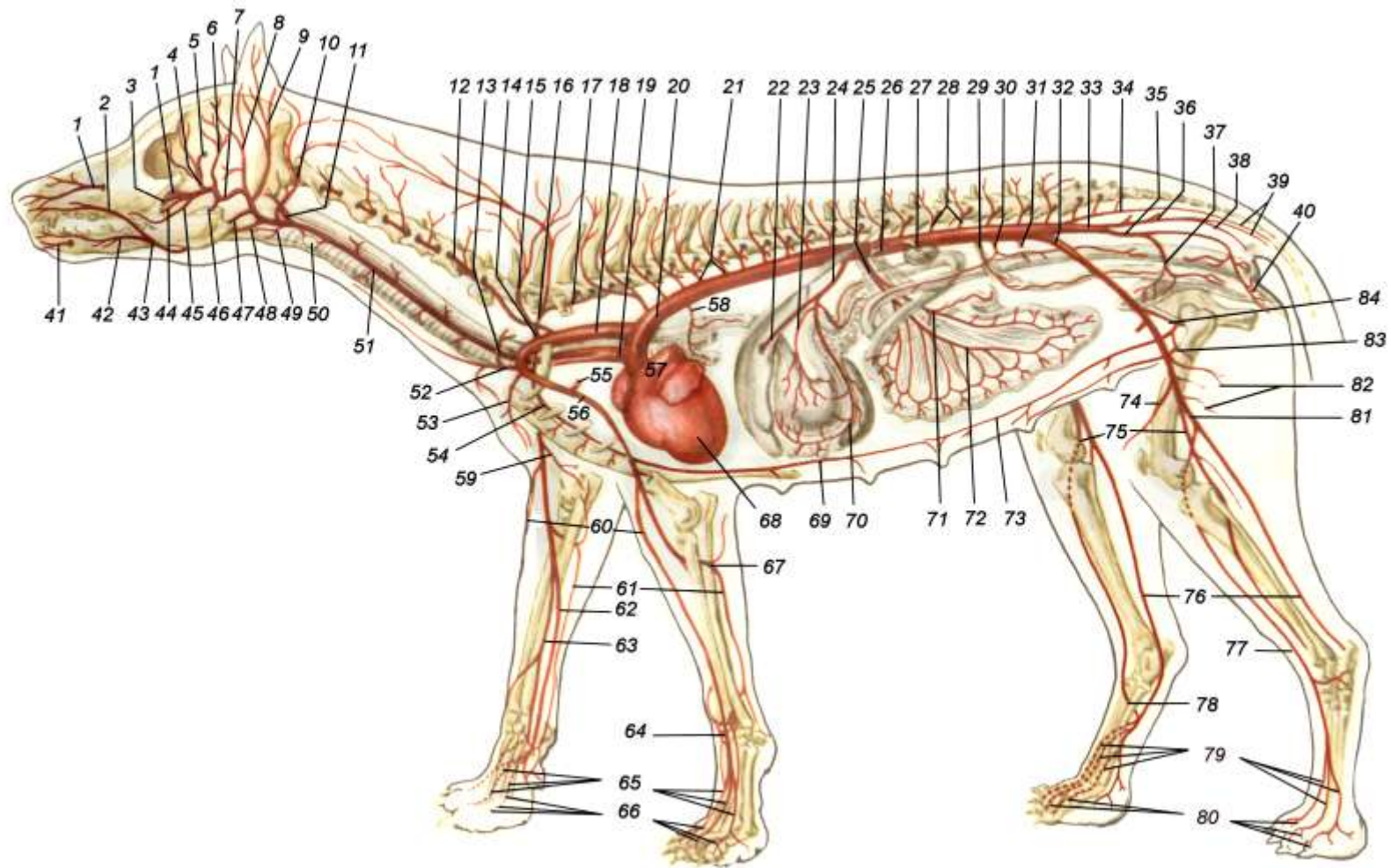


Рисунок 44 – Кровообращение у собаки:

1 – подглазничная артерия (а.); 2 – верхняя губная а.; 3 – ствол клинонёбной и большой нёбной артерий (аа.); 4 – наружная глазничная а.; 5 – наружная решётчатая а.; 6 – глубокая височная а.; 7 – внутренняя челюстная а.; 8 – поверхностная височная а.; 9 – большая ушная а.; 10 – затылочная а.; 11 – внутренняя сонная а.; 12 – позвоночная а.; 13 – ствол поверхностной шейной и поперечной лопаточной аа.; 14 – ствол поперечной шейной и рёберно-шейной аа.; 15 – поперечная шейная а.; 16 – рёберно-шейная а.; 17 – краниальная межрёберная а.; 18 – левая подключичная а.; 19 – плечеголовная а.; 20 – аорта; 21 – межрёберные аа.; 22 – печёночная а.; 23 – левая желудочная а.; 24 – чревная а.; 25 – краниальная брыжеечная а.; 26 – брюшная а.; 27 – почечная а.; 28 – поясничные аа.; 29 – внутренняя семенная а.; 30 – каудальная брыжеечная а.; 31 – окружная глубокая подвздошная а.; 32 – наружная подвздошная а.; 33 – внутренняя подвздошная а.; 34 – средняя крестцовая а.; 35 – внутренняя срамная а.; 36 – краниальная ягодичная а.; 37 – мочеполовая а.; 38 – каудальная ягодичная а.; 39 – хвостовые аа.; 40 – артерия промежности; 41 – подбородочная а.; 42 – нижняя губная а.; 43 – лицевая а.; 44 – большая нёбная а.; 45 – малая нёбная а.; 46 – нижняя зубная а.; 47 – наружная челюстная а.; 48 – язычная а.; 49 – гортанная а.; 50 – щитовидные аа.; 51 – левая общая сонная а.; 52 – плечешейный ствол; 53 – наружная грудная а.; 54 – внутренняя грудная а.; 55 – подлопаточная а.; 56 – плечевая а.; 57 – легочная а.; 58 – бронхиально-пищеводный ствол; 59 – коллатеральная локтевая а.; 60 – поверхностная лучевая а.; 61 – межкотная пальмарная а.; 62 – срединная а.; 63 – срединно-лучевая а.; 64 – дорсальная запястная сеть; 65 – пальмарные (пунктиром) и дорсальные пястные аа.; 66 – пальмарные (пунктиром) и дорсальные пальцевые аа.; 67 – общая межкостная а.; 68 – сердце; 69 – краниальная надчревная а.; 70 – селезёночная а.; 71 – подвздошно-слепободочная а.; 72 – артерии тощей кишки; 73 – каудальная надчревная а.; 74 – коленная проксимальная а.; 75 – передняя большеберцовая а.; 76 – а. сафена (плантарная ветвь); 77 – а. сафена (дорсальная ветвь); 78 – прободающая плюсневая а.; 79 – дорсальные и плантарные плюсневые аа.; 80 – дорсальные и плантарные пальцевые аа.; 81 – а. сафена; 82 – каудальные бедренные аа.; 83 – наружная срамная а.; 84 – глубокая бедренная а.

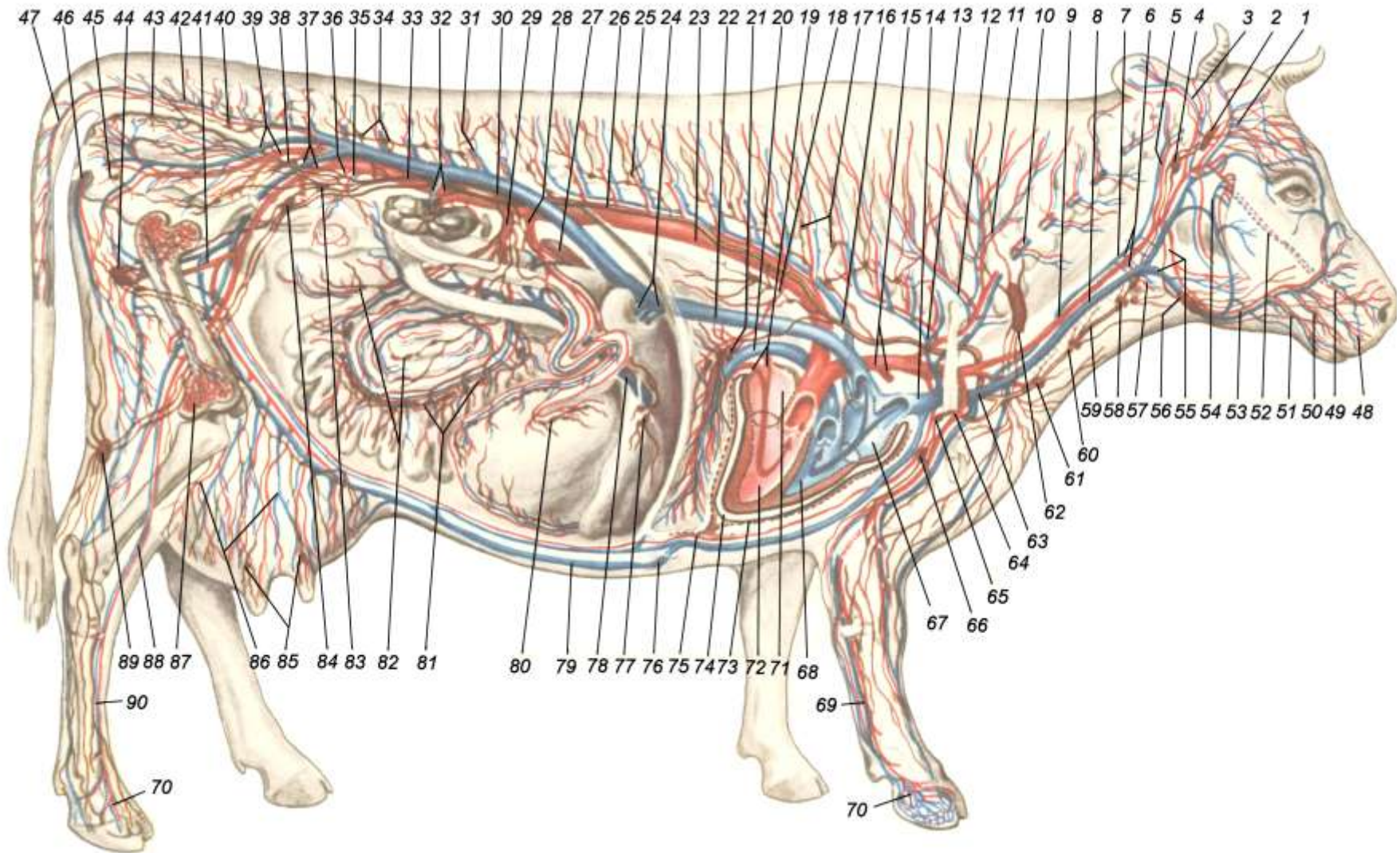


Рисунок 45 – Сосудистая система крупного рогатого скота:

1 – поверхностная височная артерия (а.) и вена (в.); 2 – околоушной лимфатический узел (л. у.); 3 – большая ушная а. и в.; 4 – заглоточный латеральный л. у.; 5 – затылочная а. и в.; 6 – щитовидная а. и в.; 7 – внутренняя яремная в.; 8 – наружная яремная в.; 9 – правая общая сонная а.; 10 – позвоночная а. и в.; 11 – глубокая шейная а. и в.; 12 – поперечная шейная а. и в.; 13 – краниальная межрёберная а. и в.; 14 – краниальная полая в.; 15 – общий плечеголовной ствол и отходящая от него левая подключичная а.; 16 – непарная вена (левая); 17 – дорсальные грудные л. у.; 18 – пищеводно-бронхиальная а.; 19 – легочные вены; 20 – легочная а.; 21 – бронхиальные л. у.; 22 – каудальная полая в.; 23 – аорта; 24 – печеночные вены; 25 – межрёберная а. и в.; 26 – грудной лимфатический проток; 27 – селезёнка; 28 – чревная а.; 29 – краниальная брыжеечная а.; 30 – поясничная цистерна; 31 – поясничная а. и в.; 32 – почечная а. и в.; 33 – тазовый лимфатический ствол; 34 – поясничные л.у.; 35 – внутренняя семенная а. и в.; 36 – каудальная брыжеечная а.; 37 – наружная подвздошная а. и в.; 38 – тазовые л. у.; 39 – внутренняя подвздошная а. и в.; 40 – медиальный подвздошный л. у.; 41 – глубокая бедренная а. и в.; 42 – переход средней крестцовой а. и в. в хвостовую а. и в.; 43 – лимфоузлы прямой кишки; 44 – поверхностные паховые л. у.; 45 – седалищный л. у.; 46 – промежностная а. и в.; 47 – хвостовые а. и в.; 48 – верхняя губная а. и в.; 49 – латеральная носовая а. и в.; 50 – а. и в. угла рта; 51 – нижняя губная а. и в.; 52 – подглазничная а. и в.; 53 – лицевая а. и в.; 54 – глубокая лицевая в.; 55 – наружная челюстная а. и в.; 56 – подчелюстной л. у.; 57 – глоточная а. и в.; 58 – краниальные глубокие шейные л. у.; 59 – правый трахеальный лимфатический ствол; 60 – средние глубокие шейные л. у.; 61 – каудальные глубокие шейные л. у.; 62 – поверхностный шейный л. у.; 63 – место впадение грудного протока и правого трахеального ствола в краниальную полую в.; 64 – подключичная а. и в.; 65 – лимфоузел первого ребра; 66 – подмышечный л. у.; 67 – правое предсердие; 68 – правый желудочек; 69 – пястная пальмарная а. и в.; 70 – пальцевые а. и в.; 71 – левое предсердие; 72 – левый желудочек; 73 – перикард; 74 – перикардальная полость; 75 – внутренняя грудная а.; 76 – «молочный колодец»; 77 – лимфоузлы печени; 78 – воротная в.; 79 – подкожная брюшная (молочная) в.; 80 – лимфоузлы сычуга; 81 – брыжеечные л. у.; 82 – лимфоузлы ободочной и слепой кишки; 83 – медиальный подвздошный л. у.; 84 – глубокий паховый л. у.; 85 – лимфоузлы соска; 86 – сосуды вымени; 87 – красный костный мозг; 88 – передняя большеберцовая а. и в.; 89 – подколенный л. у.; 90 – дорсальная плюсневая а. и в.

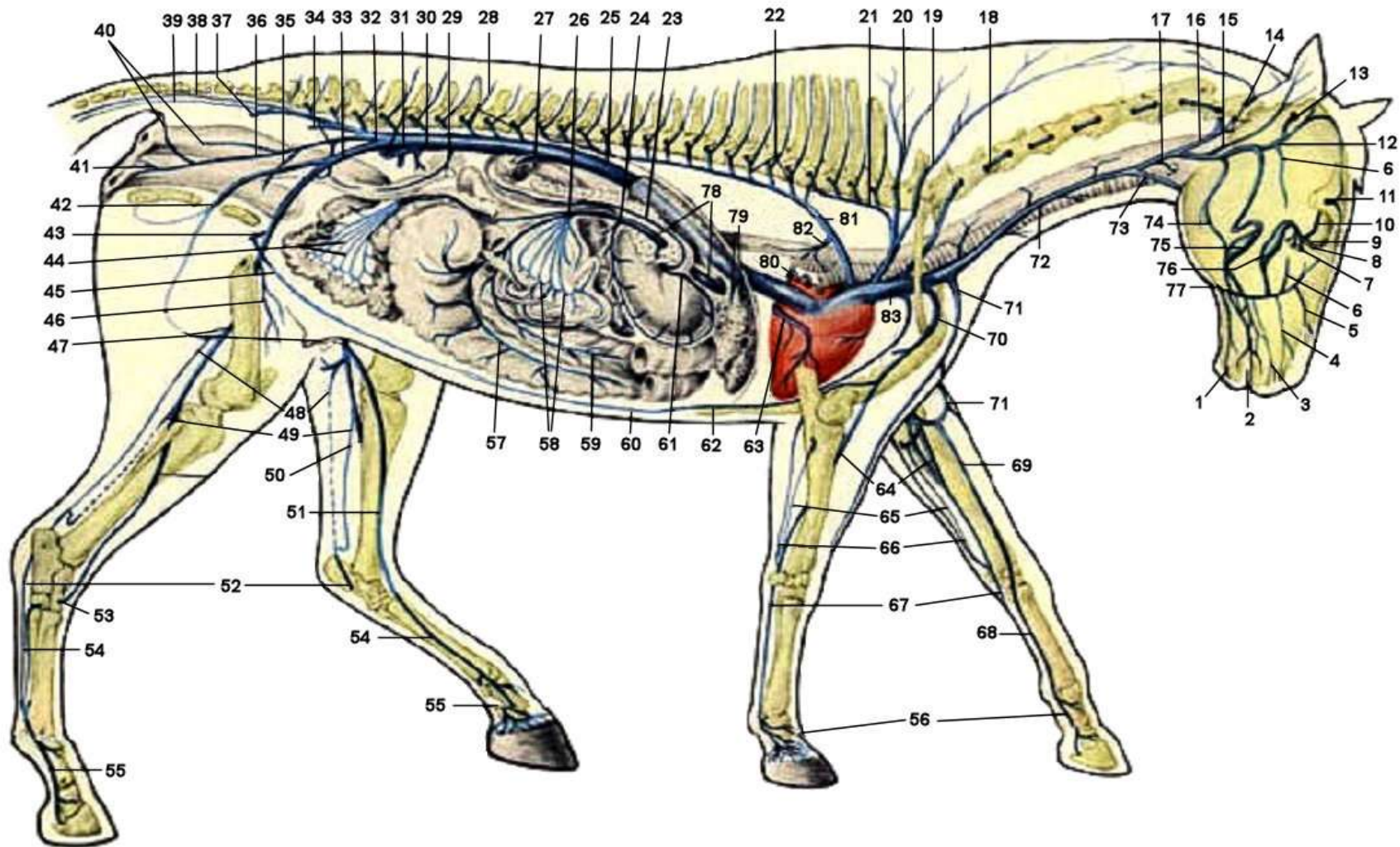


Рисунок 46 – Вены лошади:

1 – нижняя губная вена (в.); 2 – общая губная в.; 3 – верхняя губная в.; 4 – латеральная носовая в.; 5 – поверхностная лицевая в.; 6 – поперечная лицевая в.; 7 – большая нёбная в.; 8 – клинонёбная в.; 9 – решётчатая в.; 10 – глазничная в.; 11 – лобная в.; 12 – поверхностная височная в.; 13 – дорсальная мозговая в.; 14 – вентральная мозговая в.; 15 – большая ушная в.; 16 – затылочная в.; 17 – внутренняя челюстная в.; 18 – позвоночная в.; 19 – глубокая шейная в.; 20 – поперечная шейная в.; 21 – краниальная межрёберная в.; 22 – межрёберные вв.; 23 – поджелудочно-двенадцатиперстная в.; 24 – селезёночная в.; 25 – каудальная полая в.; 26 – подвздошно-слепободочная в.; 27 – почечная в.; 28 – поясничные вв.; 29 – внутренняя семенная в.; 30 – глубокая окружная подвздошная в.; 31 – правая и левая общие подвздошные вв.; 32 – внутренняя подвздошная в.; 33 – наружная подвздошная в.; 34 – средняя маточная в.; 35 – пупочная в.; 36 – внутренняя срамная в.; 37 – каудальная ягодичная в.; 38 – хвостовая в.; 39 – латеральная в. хвоста; 40 – вены прямой кишки; 41 – промежностная в.; 42 – запирающая в.; 43 – глубокая бедренная в.; 44 – вены малой ободочной кишки; 45 – каудальная надчревная в.; 46 – краниальная бедренная вена; 47 – бедренная в.; 48 – латеральная в. сафена; 49 – задняя большеберцовая в.; 50 – передняя большеберцовая в.; 51 – медиальная в. сафена; 52 – медиальная лодыжковая в.; 53 – прободающая заплюсневая в.; 54 – плюсневые вв.; 55 – пальцевые вв. (латеральная и медиальная) тазовой конечности; 56 – пальцевые вв. (латеральная и медиальная) грудной конечности; 57 – вены слепой кишки; 58 – вены тощей кишки; 59 – вены ободочной кишки; 60 – краниальная надчревная в.; 61 – правая желудочно-сальниковая в.; 62 – внутренняя грудная в.; 63 – большая сердечная в.; 64 – срединная в.; 65 – пальмарная межкостная в.; 66 – локтевая в.; 67 – поверхностная пястная латеральная в.; 68 – поверхностная пястная медиальная в.; 69 – подкожная в. предплечья; 70 – правая подключичная в.; 71 – подкожная плечевая в.; 72 – наружная яремная в.; 73 – наружная челюстная в.; 74 – жевательная в.; 75 – щёчная в.; 76 – глубокая лицевая в.; 77 – общая лицевая в.; 78 – воротная в.; 79 – печеночные вв.; 80 – легочные вв.; 81 – правая непарная в.; 82 – бронхиально-пищеводная в.; 83 – краниальная полая в.

Контрольные вопросы по ангиологии

1. Дайте морфофункциональную характеристику сердечно-сосудистой системы, её значения в организме.
2. Опишите филогенез сердечно-сосудистой системы.
3. Чем характеризуется строение артерий, вен и капилляров?
4. Опишите закономерности хода и ветвления кровеносных сосудов.
5. Что такое анастомозы и коллатерали? Приведите примеры.
6. Дайте анатомо-гистологическую характеристику строения сердца и сердечной сорочки.
7. Из каких структур состоит клапанный аппарат сердца? Его значение в кровообращении.
8. Как осуществляется кровоснабжение и иннервация сердца?
9. Круги кровообращения.
10. Опишите крупные артерии головы.
11. Дайте характеристику сосудов, отходящих от дуги аорты.
12. Перечислите артерии брюшной аорты.
13. Назовите париетальные и висцеральные сосуды грудной аорты.
14. Какие артерии обеспечивают кровоснабжение области шеи и груди?
15. Назовите основные артерии грудной и тазовой конечностей.
16. Дайте характеристику системе краниальной поллой вены.
17. Дайте характеристику системе каудальной поллой вены.
18. Опишите систему воротной вены, её функциональное значение в организме.
19. Кровоснабжение вымени у коровы.
20. Опишите артерии и вены органов тазовой полости.
21. Какая вена принимает венозные сосуды от грудной стенки?
22. Чем характеризуется кровообращение у плода?

23. Дайте морфофункциональную характеристику лимфатической системы, её значения в организме.
24. Что входит в состав лимфатической системы?
25. Перечислите самые крупные лимфатические сосуды организма.
26. Чем характеризуется строение средних и мелких лимфатических сосудов?
27. Что такое лимфа и как она образуется?
28. Назовите характерные отличия кровеносных и лимфатических капилляров.
29. Каково строение лимфатических узлов, их значение в организме?
30. Опишите лимфатические узлы головы, их значение при ветеринарно-санитарной экспертизе.
31. Что такое корень лимфоузла?
32. Опишите поверхностные и глубокие лимфатические узлы области груди и грудной клетки.
33. Опишите лимфатические узлы грудной и тазовой конечности.
34. Назовите поверхностные и глубокие лимфатические узлы шеи.
35. Перечислите лимфатические узлы брюшной и тазовой полостей.
36. Какие органы осуществляют функцию кроветворения в организме в разные возрастные периоды?
37. Что происходит с красным костным мозгом по мере старения организма?
38. Чем характеризуется красный костный мозг?
39. Какие стадии проходят клетки крови при созревании?
40. Дайте характеристику кровоснабжения и иннервации красного костного мозга.
41. Опишите строение, топографию тимуса, его возрастные изменения, видовые особенности.
42. Морфофункциональная характеристика селезёнки.
43. Опишите строение, топографию и видовые особенности селезёнки домашних животных.

Тестовые задания к модулю «Ангиология»

1. Сердечно-сосудистая система включает:
 - a) сосуды разного типа, кровеносную систему и сердце;
 - b) кровеносную, лимфатическую, кроветворную системы;
 - c) лимфатическую систему с лимфатическими узлами и протоками;
 - d) кроветворные органы и систему кровеносных сосудов.

2. Большой круг кровообращения начинается _____ (укажите сосуд) в _____ желудочке (определите камеру сердца).

3. Сосудами, заканчивающими большой круг кровообращения, являются:
 - a) коронарные артерии;
 - b) легочные вены;
 - c) легочная артерия;
 - d) полые вены.

4. Малый круг кровообращения. Все верно, за исключением:
 - a) служит для газообмена;
 - b) начинается в правом желудочке легочной артерией;
 - c) заканчивается в правом предсердии легочными венами;
 - d) крупные артерии малого круга содержат венозную кровь.

5. Венечная борозда разделяет:
 - a) предсердия и желудочки;
 - b) краниальную и каудальную полые вены;
 - c) левое и правое предсердия;
 - d) правый и левый желудочки.

6. Выберите из представленного списка структуры, которые делят сердце на две половины:
 - a) атриовентрикулярные отверстия;
 - b) венечная борозда;
 - c) мышечная перегородка;

- d) продольные борозды;
- e) краниальная и каудальная полые вены.

7. Укажите правильную последовательность слоев сердца и сердечной сорочки изнутри наружу:

- a) epicardium;
- b) endocardium;
- c) pericardium;
- d) myocardium.

8. Перикард представляет собой:

- a) висцеральный листок плевры;
- b) париетальный листок;
- c) часть легочной плевры;
- d) продолжение внутригрудной фасции.

9. Клапанный аппарат. Все верно, за исключением:

- a) служит для синхронизации сокращений камер сердца;
- b) бывают полулунные и створчатые;
- c) к створчатым относится митральный клапан;
- d) полусухожильные струны прикрепляют клапаны к соседним мышцам.

10. Определите местоположение створчатых клапанов:

- a) отверстие аорты;
- b) атриовентрикулярные отверстия;
- c) полость легочных артерий;
- d) отверстия полых вен.

11. Сердечные клапаны являются производными _____ сердца (укажите название слоя).

12. Перечислите правильную последовательность прохождения импульса по проводящей системе сердца:

- a) волокна Пуркинье;
- b) пучок Гисса;
- c) атриовентрикулярный ганглий;

- d) синоатриальный ганглии;
- e) ножки Гисса.

13. Водителем ритма называют _____ узел проводящей системы сердца (укажите структуру).

14. Атриовентрикулярный узел автономной проводящей системы сердца расположен:

- a) в межжелудочковой перегородке;
- b) между аортой и левым предсердием;
- c) на верхушке сердца, в толще миокарда;
- d) в межпредсердной перегородке.

15. В левое предсердие впадают:

- a) лёгочные вены;
- b) лёгочные артерии;
- c) полые вены;
- d) венечные артерии.

16. Артерии, обеспечивающие кровоснабжение сердца, называются _____ (укажите название).

17. В межклеточном обмене веществ участвуют сосуды:

- a) венулы;
- b) артерии;
- c) капилляры;
- d) артериолы;
- e) вены.

18. Две сердечные косточки имеются в фиброзном кольце аорты у _____ (укажите вид животных).

19. Определите местоположение сердца:

- a) находится в средостении с 3-го по 6-е ребро;
- b) лежит под грудными позвонками с 1-го по 5-й;
- c) располагается слева, не доходя до грудины 6-8 см;
- d) граница идёт от 2-го до 8-го грудного позвонка.

20. Кровообращение плода. Все верно, за исключением:

- a) функционирует три круга кровообращения;
- b) по телу плода течет смешанная кровь;
- c) между желудочками сердца имеется овальное отверстие;
- d) пупочная вена несёт артериальную кровь от плаценты к плоду.

21. Аорту и легочную артерию плода соединяет артериальный _____ проток (укажите термин).

22. Между предсердиями у плода находится:

- a) аранцев проток;
- b) воротная вена
- c) боталлов проток;
- d) овальное отверстие.

23. Пупочная артерия плода. Дайте правильный ответ:

- a) несёт артериальную кровь от плаценты к телу плода;
- b) уносит смешанную кровь от тела плода к плаценте;
- c) берёт начало от левого желудочка;
- d) является продолжением легочной артерии.

24. Продольные сосуды, сопровождающие основные артериальные магистрали, называются:

- a) анастомозы;
- b) сети;
- c) коллатерали;
- d) дуги.

25. Найдите соответствие между сосудом и типом его ветвления:

- | | |
|----------------------|--------------------|
| 1) аорта; | a) рассыпной; |
| 2) легочная артерия; | b) магистральный; |
| 3) почечная артерия. | c) дихотомический. |

26. Обратному току крови в венах препятствуют _____
(укажите название структуры).

27. Найдите соответствие между частью аорты и сосудом, отходящим от неё:

- | | |
|-------------------|-------------------------|
| 1) дуга аорты; | a) a. intercostalis; |
| 2) грудная аорта; | b) a. coronaria cordis; |
| 3) брюшная аорта. | c) a. celiaca. |

28. Общий плечеголовной ствол. Все верно, за исключением:

- a) отходит от грудной аорты в краниальном направлении;
- b) снабжает кровью голову, шею, грудные конечности;
- c) отдаёт общие сонные артерии;
- d) ветвится до подключичных артерий.

29. Укажите правильную последовательность отхождения артерий рёберно-шейного ствола:

- a) позвоночная;
- b) краниальная межрёберная;
- c) поперечная шейная;
- d) глубокая шейная.

30. Васкуляризация шейных позвонков и шейного отдела спинного мозга обеспечивается ветвями _____ артерии (укажите название сосуда).

31. Короткие поперечные сосуды, соединяющие более крупные сосудистые ветви, называются:

- a) коллатерали;
- b) сети;
- c) анастомозы;
- d) сплетения.

32. Сагиттальное артериальное кольцо образуется при соединении краниальной и каудальной _____ артерий (укажите название сосудов).

33. Тонкий сосуд, огибающий первое ребро и питающий глубокую грудную мышцу, – это артерия:

- a) глубокая шейная;
- b) наружная грудная;
- c) внутренняя грудная;
- d) поперечная шейная.

34. Подмышечная артерия впереди плечевого сустава отдает _____ артерию, обеспечивающую кровоснабжение предостной мышцы (укажите название сосуда).

35. Магистральным сосудом грудной конечности является:

- a) a. axillaris;
- b) a. subscapularis;
- c) a. brachialis;
- d) a. Subclavicularis.

36. Arteria axillaris позади плечевого сустава делится:

- a) на подлопаточную и плечевую артерии;
- b) наружную и внутреннюю грудные;
- c) грудноакромиальную и поверхностную шейную;
- d) плечевую и локтевую.

37. От подлопаточной артерии отходят все перечисленные сосуды, за исключением:

- a) грудоспинная;
- b) окружная плечевая медиальная;
- c) артерия трёхглавой мышцы;
- d) окружная плечевая латеральная;
- e) окружная лопаточная.

38. Основным сосудом свободной грудной конечности является _____ артерия (укажите название).

39. Плечевая артерия в области предплечья переходит в артерию:

- a) локтевую;
- b) лучевую;
- c) поперечную;
- d) срединную.

40. Дорсальную сеть и пальмарные дуги запястья формируют следующие артерии: срединно-лучевая, коллатеральная локтевая и _____ (вставьте название сосуда).

41. Магистральным сосудом головы является:

- a) a. carotis communis;
- b) a. temporalis superficialis;
- c) a. coronaria cordis;
- d) a. thoracica externa.

42. Все перечисленные сосуды являются ветвями наружной сонной артерии, за исключением:

- a) поверхностная височная;
- b) наружная челюстная;
- c) краниальная щитовидная;
- d) затылочная;
- e) каудальная ушная;
- f) жевательная;
- g) язычная.

43. Определите соответствие между русским и латинским названием артерий головы:

- | | |
|-----------------|--------------------|
| 1) жевательная; | a) a. auricularis; |
| 2) затылочная; | b) a. lingualis; |
| 3) ушная; | c) a. occipitalis; |
| 4) язычная. | d) a. masseterica. |

44. Продолжением наружной сонной артерии в клинонёбной ямке является _____ артерия (дайте название сосуда).

45. Выберите из представленного списка сосуды, которые являются ветвями верхнечелюстной артерии:

- a) затылочная;
- b) подглазничная;
- c) щёчная;
- d) язычная;
- e) клинонёбная;
- f) внутренняя сонная.

46. Выберите из представленного списка органы, кровоснабжение которых обеспечивают ветви чревной артерии:

- a) тощая кишка;
- b) желудок;
- c) слепая кишка;
- d) почки;
- e) печень;
- f) селезёнка.

47. Тонкий и толстый отделы кишечника васкуляризируются:

- a) брюшной и чревной артериями;
- b) краниальной и каудальной брыжеечными;
- c) наружной и внутренней подвздошными;
- d) поясничными и последними межрёберными.

48. Определите правильную последовательность магистральных сосудов тазовой конечности:

- a) подколенная;
- b) наружная подвздошная;
- c) пальцевые;
- d) бедренная;
- e) большеберцовые;
- f) плюсневые.

49. Органы тазовой полости обеспечиваются ветвями артерии:

- a) a. iliaca interna;
- b) a. epigastrica caudalis;

- c) a. pudenda externa;
- d) a. femoris cranialis.

50. Молочная железа (вымя) обеспечивается артериальной кровью за счет ветвей ствола:

- a) truncus brachiocephalicus;
- b) truncus costocervicalis;
- c) truncus pudentoepigastricus;
- d) truncus omocervicalis.

51. Найдите соответствие между крупными сосудами и отходящими от них ветвями:

- | | |
|------------------------|--------------------|
| 1) наружная сонная а.; | a) a. Brachialis; |
| 2) бедренная а.; | b) a. hepatica; |
| 3) чревная а.; | c) a. masseterica; |
| 4) подмышечная а. | d) a. saphena. |

52. Краниальная диафрагмальная артерия имеется только у _____ (укажите вид животного).

53. Из представленного списка выберите сосуды, образующие систему каудальной поллой вены:

- a) наружные яремные;
- b) внутренние подвздошные;
- c) каудальная брыжеечная;
- d) внутренние яремные;
- e) средняя крестцовая;
- f) наружные подвздошные.

54. Подкожная вена живота выносит кровь от ____ (укажите орган).

55. Подкожной веной области голени является:

- a) v. poplitea;
- b) v. femoralis;
- c) v. saphena;
- d) v. malleolaris.

56. Определите правильную последовательность формирования глубоких венозных магистралей тазовой конечности:

- a) дорсальные и плантарные пальцевые;
- b) бедренная;
- c) наружная подвздошная;
- d) дорсальные и плантарные плюсневые;
- e) краниальная большеберцовая;
- f) подколенная.

57. Венозная кровь от органов желудочно-кишечного тракта и селезёнки поступает в печень по _____ вене (дайте латинское название сосуда).

58. Отток венозной крови от рёбер, межрёберных мышц и кожи грудных стенок происходит в непарную левую вену:

- a) у лошади и собаки;
- b) рогатого скота и свиньи;
- c) собаки и свиньи;
- d) свиньи и лошади.

59. Найдите соответствие между двумя крупными венами и формирующими их сосудами:

- | | |
|----------------------------|-----------------------------------|
| 1) наружная подвздошная; | a) ягодичные; |
| 2) внутренняя подвздошная. | b) глубокая бедренная; |
| | c) пупочная; |
| | d) бедренная; |
| | e) каудальная маточная; |
| | f) внутренняя срамная; |
| | g) окружная подвздошная глубокая. |

60. Крупный сосуд, собирающий кровь от головы, – это вена:

- a) наружная яремная;
- b) поверхностная височная;
- c) внутренняя яремная;
- d) наружная челюстная.

61. Отток крови от мозгового отдела головы происходит в вену:
- поверхностную лицевую;
 - наружную челюстную;
 - внутреннюю челюстную;
 - наружную грудную.
62. Определите правильную последовательность образования глубокой венозной сети свободной грудной конечности:
- общие пальмарные пальцевые и пястные;
 - плечевая;
 - подмышечная;
 - латеральные и медиальные пальмарные пальцевые;
 - срединная.
63. Найдите соответствие между венами и их расположением:
- | | |
|-----------------------|--------------------------|
| 1) v. linguofacialis; | a) тазовая полость; |
| 2) v. saphena; | b) грудная конечность; |
| 3) v. axillaris; | c) лицевой отдел головы; |
| 4) v. Umbilicalis. | d) тазовая конечность. |
64. Лимфатическая система. Все верно, за исключением:
- относится к системе каудальной полой вены;
 - отводит избыток жидкости из тканей и органов;
 - очищает организм от микробов и погибших клеток;
 - обеспечивает всасывание жиров и белков из кишечника.
65. Основным лимфатическим сосудом, выносящим лимфу из $\frac{3}{4}$ всего тела, является _____ проток (укажите название).
66. Лимфатические узлы. Все верно, за исключением:
- узлы построены по типу компактного органа;
 - располагаются по ходу лимфатических сосудов;
 - выполняют функцию биологических фильтров;
 - основной тканью узла является железистый эпителий.

67. Часть тела, с которого лимфа собирается в лимфатический узел, называется _____ (дайте название структуры).

68. Лимфа из вымени коровы собирается в лимфоузлы:

- a) поверхностные паховые;
- b) глубокие паховые;
- c) поясничные;
- d) подвздошные.

69. Позади коленного сустава на икроножной мышце находится лимфатический узел:

- a) lymphonodus ischiadicus;
- b) lymphonodus popliteus;
- c) lymphonodus parotis;
- d) lymphonodus ilioinguinalis.

70. Найдите соответствие между количеством лимфатических узлов и видом животного:

- | | |
|------------|----------|
| 1) собака; | a) 8000; |
| 2) лошадь; | b) 60; |
| 3) свинья; | c) 300; |
| 4) корова. | d) 200. |

71. Поверхностный шейный лимфатический центр расположен:

- a) впереди плечевого сустава под плечеголовной мышцей;
- b) в области крыловой ямки атланта;
- c) на трахее каудально от гортани и глотки;
- d) каудально от плечевого сустава на грудной мышце.

72. Найдите соответствие между лимфатическим узлом и его местоположением на голове:

- | | |
|-------------------------------|-----------------------------------|
| 1) дорсально от глотки; | a) In. retropharyngeus lateralis; |
| 2) в крыловой ямке атланта; | b) In. mandibularis; |
| 3) ниже челюстного сустава; | c) In. parotideus; |
| 4) позади сосудистой вырезки. | d) In. retropharyngeus medialis. |

73. Перечислите органы, выполняющие функцию гемопоэза:

- a) жёлтый костный мозг;
- b) красный костный мозг;
- c) паращитовидная железа;
- d) селезёнка.

74. Иммунная система. Все верно, за исключением:

- a) объединяет органы и ткани, отвечающие за защиту организма от чужеродных веществ;
- b) распространена по всему организму;
- c) клетки способны вырабатывать специфические антитела;
- d) органы иммунной системы анатомически связаны друг с другом.

75. Центральными органами иммунной системы млекопитающих являются: красный костный мозг и _____ (укажите орган).

76. Вилочковая железа. Все верно, за исключением:

- a) центральный орган иммунной системы;
- b) отвечает за антигеннезависимую пролиферацию Т-лимфоцитов;
- c) лежит по бокам от глотки и гортани;
- d) с возрастом подвергается инволюции.

77. К периферическим органам иммунной системы относятся:

- a) вилочковая железа;
- b) селезёнка;
- c) пейеровы бляшки;
- d) красный костный мозг;
- e) лимфатические узлы.

78. Лимфоидные скопления слизистых оболочек. Все верно, за исключением:

- a) относятся к периферическим органам иммунной системы;
- b) осуществляют антигеннезависимую пролиферацию лимфоцитов;

- с) ассоциированы со слизистыми оболочками пищеварительного, дыхательного и мочеполового аппарата;
- d) формируют первичный ответ на внедрение чужеродных веществ.

79. Центральный орган иммунной системы, имеющийся только у птиц, это – _____ (укажите название органа).

80. Найдите соответствие между видом животного и анатомической характеристикой селезёнки:

- | | |
|------------|--|
| 1) лошадь; | a) на поперечном разрезе треугольная с гребнем; |
| 2) корова; | b) широкая, с закругленными концами и ровными краями; |
| 3) свинья; | c) серповидной формы, с широким дорсальным концом и узким вентральным; |
| 4) собака. | d) неправильной треугольной формы, вентральный конец шире дорсального. |

81. Определите правильное местоположение селезёнки в брюшной полости:

- a) в левом подреберье слева от желудка;
- b) под правой почкой при входе в таз;
- с) в изгибе 12-перстной кишки;
- d) над печенью в правом подреберье.

МОДУЛЬ 5. НЕЙРОЛОГИЯ

КРАТКИЙ ТЕОРЕТИЧЕСКИЙ КУРС

5.1. Общая характеристика нервной системы

Нервная система – *systema nervosum* – регулирует и координирует работу органов, систем органов и организма в целом, обеспечивает его целостность и единство с внешней средой. Относится к интегрирующим системам организма наряду с сердечно-сосудистой и эндокринной системами.

Организм – это целостная система, в которой все составные части и процессы взаимосвязаны и взаимообусловлены. В то же время организм – это открытая система, которая постоянно обменивается веществом и энергией с окружающей средой. Единство организма со средой осуществляется с помощью нервной системы, которая объединяет части организма, регулирует и координирует работу органов, систем и организма в целом, обеспечивает приспособительную (адаптивную) перестройку организма в ответ на изменения внутренней и внешней среды. Интегрирующую, регулирующую и трофическую функции нервная система выполняет нервно-проводниковым путем, по принципу рефлексов с помощью своих структурных единиц – нейронов.

Нервная система обеспечивает реактивность организма, то есть способность организма воспринимать раздражения, поступающие из внешней и внутренней среды, приходить в состояние возбуждения и реагировать на поступившие раздражения. Реактивность проявляется изменением двигательной активности организма, усилением или торможением интенсивности обменных процессов в ответ на действие раздражителя.

Анатомически (топографически) нервную систему подразделяют на центральную и периферическую. Центральная нервная система – состоит из головного мозга, расположенного в черепной полости, и спинного мозга, находящегося в позвоночном канале. Периферическая нервная система – вклю-

чает ганглии (узлы), все нервы, состоящие из чувствительных и двигательных нервных волокон, и нервные окончания.

Физиологически (в зависимости от характера иннервации органов и тканей) нервную систему разделяют на соматическую и автономную (вегетативную). Соматическая нервная система регулирует преимущественно функции аппарата движения, кожный покров и связывает организм с внешней средой при помощи органов чувств (зрения, слуха, обоняния, осязания, вкуса). Автономная (вегетативная) нервная система регулирует деятельность внутренних органов и желез, иннервирует гладкую мускулатуру сосудов, влияет на активность обмена веществ в различных органах и тканях. Делится на два отдела:

- симпатический – усиливает обменные процессы (учащает сердцебиение, дыхание);
- парасимпатический – тормозит обменные процессы (замедляет сердцебиение, дыхание, опорожняет полостные органы и др.).

Нервная система состоит из нейронов и нейроглии, клетки которой выполняют опорно-трофическую и барьерную функции. *Нейроны* – neuronum – являются основной структурной и функциональной единицей нервной системы.

В каждом нейроне различают тело нейрона и нервные отростки: дендриты с их рецепторными окончаниями и аксон с его эффекторными окончаниями (рис. 47). По дендритам нервный импульс направляется к телу нейрона, а по аксону – уходит от тела нейрона. В зависимости от количества отростков нейроны бывают униполярные с одним отростком, биполярные с двумя отростками и мультиполярные с множеством отростков.

Тело нейрона обычно называется нервной или ганглиозной клеткой, а отростки нейрона – нервными волокнами, которые имеют крайне разнообразную длину, от микроскопических размеров до метра и более. Нервные волокна выполняют только проводниковую функцию, в то время как нервные клетки или передают нервное возбуждение с дендритов на аксон в измененном виде, или гасят возбуждение, т.е. затормаживают

его. Аксон в нейроне бывает только один, передает нервный импульс от тела клетки на другие нейроны либо на мышечные или железистые клетки, формирует двигательные (эффекторные) нервные волокна.

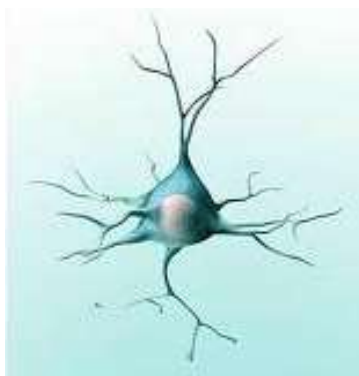
В зависимости от выполняемой функции нейроны делятся на чувствительные, вставочные (ассоциативные или передаточные) и двигательные. Нейроны соединяются друг с другом с помощью специальных контактов – синапсов (рис. 47).

Нервные клетки в центральной нервной системе образуют *серое мозговое вещество* – *substantia grisea*, а в периферической нервной системе – *ганглии* – *ganglia*. Нервные волокна образуют в центральной нервной системе *белое мозговое вещество* – *substantia alba* – и выполняют функцию центральных проводящих путей. В периферической нервной системе пучки нервных волокон формируют *нервы* – *nervi*, выполняющие функцию периферических проводящих путей. Все нейроны окружены нейроглией, образованной глиальными клетками.

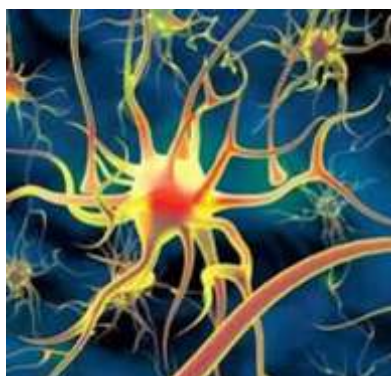Нейроглия – выполняет защитную, трофическую и опорную функцию, по ней проходят кровеносные сосуды. Состоит из клеток четырёх видов:

- астроциты – выполняют опорную функцию (рис. 48);
- эндимотициты – выстилают желудочки и каналы головного и спинного мозга;
- олигодендроглиоциты – характеризуются трофической, защитной и другими функциями и образуют оболочку нервного волокна (рис. 49);
- гистиоциты мозга – осуществляют фагоцитоз, т.е. защиту нервных клеток.

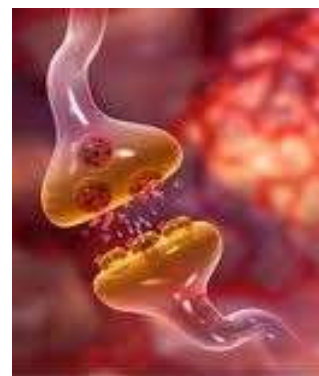По строению нервные волокна бывают безмиелиновые (безмякотные) с низкой скоростью проведения нервного импульса, не имеющие миелиновой оболочки, и миелиновые с высокой скоростью проведения нервного импульса.



А

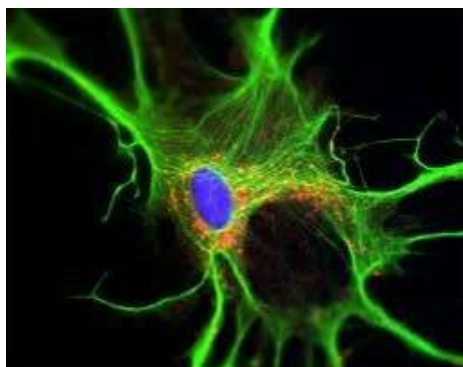


Б

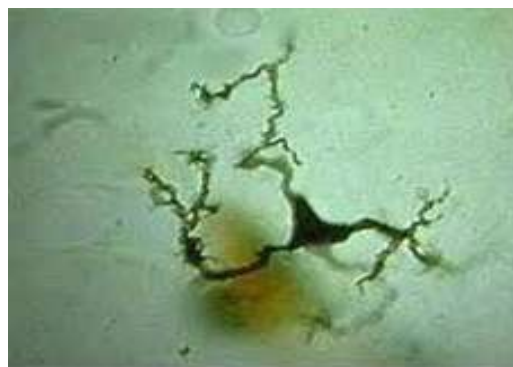

В

Рисунок 47 – Нейроны: А – тело и отростки нейрона; Б – мультиполярный нейрон; В – простой синапс



А



Б

Рисунок 48 – Клетки нейроглии: А – астроцит; Б – гистиоцит

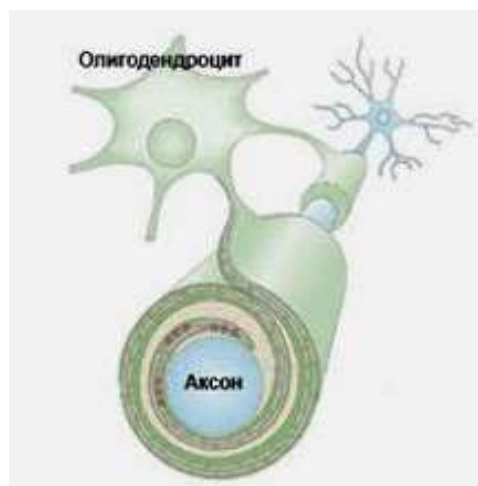
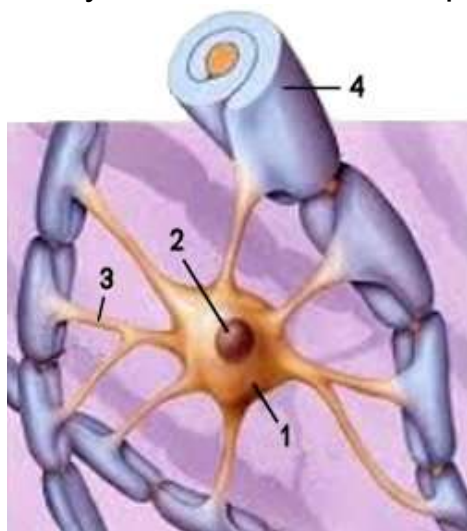


Рисунок 49 – Нервные волокна: А – схема формирования нервного волокна: 1 – тело нейрона; 2 – ядро нейрона; 3 – аксон; 4 – оболочка нервного волокна; Б – образование оболочки вокруг отростка нервной клетки (аксона) за счёт цитоплазмы олигодендроцита

В зависимости от функции нервы бывают трёх видов:

- чувствительные – передают нервный импульс с периферии в центральную нервную систему;
- двигательные – несут импульс от центральной нервной системы на периферию к рабочим органам (мышцам или железам);
- смешанные – содержат чувствительные и двигательные нервные волокна.

Рефлекс – сложная биологическая реакция организма в ответ на действие внешних и внутренних раздражителей. Нейроны, участвующие в той или иной рефлекторной реакции, соединяются и образуют рефлекторную дугу, которая включает чувствительные (афферентные), вставочные (передаточные) и двигательные (эфферентные) нейроны (рис. 50).

Нервные окончания чувствительного нейрона, способные воспринимать внешние и внутренние раздражения и передавать возникшие нервные импульсы по дендритам (афферентным чувствительным нервным отросткам), называются *рецепторы*. Ответные импульсы из тела нейрона на исполнительные органы (мышцы, железы или другие нейроны) передаются по двигательным (эфферентным) нервным отросткам.

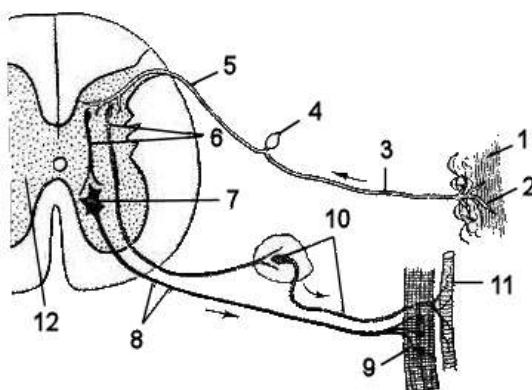


Рисунок 50 – Схема рефлекторной дуги (Акаевский А.И., Юдичев Ю.Ф., Селезнёв С.Б., 2005): 1 – кожа; 2 – рецепторные нервные окончания; 3 – дендрит; 4 – тело чувствительного нейрона (в спинномозговом узле); 5 – аксон; 6 – вставочный нейрон; 7 – тело двигательного нейрона; 8 – его аксон; 9 – эфферентное нервное окончание; 10 – симпатический ганглий и его постганглионарное волокно; 11 – кровеносный сосуд; 12 – спинной мозг на поперечном разрезе

В нейроне бывает только один эффекторный отросток (аксон). Его нервное окончание – эффектор. Эффекторное окончание в мышце называется *моторная бляшка*. Весь процесс, протекающий в нейроне, от восприятия раздражения до передачи возбуждения на исполнительные органы называется рефлексом, или рефлекторной реакцией.

Обычно в рефлекторной дуге участвует громадное число нейронов в результате параллельного присоединения вставочных и эффекторных нейронов. Параллельное присоединение нейронов возможно благодаря наличию у аксонов очень большого числа коллатералей.

В нервной системе высших позвоночных цепь нейронов ещё более усложняется в результате последовательного подключения вставочных нейронов, до десяти в цепь. При таком построении рефлекторной дуги возбуждение, возникшее даже в одном рецепторном нейроне, передается бесчисленному множеству клеток различных исполнительных органов, при этом происходит координация их функций.

Сложное строение рефлекторной дуги обеспечивает и такую основную закономерность функции нервной системы, когда возбуждение одного какого-либо нервного центра закономерно влечёт за собой торможение соответствующего другого нервного центра.

5.2. Центральная нервная система

Центральная нервная система – *systema nervosum centrale* – топографически и функционально подразделяется на спинной мозг, лежащий в позвоночном канале, и головной мозг, помещающийся в черепной полости.

Центральная нервная система построена из серого и белого мозгового вещества. Серое мозговое вещество состоит из нервных клеток и их близлежащих отростков, а белое мозговое вещество – только из отростков нервных клеток, образующих центральные проводящие пути. Серое мозговое вещество располагается в центре мозга вокруг центральных мозговых по-

лостей: центрального спинномозгового канала и желудочков головного мозга. В спинном мозге серое вещество занимает центральное положение и представляется единой массой. В головном мозге серое вещество разбито на громадное число ядер, состоящих из скоплений и сплетений нервных клеток, выполняющих единую функцию.

В полушариях большого мозга, а также в мозжечке серое мозговое вещество залегает не только в глубине, но и на периферии в виде коры большого мозга и коры мозжечка. Коре большого мозга функционально подчинены все глубже лежащие отделы серого мозгового вещества, которые формируют подкорковое серое мозговое вещество, или подкорковые ядра.

Кроме коры полушарий и подкорковых ядер, имеется как в спинном мозге, так и в головном *сетчатое образование* (ретикулярная формация) – *formatio reticularis*. Оно образовано сетью нервных волокон и нервными клетками разнообразной величины и формы. Нервные волокна идут в центральной нервной системе в разных направлениях: продольно и поперечно. Ретикулярная формация получает коллатерали от всех рецепторных аппаратов и, в свою очередь, связана со всеми отделами центральной нервной системы. Это обеспечивается тем, что один нейрон может контактировать своим дендритом более чем с четырьмя тысячами других нейронов, а своим аксоном – более чем с 27 тысячами нейронов. Возбуждение в ретикулярной формации протекает диффузно независимо от источника и специфики раздражения.

В спинном мозге ретикулярная формация располагается с боков от дорсальных столбов серого мозгового вещества и вокруг центрального мозгового канала. Сильнее она выражена в грудной и особенно в шейной части спинного мозга. В продолговатом, среднем и промежуточном мозге ретикулярная формация представлена также и ядрами.

5.3. Центральные проводящие пути

Центральные проводящие пути нервной системы включают сегментный и проводниковый аппараты спинного мозга. Оба

аппарата содержат центральные проводящие пути, которые находятся в связи с ганглиозными клетками спинномозговых узлов и с клетками ядер дорсальных стволов спинного мозга.

Сегментный аппарат спинного мозга – совокупность функционально связанных структур, обеспечивающих рефлекторную деятельность спинного мозга, морфологической основой которой являются рефлекторные дуги. К нему относятся:

- *чувствительные нейроны* – расположены в спинномозговых ганглиях. Их аксоны вступают в спинной мозг в составе дорсальных корешков спинномозговых нервов;
- *вставочные нейроны* – находятся в дорсальных рогах и серой спайке. Бывают трёх типов:

1) передают импульсы с чувствительных клеток (от рецепторов) на двигательные моторные клетки в пределах одного сегмента спинного мозга;

2) передают импульс из одного сегмента спинного мозга в другой сегмент. Отростки клеток формируют основные проводящие пути спинного мозга;

3) объединяют однородные нейроны для выполнения общих функций. Эти клетки встречаются везде, но главным образом в сетчатом образовании спинного мозга и в поверхностных слоях дорсальных рогов;

- *двигательные нейроны* – крупные мультиполярные клетки вентральных рогов спинного мозга. Их отростки формируют вентральные (двигательные) корешки спинномозговых нервов.

К сегментному аппарату относятся также моторные клетки латеральных рогов, через которые осуществляются сосудистые рефлексы с кожных рецепторов.

Проводниковый аппарат спинного мозга обеспечивает двустороннюю связь спинного мозга с центрами головного мозга. Представлен центральными проводящими путями, соединяющими спинной мозг с различными отделами головного мозга до коры больших полушарий включительно. Проводниковый аппарат спинного мозга вместе с сетчатой формацией и соответствующими ядрами серого мозгового вещества является составной частью кожного, суставно-мышечного, зрительного и

статоакустического анализаторов.

Проводниковый аппарат спинного мозга состоит из афферентных (чувствительных) и эфферентных (двигательных) центральных проводящих путей.

Афферентные (чувствительные, центростремительные) проводящие пути

Связывают органы чувств с центрами головного мозга. Они образованы:

- аксонами ганглиозных клеток спинномозговых узлов;
- аксонами крупных нейронов, лежащих в основании дорсальных рогов.

К первой группе относятся тонкие и клиновидные пучки, а ко второй группе – дорсальный и вентральный спинномозжечковые пути, восходящие пути к четверохолмию и зрительному бугру. Всего пять афферентных путей (рис. 51).

1. Тонкий пучок (Голля) – fasciculus gracilis – лежит в дорсальном канатике, медиально соприкасаясь с одноименным пучком другой стороны. Он проводит чувствительные импульсы с каудальной половины тела и тазовых конечностей в мозг.

2. Клиновидный пучок (Бурдаха) – fasciculus cuneatus – лежит между пучком Голля и дорсальным столбом, проводит чувствительные импульсы с краниальной половины тела (до 5-го грудного сегмента) и грудных конечностей в головной мозг. Оба пучка являются проводниками кожного и суставно-мышечного анализаторов. Они образованы аксонами ганглиозных клеток спинномозговых узлов. Эти аксоны, войдя в спинной мозг, образуют пучки волокон.

Восходящие пучки волокон направляются в продолговатый мозг, где и заканчиваются в ядрах дорсального канатика. На своем пути они отдают коллатерали в серое мозговое вещество спинного мозга. *Ядро тонкого пучка* – nucleus gracilis – лежит позади писчего пера, а *ядро клиновидного пучка* – nucleus cuneatus – в каудальных ножках мозжечка. От этих ядер начинаются вторые нейроны. Большая часть вторых нейронов, образуя *медиальную петлю* – lemniscus medialis, заканчивается в латеральном ядре зрительного бугра. Из этого ядра третьи

нейроны доводят импульсы до коры полушарий большого мозга, где и возникает ощущение позы, ориентировка в пространстве, ощущение движений. Другая часть вторых нейронов через каудальные ножки мозжечка входит в его полушария.

Нисходящие пучки волокон идут каудально на протяжении 6-7-го сегмента, вступают в медиальные отделы дорсальных рогов, где и оканчиваются на клетках ядра Кларка. Эти пучки участвуют в образовании сегментного аппарата спинного мозга.

3. Дорсальный спинномозжечковый (прямой), или *путь Флексига*, – tractus spinocerebellaris dorsalis (Flechsig) – образован аксонами нейронов ядра Кларка, которое лежит медиально в основании дорсального рога от 1-го грудного до 2-4-го поясничного сегмента (рис. 51). Путь Флексига проходит через каудальные ножки мозжечка в кору червячка.

4. Вентральный спинномозжечковый, или *путь Говерса*, – tractus spinocerebellaris ventralis (Gowers) – образован аксонами клеток основного ядра дорсального рога (лежит дорсально от ядра Кларка). Путь Говерса переходит на противоположную сторону мозга, направляется к роstralным ножкам мозжечка и роstralному мозговому парусу, а через них проникает в кору червячка.

Оба спинномозговых пути проводят импульсы из мышц и суставов через мозжечок в красное ядро. При их посредстве осуществляется рефлекторная (бессознательная) координация движений для сохранения равновесия.

5. Спинно-тектоталамический тракт (*восходящие пути к четверохолмию и зрительному бугру*) – tractus spinotectothalamicus – образованы аксонами клеток основного ядра дорсального рога, проходят медиально от вентрального спинномозжечкового пути и оканчиваются в ядрах пластинки четверохолмия и в латеральном ядре зрительного бугра.

Волокна спинно-тектоталамического тракта проводят импульсы, вызывающие болевую и температурную чувствительность, и отчасти осязание.

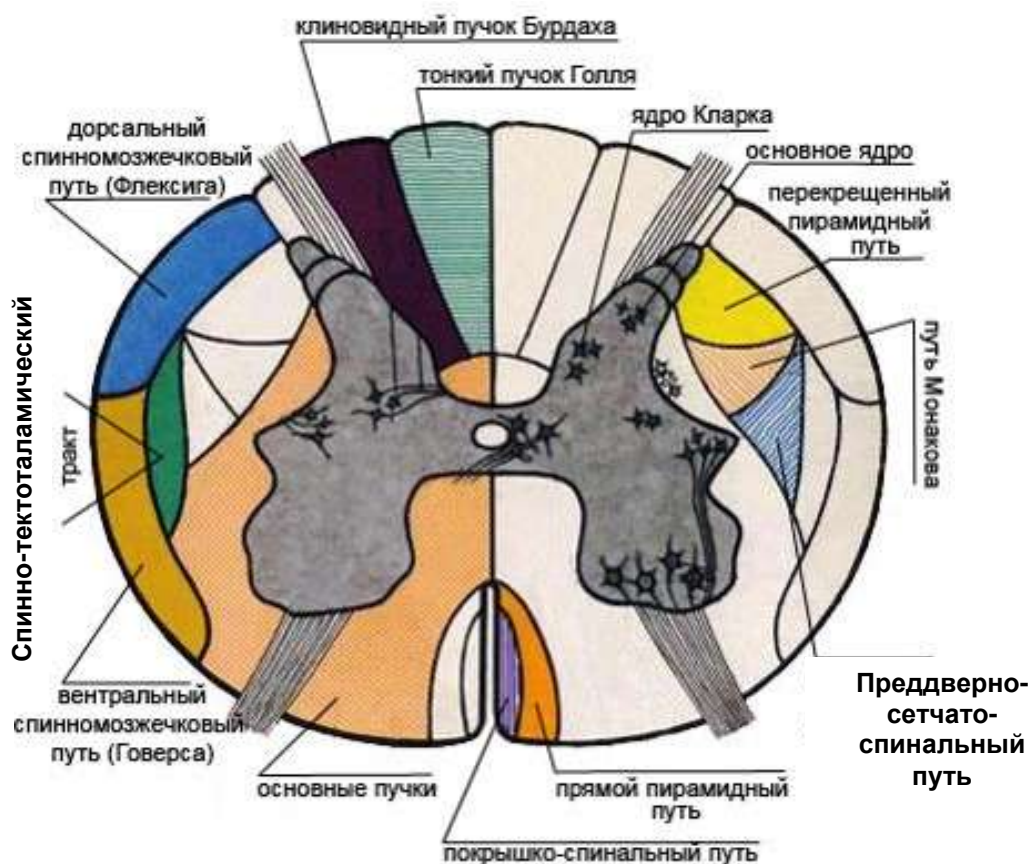


Рисунок 51 – Схема проводящих путей спинного мозга на поперечном срезе

Эфферентные (двигательные, центробежные) проводящие пути

Эфферентные проводящие пути подразделяются на пирамидальные и экстрапирамидальные.

Пирамидальные пути, или **корковые проводящие**, – tractus pyramidalis – соединяют кору полушарий большого мозга со всеми подкорковыми ядрами, включая двигательные ядра черепных нервов и спинной мозг. Они проходят через внутреннюю капсулу концевой мозга. Пирамидальные пути подразделяются на латеральные и вентральные.

Латеральный пирамидный путь, или **переkreщенный** – tractus pyramidalis lateralis – образован аксонами больших пирамидных клеток коры полушарий. Он идёт через внутреннюю капсулу, ножки большого мозга и пирамиды продолговатого мозга. В

области перекреста пирамид переходит на противоположную сторону и далее следует в боковом канатике спинного мозга между дорсальным столбом и путем Флексига. Оканчивается на моторных клетках вентральных рогов спинного мозга. Сильно развит у собак, у других животных – только в шейной части.

Вентральный пирамидный путь, или прямой, – *tractus pyramidalis ventralis* – происходит от пирамидных клеток коры полушарий. Идёт, не перекрещиваясь, в вентральном канатике, но оканчивается на клетках вентральных рогов противоположной стороны.

Пирамидальные пути проводят произвольные двигательные импульсы в мышцы и, кроме того, импульсы, тормозящие рефлекс спинного мозга. Через эти пути кора оказывает свое стимулирующее и тормозящее влияние, чем и придаёт движениям большую точность.

Экстрапирамидные пути, или подкорковые проводящие, – *tractus subcorticospinalis* – соединяют подкорковые ядра со спинным мозгом. К ним относятся пять основных путей.

1. *Красно-сетчато-спинальный путь Монакова* – *tractus rubroreticula-spinalis lateralis* – образован аксонами клеток красного ядра и сетчатого образования среднего мозга, проходит вентрально от латерального пирамидного пути и оканчивается на клетках каудальной оливы и на моторных клетках вентральных рогов (см. рис. 51). Он участвует в автоматической координации движений, передавая импульсы, которые получает из коры полушарий мозжечка, полосатого и сосцевидного тела.

2. *Преддверно-сетчато-спинальный путь* – *tractus vestibulo-reticulo-spinalis* – образован аксонами ядра Дейтерса (преддверного нерва VIII пары) и клеток сетчатого образования продолговатого мозга. Он проходит вентрально от пути Монакова и заканчивается на моторных клетках вентральных рогов; участвует в проведении рефлексов по сохранению равновесия, а его часть из сетчатого образования передает рефлекс, связанные с деятельностью органов дыхания.

3. *Покрышко-спинальный путь* – *tractus tectospinalis* – образован аксонами клеток пластинки четверохолмия, проходит в

вентральном канатике и оканчивается на моторных клетках вентральных рогов. Проводит зрительно-слуховые рефлексy.

4. *Оливоспинальный путь* – tractus olivospinalis – начинается из клеток каудальной оливы, проходит в вентральном канатике спинного мозга, оканчивается на моторных клетках вентральных рогов шейной части спинного мозга. Он связан с рефлекторной координацией движений и тонусом мускулатуры шеи (движения головы).

5. *Сетчато-спинальный путь* – tractus reticulo-spinalis – образован аксонами клеток интерстициального ядра сетчатого образования среднего мозга (находится впереди ядра глазодвигательного нерва). Он проходит рядом с покрывко-спинальным путём, оканчивается на клетках двигательных ядер глазных мышц и вентральных рогов шейной и грудной частей спинного мозга. Данные волокна участвуют в координации движений глаз и головы.

Экстрапирамидные пути – самые древние. Они получают импульсы из полосатых тел, которые являются высшими (подкорковыми) двигательными центрами. У млекопитающих полосатые тела получают, кроме того, импульсы из коры полушарий большого мозга. Высшим (подкорковым) чувствительным центром экстрапирамидных путей служат латеральные ядра зрительных бугров. При помощи экстрапирамидных путей поддерживается мышечный тонус и осуществляется рефлекторная деятельность мышечной системы.

5.4. Периферическая нервная система

Периферическая нервная система – systema nervosum periphericum – состоит из парных черепномозговых и спинномозговых нервов, которые осуществляют чувствительную и двигательную иннервацию аппарата движения и их ганглиев. Черепномозговые нервы отходят от головного мозга, спинномозговые – от спинного. К иннервируемым органам и частям тела нервы обычно идут вместе с сосудами, формируя сосудисто-нервный пучок.

Ганглии – ganglion – это скопление тел ложноуниполярных чувствительных нейронов на периферии, которое окружено соединительнотканной капсулой. От капсулы в паренхиму ганглия проникают тонкие прослойки соединительной ткани, которые образуют его строму и проводят кровеносные сосуды. В зависимости от топографии и выполняемой функции ганглии делятся на спинномозговые, черепные и вегетативные.

- *Спинномозговой ганглий* – ganglion spinale – располагается на дорсальном корешке спинномозговых нервов и образован телами чувствительных (афферентных) нейронов.
- *Черепные ганглии* лежат по ходу черепных нервов и также образованы телами афферентных нейронов. Так, *тройничный ганглий* – gnl. trigeminale – располагается на корешке V пары черепных нервов; *коленчатый ганглий* – gnl. geniculi – на корешке VII пары черепных нервов.

Нерв – nervus – это комплекс нервных волокон, объединённых соединительной тканью. Он имеет вид белого тяжа различной толщины. Каждый спинномозговой нерв смешанный, так как в его состав входят волокна, разные по структуре (миелиновые и безмиелиновые) и по функции (чувствительные, или афферентные, двигательные, или эфферентные, и вегетативные), поэтому он проводит импульсы в разных направлениях: с периферии к мозговым центрам и из мозговых центров на периферию к исполнительным органам.

Безмиелиновые нервные волокна – распространены в вегетативной нервной системе и сером веществе мозга. В безмиелиновых нервных волокнах, как правило, проходят несколько осевых цилиндров (3-20), погруженных в леммоцит на разную глубину. Такие волокна называют волокнами *кабельного типа*, их толщина составляет 1-5 мкм. Ядра леммоцитов находятся либо в центре волокна, либо сбоку. При погружении осевого цилиндра в леммоцит её клеточная мембрана смыкается и образует *мезаксон*, то есть сдвоенные мембраны. Изоляция осевых цилиндров внутри волокон кабельного типа низкая, нервный импульс может распространяться диффузно – на все осевые цилиндры волокна. Осевые цилиндры могут переходить

из одного безмиелинового волокна в другое, что также способствует распространению нервного импульса по волокнам. Скорость прохождения импульса составляет 0,2-2 м/с.

Миелиновые нервные волокна. В центре каждого миелинового волокна проходит один осевой цилиндр, одетый миелиновой оболочкой. Верхний слой волокна называется *неврилеммой*. Миелиновая оболочка и неврилемма – это составные части леммоцитов (шванновских клеток), окружающих осевой цилиндр. При образовании миелинового волокна шванновские клетки, прилегающие к отростку нейрона, уплощаются и накручиваются вокруг осевого цилиндра, обертывая его несколько раз (рис. 52). В процессе накручивания на осевой цилиндр шванновские клетки растут, все больше вытягиваются, количество слоев миелина увеличивается.

Шванновские клетки располагаются в волокне поочередно, соединяясь друг с другом выростами. В месте контакта соседних клеток миелиновая оболочка отсутствует, и волокно покрыто только неврилеммой. Эти участки называются *узловые перехваты*, или *перехваты Ранвье*. Участки волокна, покрытые миелиновой оболочкой, называются *межузловыми сегментами*.

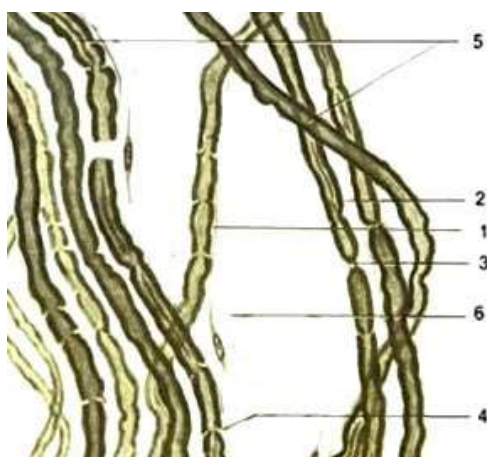


Рисунок 52 – Мякотные нервные волокна (по Алмазову, Сутулову, 1978): 1 – неврилемма; 2 – мякотная нервная оболочка; 3 – перехват Ранвье; 4 – насечка неврилеммы; 5 – осевой цилиндр; 6 – эндоневрий

Миелиновые волокна толще безмиелиновых. Их диаметр составляет 7-20 мкм. Нервный импульс проходит со скоростью до 120 м/с. Чем толще волокно, тем быстрее идёт по нему импульс. В ускорении прохождения нервного импульса большую роль играет миелиновая оболочка. В узловых перехватах

плазмолемма осевого цилиндра возбуждается в результате деполяризации под действием ионных потоков. В межузловых сегментах миелиновая оболочка действует как изолятор, способствуя молниеносному прохождению нервного импульса.

Безмиелиновые и миелиновые нервные волокна за пределами центральной нервной системы одеты базальной мембраной, подобной базальной мембране эпителия. В нервной ткани нервные волокна образуют ансамбли, характерные для того или иного участка нервной системы. Характер расположения нервных волокон называется *миелоархитектоникой*. В центральной нервной системе волокна образуют проводящие пути, а на периферии – нервы.

Кроме нервных волокон, в нерве имеется соединительнотканый остов с его сосудами и нервами. В каждом нерве проходят также симпатические волокна. Тончайшие прослойки соединительной ткани, расположенные между нервными волокнами, – *эндоневрий*. Он тесно связан с базальными мембранами волокон, в нем залегают капилляры. Эндоневрий связывает нервные волокна в пучок.

Пучки нервных волокон одеты *периневрием* – более широкими прослойками соединительной ткани с упорядоченным расположением волокон и проходящими в ней сосудами. Снаружи нерв покрыт *эпиневрием* – волокнистой соединительной тканью и жировыми клетками. В нём разветвляются кровеносные и лимфатические сосуды и нервы нервов. Под эндо- и периневрием имеются периневральные лимфатические пространства, сообщающиеся в сторону мозга с субдуральным и субарахноидальными пространствами, а на периферии – с лимфатическими капиллярами.

Нервы могут быть разнообразной формы – округлой или плоской. Толщина (или ширина) нервов также колеблется от микроскопических размеров до нескольких сантиметров. Крупные нервы хорошо заметны макроскопически. Диаметр отдельных нервных волокон неодинаков:

- толстые миелиновые волокна (от 16-25 мкм у лошади и до 10-22 мкм у собаки) – двигательные соматические;
- средние миелиновые волокна (диаметр от 8-15 мкм у лошади и 6-8 мкм у собаки) – чувствительные соматические;

- тонкие миелиновые (4-8 мкм) – чувствительные симпатические;
- тонкие безмиелиновые (менее 4 мкм) – симпатические двигательные.

В остове нерва проходят *сосуды нерва* – *vasa nervorum*, обеспечивающие его питание, и *нервы сосудов* – *nervi nervorum*. В эпиневррии проходят лимфатические сосуды, которые не сообщаются с периневральными пространствами. Число нервных волокон в нерве громадно; в его периферическом конце число волокон, учитывая отходящие коллатерали, может возрасти на 16% (и даже более).

В зависимости от места отхождения и выполняемой функции нервы делятся на спинномозговые, черепномозговые и вегетативные. Спинномозговые нервы – *nervi spinalis* – отходят от спинного мозга, а черепномозговые – *nervi craniales* – от головного мозга в количестве 12 пар.

5.5. Вегетативная нервная система

Приспособление организма к условиям существования (адаптация) невозможно без соответствующих изменений в органах и системах, обеспечивающих обмен веществ и регуляцию всех процессов, происходящих в организме (рост, пищеварение, дыхание, выделение, кровообращение и т.д.). Взаимосвязь всех этих процессов и интенсивность их течения осуществляются вегетативным отделом нервной системы.

В зависимости от расположения вегетативных центров и структур, для которых предназначены нервные проводники, передающие импульсы от центров к исполнительным органам, вегетативный отдел нервной системы подразделяется на симпатическую и парасимпатическую части, из которых симпатическая часть – *pars sympatica* – предназначена для иннервации органов сердечно-сосудистой системы, а парасимпатическая – *pars parasympatica* – осуществляет иннервацию желез и всех внутренних органов.

В отличие от центрального отдела нервной системы вегетативный отдел имеет ряд морфологических отличий.

1. В вегетативном отделе эфферентные волокна участвуют в иннервации мышц внутренних органов и желез внешней и внутренней секреции (парасимпатическая иннервация) и всех отделов сердечно-сосудистой системы (симпатическая иннервация). Учитывая, что сосуды имеются во всех органах, то симпатические нервы и их волокна проходят как к соматическим, так и к висцеральным органам. Каждый орган получает тройной состав нервных волокон: чувствительных, двигательных (соматические или парасимпатические) и симпатических.

2. Вегетативные нервы состоят из двигательных (эфферентных) и чувствительных (афферентных) нервных волокон. Афферентные нейроны цереброспинальных и симпатических нервов воспринимают раздражение как от соматических, так и от висцеральных органов. Парасимпатические афферентные нейроны получают информацию только со стороны висцеральных органов и располагаются в периферических ганглиях и интрамуральных сплетениях.

3. Все цереброспинальные нервные клетки лежат только в сером веществе спинного или головного мозга и ганглиях их нервов, в то время как тела эфферентных клеток вегетативного отдела нервной системы находятся на периферии: симпатические – в околопозвоночных или предпозвоночных ганглиях, а парасимпатические – в интрамуральных (внутристенных) или в экстрамуральных (органных) ганглиях органов головы, грудной, брюшной и тазовой полостей.

4. Тела вставочных нейронов образуют центры, расположенные или в боковых рогах спинного мозга (симпатическая часть), или в стволовой части головного и в крестцовом отделе спинного мозга (парасимпатическая часть), и своими отростками выходят за пределы мозга, заканчиваясь на телах эфферентных клеток, находящихся в периферических ганглиях. Поэтому в вегетативных нервах вставочные нейроны относятся к преганглионарным, а эфферентные – к постганглионарным.

5. Наличие афферентной связи соматических и висцеральных органов через посредство преганглионарных (вставочных) нервных волокон с их эфферентными волокнами обуславливает их морфофункциональную зависимость как между собой, так и с высшими отделами головного мозга. Последнее

опровергает мнение об автономности вегетативного отдела нервной системы. Следовательно, вегетативный отдел нервной системы представляет собой специализированную часть единой нервной системы, в которой все её элементы подчинены высшим центрам, заложенным в коре головного мозга.

Вегетативный отдел нервной системы включает вегетативные центры, преганглионарные волокна, вегетативные ганглии, постганглионарные волокна и вегетативные сплетения.

Вегетативные центры заложены вокруг мозговых желудочков, мозгового водопровода и центрального спинномозгового канала в виде скоплений серого вещества (одиночные или конгломераты ядер). Их можно подразделить:

- на центры гипоталамуса (сосудосуживающие – симпатические, сосудорасширяющие и нейросекреторные – парасимпатические центры);
- центры мозгового ствола, в котором выделяются центры среднего мозга (зрачковое ядро – парасимпатический центр), центры мозгового моста (ростральное слюноотделительное и слизисто-слёзноносое парасимпатическое ядра), центры продолговатого мозга (каудальное слюноотделительное ядро и ядра блуждающего нерва);
- центры спинного мозга (симпатические ядра, располагающиеся от VIII шейного до II-IV грудных сегментов, и парасимпатические центры крестцового отдела).

У вегетативной нервной системы нет прямых связей с корой большого мозга. Таким образом, высшие вегетативные центры сосредоточены в подкорковых ядрах конечного (полосатые тела) и промежуточного (гипоталамус) мозга.

Преганглионарные нервные волокна выходят из промежуточно-латерального тракта в составе двигательного корешка и соединяют вегетативный центр с соответствующим ганглием. Эти волокна, как правило, относятся к белым миелиновым волокнам с высокой скоростью проведения импульса.

Вегетативные ганглии подразделяются на пара- и превертебральные, органые и внутристенные:

– паравертебральные (околопозвоночные) располагаются сегментно с правой и левой сторон позвоночного столба и составляют вместе с межганглионарными ветвями основу симпа-

тического ствола. Паравертебральные ганглии соединены с соответствующими спинномозговыми нервами преганглионарными, белыми и серыми соединительными ветвями;

– превертебральные (предпозвоночные) ганглии находятся в отдалении от позвоночного столба и располагаются в местах отхождения крупных артериальных сосудов (наружная и внутренняя сонные, плечеголовная, чревная, краниальная и каудальная брыжеечные), участвуют в образовании соответствующих нервных сплетений;

– органные и внутривенные (интрамуральные) ганглии находятся вблизи органа или внутри его стенки. Они небольших размеров, располагаются по ходу отдельных нервов, их ветвей (ресничный, крылонёбный, нижнечелюстной, ушной, подъязычный) или входят в состав органных сплетений.

Постганглионарные нервные волокна берут начало от ганглиев и направляются к внутренним органам или возвращаются в состав спинномозгового нерва; могут образовывать вегетативные нервы (внутренностные нервы симпатического ствола) или входить в состав черепных и спинномозговых нервов. По своему строению нервные волокна вегетативной нервной системы преимущественно безмиелиновые, в отличие от соматических нервных волокон.

Вегетативные сплетения образуются или по ходу кровеносных сосудов, которые они сопровождают, или в воротах органа, или непосредственно внутри его стенки.

Отличия симпатической и парасимпатической частей вегетативного отдела нервной системы заключаются в следующем:

– центры симпатической части в своем расположении имеют зональный характер; парасимпатические – очаговый;

– афферентные нейроны в симпатической части могут заканчиваться как в ганглиях, так и в центрах, в парасимпатической части – только в центрах;

– вставочные нейроны в симпатической части имеют сравнительно короткие аксоны, которые заканчиваются в пара- или в превертебральных ганглиях, тогда как в парасимпатических они длинные и заканчиваются или в органных (ресничный, крылонёбный, подъязычный), или в интраорганных узлах;

– эфферентные волокна в симпатической части длинные, а в парасимпатической – короткие.

ЛАБОРАТОРНЫЙ ПРАКТИКУМ

Занятие 10. Спинной мозг

Спинной мозг – *medulla spinalis* – лежит в позвоночном канале, занимая примерно 2/3 его объёма (рис. 53). Он имеет вид цилиндрического тяжа, несколько сплюснутого дорсовентрально. Четкой границы между головным и спинным мозгом нет. Считается, что она проходит по переднему краю атланта.

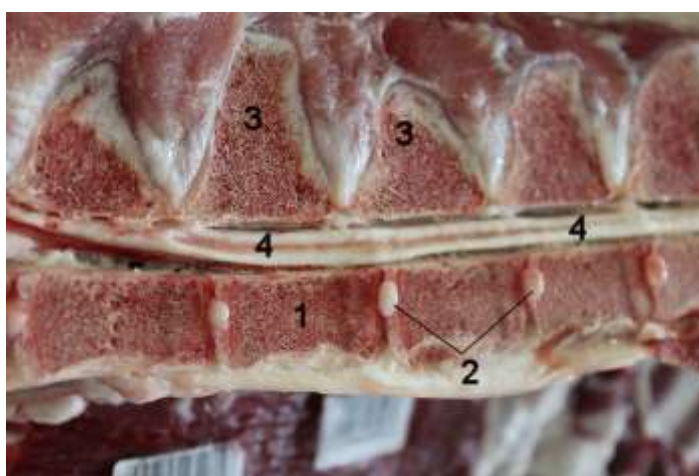


Рисунок 53 – Распил грудного отдела позвоночного столба крупного рогатого скота: 1 – тело позвонка; 2 – пульпозное ядро межпозвоночного диска; 3 – остистый отросток позвонка; 4 – спинной мозг в просвете позвоночного канала

В спинном мозге различают шейную (*pars cervicalis*), грудную (*pars thoracica*), поясничную (*pars lumbalis*), крестцовую (*pars sacralis*) и хвостовую (*pars caudalis*) части. В эмбриональный период спинной мозг заполняет весь позвоночный канал, но в связи с большой скоростью роста скелета разница в их длине становится все больше. В результате мозг у крупного рогатого скота оканчивается на уровне 4-го, у свиньи – в области 6-го поясничного позвонка, а у лошади – в области 1-го сегмента крестцовой кости.

Вдоль всего спинного мозга по его дорсальной поверхности проходит *срединная дорсальная борозда* – *sulcus medianus dorsalis*. От неё вглубь отходит соединительнотканная дор-

сальная перегородка. По бокам от срединной борозды идут более мелкие *дорсальные латеральные борозды* – *sulcus lateralis dorsalis*, через которые входят в мозг дорсальные чувствительные корешки спинномозговых нервов. По вентральной поверхности идет глубокая *срединная вентральная щель* – *fissura mediana ventralis*, в которой располагается *вентральная спинномозговая артерия* – *a. spinalis ventralis*. По бокам от вентральной срединной щели проходят *вентральные латеральные борозды* – *fissura lateralis ventralis*, через которые из спинного мозга выходят вентральные двигательные корешки спинномозговых нервов.

В конце спинной мозг резко сужается, образуя *мозговой конус* – *conus medullaris*, который переходит в *концевую нить* – *filum terminale*. Она образована соединительной тканью и оканчивается на уровне первых пяти хвостовых позвонков. В шейной и поясничной частях спинного мозга имеются утолщения, что связано с развитием конечностей и увеличением количества нейронов и нервных волокон.

Шейное утолщение – *intumescencia cervicalis* – сформировано 5-8 нейросегментами. Его максимальная ширина на уровне 6-го шейного позвонка равна 10 мм. **Пояснично-крестцовое утолщение** – *intumescencia lumbosacralis* – приходится на последние поясничные нейросегменты.

В каждом сегменте от спинного мозга отходит двумя корешками пара спинномозговых нервов – справа и слева. Дорсальный корешок отходит от дорсальной латеральной борозды, вентральный корешок – от вентральной латеральной борозды. Из позвоночного канала спинномозговые нервы выходят через межпозвоночные отверстия.

Участок спинного мозга между двумя соседними спинномозговыми нервами называется *нейросегментом*. Нейросегменты бывают разной длины и часто по размерам не соответствуют длине костного сегмента. В результате спинномозговые нервы отходят под разным углом. Многие из них проходят некоторое расстояние внутри позвоночного канала до выхода из межпозвоночного отверстия своего сегмента. В каудальном

направлении это расстояние увеличивается, и из нервов, идущих внутри позвоночного канала, позади мозгового конуса образуется подобие кисточки, которое называется «конский хвост» – cauda equina. Он наиболее развит у собак.

На поперечном разрезе спинного мозга невооруженным глазом видно деление его на белое и серое вещество.

Серое вещество – substantia grisea – находится в центре спинного мозга и имеет вид крыльев бабочки (рис. 54).



Рисунок 54 – Схема строения спинного мозга на поперечном разрезе

В его центре видно небольшое отверстие – поперечный разрез *центрального спинномозгового канала* – canalis centralis. Участок серого вещества вокруг центрального канала называется *серой спайкой* – comissura grisea. От неё вверх направлены *дорсальные столбы (рога)* – cornu dorsalis, вниз – *вентральные столбы (рога)* – cornu ventralis. В грудной и поясничной частях спинного мозга по бокам вентральных столбов есть *латеральные столбы* – cornu lateralis.

Нейроны разных участков мозга отличаются по структуре и функции. В связи с этим в нём выделяют различные зоны, слои и ядра. Основная масса нейронов дорсальных рогов яв-

ляется ассоциативными, вставочными нейронами, которые передают поступающие к ним нервные импульсы или к моторным нейронам, или в ниже- и вышележащие участки спинного мозга, а затем в головной мозг. К дорсальным столбам подходят аксоны чувствительных нейронов спинномозговых ганглиев. Последние входят в спинной мозг в области дорсальных латеральных борозд в виде дорсальных корешков. Степень развития дорсальных латеральных столбов (рогов) находится в прямой зависимости от степени чувствительности.

В вентральных рогах залегают моторные нейроны. Это самые крупные мультиполярные нервные клетки спинного мозга. Их аксоны образуют вентральные корешки спинномозговых нервов, отходящие от спинного мозга в области вентральной латеральной борозды. Развитие вентральных рогов зависит от развития локомоторного аппарата. В латеральных рогах лежат нейроны, принадлежащие симпатической нервной системе. Их аксоны покидают спинной мозг в составе вентральных корешков и формируют белые соединительные ветви пограничного симпатического ствола.

Белое вещество – *substantia alba* – образует периферию спинного мозга (рис. 54). В области утолщений мозга оно преобладает над серым веществом. Состоит из миелиновых нервных волокон и нейроглии. Миелиновая оболочка волокон придает им беловато-желтоватый цвет. Дорсальной перегородкой, вентральной щелью и столбами (рогами) серого вещества белое вещество делится на канатики: дорсальные, вентральные и латеральные.

- **Дорсальные канатики** – *funiculus dorsalis* – не соединяются между собой, так как дорсальная перегородка доходит до серой спайки.
- **Латеральные канатики** – *funiculus lateralis* – разобщены массой серого вещества.
- **Вентральные канатики** – *funiculus ventralis* – сообщаются между собой в области **белой спайки** – *commissura alba* – участка белого вещества, лежащего между вентральной щелью и серой спайкой.

Белое вещество сильнее развито в краниальных отделах спинного мозга, а в каудальном направлении, ближе к мозговому конусу, оно убывает.

Комплексы нервных волокон, проходящие в канатиках, образуют проводящие пути. Более глубоко лежащие комплексы волокон образуют проводящие пути, соединяющие между собой различные сегменты спинного мозга. В сумме они составляют собственный аппарат спинного мозга, который является местом замыкания безусловных рефлексов с кожных рецепторов на мускулатуру и сосуды.

Более поверхностно расположенные комплексы нервных волокон формируют афферентные (чувствительные, или восходящие) и эфферентные (двигательные, или нисходящие) проекционные проводящие пути, соединяющие спинной мозг с головным. Он возникает в результате развития мышечной системы и дифференцировки головного мозга.

Чувствительные пути из спинного мозга в головной идут в дорсальных канатиках и в поверхностных слоях латеральных канатиков. Двигательные пути из головного мозга в спинной идут в вентральных канатиках и в средних участках латеральных канатиков. Через проводниковый аппарат спинного мозга, при участии сетчатого образования, осуществляются условные и безусловные рефлексы с различных анализаторов (обонятельного, зрительного, статоакустического и др.).

Оболочки спинного мозга

Спинной мозг покрыт тремя оболочками – meninges – твёрдой, паутинной и мягкой.

Твёрдая мозговая оболочка – *dura mater spinalis* – наружная и самая плотная. Она построена из плотной соединительной ткани и с внутренней поверхности выстлана эндотелием. Со спинного мозга она переходит на спинномозговые нервы, образует на них влагалища, прикрепляющиеся к краям межпозвоночных отверстий. Кроме того, твёрдая мозговая оболочка укреплена на вентральной дуге атланта и на зубовидном отростке эпистрофея. Между твёрдой мозговой оболочкой и

надкостницей позвоночного канала имеется *эпидуральное пространство* – *cavum epidurale*, заполненное жировой и рыхлой соединительной тканью (рис. 55).

Паутинная мозговая оболочка – *tunica arachnoidea spinalis* – очень нежная и тонкая. Обе её поверхности (наружная и внутренняя) покрыты эндотелием. Она тесно прилегает к твёрдой мозговой оболочке, отделяясь от неё *субдуральным пространством* – *cavum subdurale*, а от мягкой оболочки мозга её отделяет более обширное *субарахноидальное пространство* – *cavum subarachnoideale*. Оба пространства спинного мозга соединяются с одноименными пространствами головного мозга и заполнены *цереброспинальной жидкостью* – *liquor cerebrospinalis*. Паутинная оболочка соединяется с твёрдой оболочкой сосудами и *зубовидными связками* – *lig. denticulatum*.

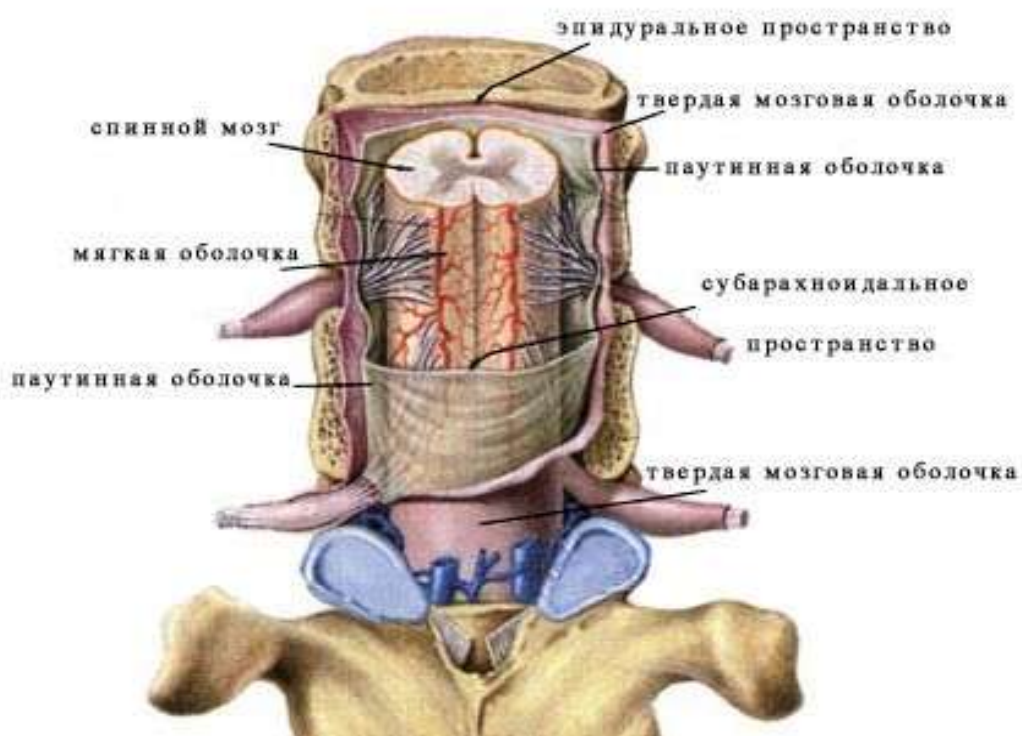


Рисунок 55 – Схема строения оболочек спинного мозга

Мягкая мозговая оболочка – *pia mater spinalis* – довольно плотная, прочно срастается с мозгом, так как, сопровождая кровеносные сосуды, она внедряется вместе с ними в мозговое

вещество. Со стороны подпаутинного пространства оболочка покрыта слоем плоских клеток – эндотелием. Вдоль всего спинного мозга, на боковых его поверхностях, мягкая оболочка формирует боковые связки спинного мозга (правую и левую); от этих связок между сегментами к твердой оболочке мозга отходят *зубовидные связки* – *lig. denticulatum*. Таким образом, мозг оказывается подвешенным к твердой оболочке, а последняя к позвонкам. В зубовидных связках проходят сосуды и нервы. Паутинная оболочка вместе с мягкой называется *leptomeninges*.

Кровоснабжение спинного мозга. Спинной мозг обеспечивается кровью от спинномозговых ветвей позвоночных, межрёберных, поясничных и крестцовых артерий. Все эти ветви проникают в позвоночный канал по ходу спинномозговых нервов и образуют на спинном мозге три продольные магистрали: непарную спинномозговую вентральную артерию – *a. spinalis ventralis*, и парные спинномозговые дорсальные артерии – *a. spinalis dorsalis dextra et sinistra*. Все эти магистрали анастомозируют (соединяются) между собой в каждом сегменте, формируя сосудистый венец – *vasocorona*. Спинномозговая артерия наиболее мощная, она лежит вместе с одноименной веной в вентральной продольной щели мозга, отдаёт ветви в серое вещество спинного мозга. Белое вещество обеспечивается кровью за счет сосудистого венца. Спинномозговые вены идут вдоль вентральных корешков спинномозговых нервов и отводят кровь в венозные сплетения и парный *позвоночный вентральный синус* – *sinus venosus columnae vertebralis*, а из него в сегментные вены туловища.

Видовые особенности:

- лошадь – длина спинного мозга равна 1,8-2,3 м, абсолютная масса составляет 250-300 г, относительная масса – 0,05%. Спинной мозг заканчивается на уровне 1-го крестцового позвонка;
- крупный рогатый скот – длина органа составляет 1,6-1,8 м, он заканчивается на уровне 2-го крестцового позвонка. Относительная масса спинного мозга у коровы в среднем достигает 0,04% и равняется 240-270 г;
- свинья – спинной мозг длиной 0,9-1,4 м, абсолютная масса достигает 45-70 г, относительная масса – 0,03%;

- собака – спинной мозг значительно короче, чем у других животных, заканчивается на уровне 5-6-го поясничного позвонка, его длина – 0,45-0,70 м. Относительная масса в среднем составляет 0,12% от массы тела, абсолютная масса – 17-36 г.

Занятие 11. Ромбовидный мозг

Головной мозг – encephalon – помещается в черепномозговой коробке и состоит из нескольких частей. Участки головного мозга филогенетически более древние, представляющие собой продолжение проекционных проводящих путей спинного мозга, называются стволом мозга. Он включает в себя продолговатый мозг, мозговой мост, средний мозг, часть промежуточного мозга. Филогенетически более молодые части головного мозга образуют покровную часть мозга. В неё входят полушария головного мозга и мозжечок.

Глубокой *поперечной щелью* – fissura transversa – головной мозг делится на большой мозг, лежащий рострально, и ромбовидный мозг, расположенный каудально (рис. 56).

У копытных относительная масса головного мозга 0,08-0,3% от массы тела, что составляет у лошади 370-600 г, у крупного рогатого скота – 220-450, у овцы и свиньи – 96-150 г. У мелких животных относительная масса головного мозга обычно больше, чем у крупных. Головной мозг копытных полуовальной формы. У жвачных – с широкой фронтальной плоскостью, с почти не выступающими обонятельными луковицами и заметными расширениями на уровне височных областей. У свиньи – более сужен впереди, с заметно выступающими обонятельными луковицами. Длина его составляет в среднем у крупного рогатого скота 15 см, у овцы – 10, у свиньи – 11 см.

Ромбовидный мозг – rhombencephalon – состоит из мозжечка, мозгового моста, объединённых в задний мозг, и продолговатого мозга. Ромбовидный мозг содержит четвёртый мозговой желудочек.

Продолговатый мозг – medulla oblongata – самый задний участок головного мозга. Его относительная масса состав-

ляет 10-11% от массы мозга. Имеет форму уплощенного конуса, основанием направленного вперёд и примыкающего к мозговому мосту, а вершиной – к спинному мозгу, в который переходит без резких границ. На его дорсальной поверхности имеется углубление – *ромбовидная ямка* – *fossa rhomboidea*, которая является дном четвёртого мозгового желудочка.

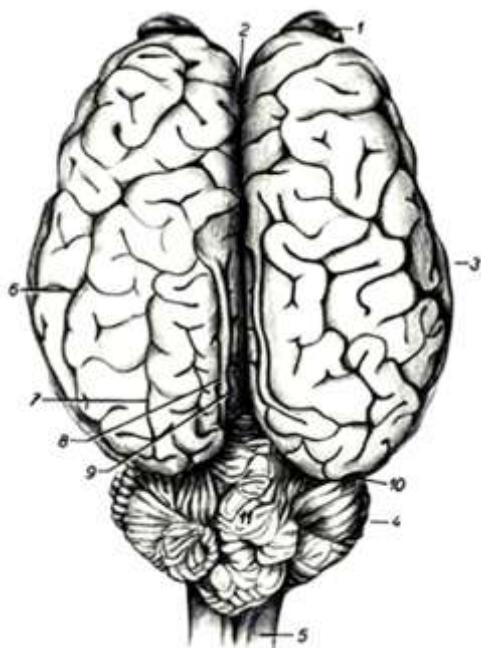


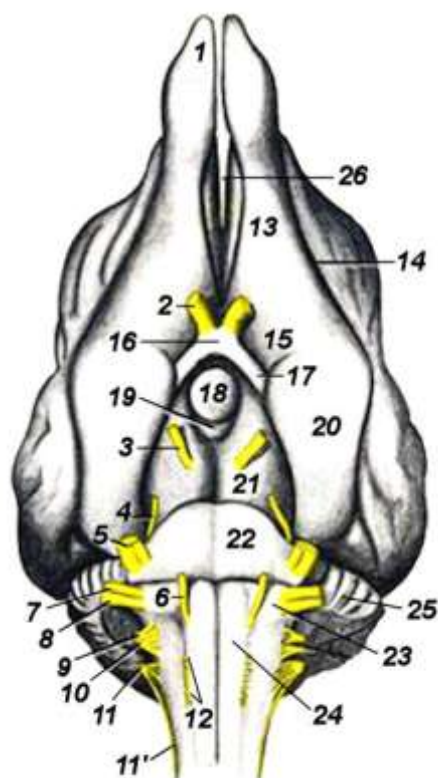
Рисунок 56 – Головной мозг лошади с дорсальной поверхности (Попеско П., 1978): 1 – обонятельная луковица; 2 – продольная щель; 3 – полушария большого мозга; 4 – полушария мозжечка; 5 – спинной мозг; 6 – надсильвиева борозда; 7 – эктомаргинальная борозда; 8 – маргинальная борозда; 9 – эндомаргинальная борозда; 10 – поперечная борозда мозга; 11 – червячок мозжечка

По вентральной стороне продолговатого мозга проходит *срединная вентральная щель* – *fissura mediana ventralis*. По обе стороны от срединной щели проходят *боковые борозды* – *sulci paramediani*. Соединяясь каудально, они переходят на вентральную срединную щель спинного мозга. Между бороздами лежат два узких длинных валика – *пирамиды* – *pyramis medullae oblongatae*, в которых проходят пучки двигательных нервных волокон (рис. 57). На границе продолговатого и спинного мозга пирамидные тракты перекрещиваются и образуется *перекрёст пирамид* – *decussatio pyramidum*.

В продолговатом мозге серое вещество расположено внутри, в дне четвёртого мозгового желудочка в виде ядер, дающих начало черепномозговым нервам (с шестой по двенадцатую пару). Кроме того, в сером веществе продолговатого мозга группируются ядра *передних и задних олив* – *olivae nasae*

lis et caudalis – моторных центров, промежуточные ядра пучков Голля и Бурдаха. Здесь же среди ядер помещается сетчатая ретикулярная формация, состоящая из переплетающихся нервных волокон и расположенных между ними нервных клеток. Сетчатая формация продолжается из продолговатого мозга в чепец среднего мозга и в промежуточный мозг. Она объединяет структуры ствола мозга и способствует их вовлечению в сложные многоступенчатые ответные реакции.

Рисунок 57 – Базальная поверхность головного мозга собаки (Попеско П., 1978): 1 – обонятельная луковица; 2 – зрительный нерв (н.); 3 – глазодвигательный н.; 4 – блоковый н.; 5 – тройничный н.; 6 – отводящий н.; 7 – лицевой н.; 8 – равновесно-слуховой н.; 9 – языкоглоточный н.; 10 – блуждающий н.; 11 – добавочный н.; 11' – спинномозговой корень добавочного н.; 12 – подъязычный н.; 13 – обонятельный тракт; 14 – обонятельная борозда; 15 – латеральная ямка; 16 – зрительный перекрест; 17 – зрительный тракт; 18 – гипофиз; 19 – сосцевидное тело; 20 – грушевидная доля; 21 – ножки большого мозга; 22 – мост; 23 – трапецевидное тело; 24 – пирамида продолговатого мозга; 25 – мозжечок; 26 – продольная щель



Белое вещество продолговатого мозга лежит снаружи, преимущественно вентрально, формируя проводящие пути. Двигательные (эфферентные) проводящие пути из головного мозга в спинной формируют пирамиды. Чувствительные проводящие пути (афферентные) из спинного мозга в головной образуют задние ножки мозжечка, идущие из продолговатого мозга. Длина у крупного рогатого скота – 4,5 см, у овцы – 3,7 см, у свиньи – 2 см.

Продолговатый мозг – жизненно важный участок центральной нервной системы, его разрушение приводит к мгновенной смерти. Здесь расположены центры дыхания, сердцебиения, жевания, глотания, сосания, рвоты, жвачки, слюно- и сокоотделения, тонуса сосудов и прочее.

Задний мозг – metencephalon – состоит из мозжечка и мозгового моста.

Мозговой мост – pons cerebri – массивное утолщение на вентральной поверхности мозга, лежащее поперек передней части продолговатого мозга шириной до 3,5 см у крупного скота, 2,5 см у овцы и 1,8 см у свиньи. Основную массу мозгового моста составляют проводящие пути (нисходящие и восходящие), соединяющие головной мозг со спинным и отдельные участки головного мозга между собой.

Большое количество нервных волокон идёт поперек моста к мозжечку и формирует *средние ножки мозжечка* – brachium pontis. В мосте расположены группы ядер – nuclei pontis, в том числе ядро пятой пары черепномозговых нервов – *тройничный нерв* – nervi trigeminus. Он является самым крупным из всех черепномозговых нервов, начинается двумя корнями – дорсальным чувствительным и вентральным двигательным (рис. 57). На чувствительном корешке находится *полулунный ганглий* – ganglion semilunare.

Позади моста также поперёк продолговатого мозга лежит *трапецевидное тело* – corpus trapezoideum. Оно имеет вид узкого и низкого валика, сформировано проводящими путями, идущими от ядер слухового нерва. Через боковые части трапецевидного тела выходит VIII пара черепномозговых нервов – *статоакустический нерв* – n. stato-acusticus – и VII пара черепномозговых нервов – *лицевой нерв* – n. facialis.

Мозжечок – cerebellum – располагается над мозговым мостом, продолговатым мозгом и четвёртым мозговым желудочком, позади четверохолмия. Спереди граничит с полушариями большого мозга. Масса его составляет 10-11% массы мозга. У овцы и свиньи длина его (4-4,5 см) больше высоты

(2,2-2,7 см), у крупного рогатого скота приближается к шаровидной – 5,6×6,4 см.

В мозжечке различают среднюю часть – *червячок* – *vermis* – и боковые части – *полушария мозжечка* – *hemisphaerae cerebelli* (рис. 57). Червячок делится двумя поперечными бороздами на три доли: *переднюю* (ростральную) – *lobus rostralis (nasalis)*, *среднюю* – *lobus medius* – и *заднюю* (каудальную) – *lobus caudalis*. Передняя и задняя доли подворачиваются навстречу друг другу и формируют небольшую щель – *верхушку шатра* – *fastigium*. С мозжечка на средний мозг переходит *передний мозговой парус* – *velum medullare rostrale*, а на продолговатый мозг – *задний мозговой парус* – *velum medullare caudale*. Каждое полушарие мозжечка имеет небольшую дольку – *кочочок* – *flocculus*.

Мозжечок имеет три пары ножек. Задними ножками (верёвчатыми телами) – *crus caudale (corpora restiformia)* – мозжечок соединён с продолговатым мозгом. Они имеют вид валиков, выступающих на дорсальной поверхности продолговатого мозга. В них проходят проводящие пути из спинного мозга (пучки Флексига, Голля и Бурдаха с их ядрами); из ядер слухового нерва; из каудальных олив; из ядер V, X и XII пар черепных нервов.

Средние (боковые) ножки – *crus (lateralis) medius* – соединяют мозжечок с мозговым мостом. Передние (ростральные) ножки – *crus rostrale* – соединяют мозжечок со средним мозгом. Они лежат на дорсально поверхности продолговатого мозга. В них проходят проводящие пути из спинного мозга в червячок (пучок Говерса); из зубчатых ядер полушарий мозжечка в красное ядро; из мозжечка в ядра зрительных бугров.

Поверхность мозжечка собрана в многочисленные складчатые дольки и извилины, разделённые бороздами и щелями. Серое вещество в мозжечке образует *кору мозжечка* – *cortex cerebelli*. Поверхность коры мозжечка у крупного рогатого скота составляет 130 см² (около 30% по отношению к коре больших полушарий) при толщине 450-700 мкм. Белое вещество расположено под корой и имеет вид ветки дерева, за что названо

«*древом жизни*» – arbor vitae. В белом веществе червячка серое вещество формирует *шатровое ядро* – nucleus fastigii, которое является подкорковым центром равновесного анализатора. В белом мозговом веществе полушарий находятся *зубчатые ядра* – nucleus dentatus, служащие передаточными центрами двигательных импульсов.

Таким образом, мозжечок является центром координации произвольных движений, поддержания тонуса мышц, позы, равновесия. С помощью ножек в своей работе мозжечок связан не только с двигательными, но и с чувствительными центрами ствола мозга и коры больших полушарий.

Микроскопическое строение мозжечка. В коре мозжечка различают три слоя: наружный – молекулярный, средний – ганглионарный, внутренний – зернистый. Молекулярный слой содержит большое количество нервных волокон и несколько видов вставочных нейронов. Его толщина составляет 50% толщины коры мозжечка. В глубине молекулярного слоя лежат мультиполярные корзинчатые клетки. Их многочисленные дендриты разветвляются в молекулярном слое, а аксоны идут параллельно ганглионарному слою и отдают ответвления – коллатерали к грушевидным клеткам – нейронам ганглионарного слоя, оплетая их тела наподобие корзинок. Звёздчатые клетки лежат в молекулярном слое более поверхностно. Их аксоны образуют синапсы на дендритах ганглионарных клеток. Корзинчатые и звёздчатые клетки являются тормозящими вставочными нейронами. Благодаря их деятельности возбуждение в коре мозжечка ограничивается отдельными участками.

Ганглионарный слой составляет 5-7% коры. Образован одним слоем крупных (33×20 мкм) грушевидных клеток (Пуркине). Это единственные эфферентные нейроны коры мозжечка. В центре тела грушевидной клетки расположено крупное круглое ядро с небольшим ядрышком. От тела клетки в молекулярный слой отходят 2-3 дендрита, разветвляющиеся в молекулярном слое наподобие рогов оленя. Разветвляются дендриты строго в сагиттальной плоскости. Аксоны грушевидных клеток выходят в белое вещество и оканчиваются в подкорко-

вых ядрах мозжечка, передавая импульсы на периферию к нисходящим проводящим путям спинного мозга.

Зернистый слой содержит большое количество нейронов. Основным видом являются клетки-зёрна – мелкие (5-6 мкм) мультиполярные нейроны, у которых круглые ядра занимают большую часть тела. Их короткие дендриты разветвляются в зернистом слое в виде птичьей лапки. Аксоны поднимаются в молекулярный слой, где Т-образно разветвляются и идут строго параллельно поверхности коры вдоль извилин мозжечка на большие расстояния (до 1,5 мм), отдавая по ходу коллатерали к дендритам многих грушевидных клеток. Клетки-зёрна передают возбуждения, полученные ими от моховидных волокон, вступающих в кору мозжечка из других участков ствола мозга.

Четвёртый мозговой желудочек – *ventriculus quartus* – находится в ромбовидном мозге. Его дном является углубление продолговатого мозга – ромбовидная ямка. Его стенки образованы ножками мозжечка, а крыша передним (ростральным) и задним мозговыми парусами, которые являются сосудистым сплетением. Желудочек сообщается рострально с мозговым водопроводом, каудально – с центральным каналом спинного мозга и через отверстия в парусе – с подпаутинным пространством.

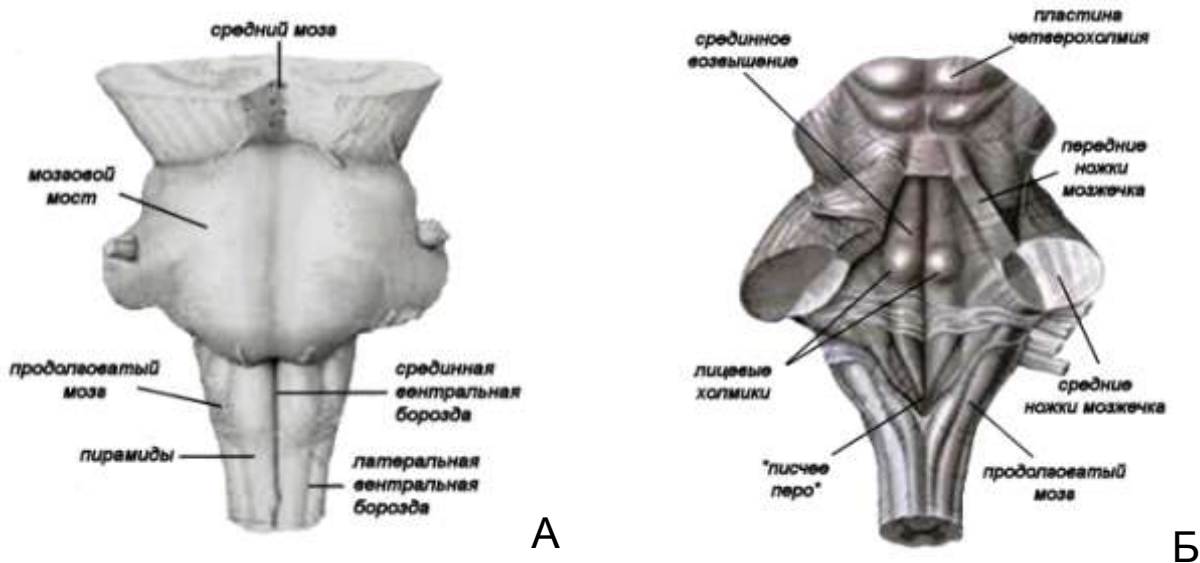


Рисунок 58 – Ромбовидный мозг: А – базальная поверхность мозга; Б – ромбовидная ямка (мозжечок удален), вид сверху

Ромбовидная ямка – *fossa rhomboidea* – располагается на дорсальной поверхности продолговатого мозга. Серединой и двумя боковыми бороздами на дне ямки выделяется парное *срединное возвышение* – *eminentia medialis*, на котором выступает парный *лицевой холмик* – *colliculus facialis* (рис. 58). В области лицевого холмика залегают ядра отводящего (VI) и лицевого (VII) черепномозговых нервов. По бокам от срединного возвышения находятся *вестибулярные поля* – *area vestibularis*. Они имеют вид небольших возвышений и содержат равновесные и слуховые ядра (VIII пара нервов).

На каудальном конце срединного возвышения расположено *поле подъязычного нерва* – *area hypoglossi*, содержащее одноименное ядро XII пары черепномозговых нервов. Латеральнее поля подъязычного нерва находится *серое крыло* – *ala cinerea*, в котором помещаются ядра языкоглоточного (IX пара) и блуждающего (X пара) нервов. Задние концы серых крыльев получили название *писчего пера* – *calamus scriptorius*.

Занятие 12. Средний и промежуточный мозг

Большой мозг – *cerebrum* – состоит из концевой, промежуточного и среднего мозга. Концевой мозг состоит из правого и левого *полушарий большого мозга* – *haemisphaerium cerebri dextrum et sinistrum*. Они отделяются друг от друга глубокой *продольной щелью* – *fissura longitudinalis cerebri*. Полушария сверху прикрывают промежуточный и средний мозг.

Средний мозг – *mesencephalon* – состоит из пластинки четверохолмия, покрывки ножек, или чепца, ножек большого мозга и заключенного между ними мозгового водопровода, прикрыт большими полушариями. Его масса составляет 5-6% от массы мозга. Полость среднего мозга превратилась в *мозговой (силвиев) водопровод* – *aquaeductus cerebri*, он соединяет третий и четвёртый мозговые желудочки.

В стенках мозгового водопровода заложено центральное серое мозговое вещество покрывки.

Пластинка четверохолмия – lamina tecti – расположена дорсально и образует крышу среднего мозга, лежит каудально от зрительных бугров и назально от мозжечка. Пластинка состоит из парных *назальных и каудальных холмов* – colliculi nasales et caudales. Холмы разделяются поперечной и срединной бороздами. С поверхности пластинка четверохолмия покрыта белым мозговым веществом, под которым располагается серое мозговое вещество; в назальных холмах оно является подкорковым центром разнообразных афферентных путей, в том числе и зрительных (поэтому назальные холмы называют зрительными), а в каудальных – подкорковым слуховым и равновесным центром (слуховые холмы).

Пластинка четверохолмия является координирующим центром ряда импульсов: обонятельных, зрительных, равновесно-слуховых, общей чувствительности и импульсов из коры больших полушарий. Двигательные импульсы передаются в красное ядро, в спинной мозг, к мышцам, в мозжечок и в мозговой мост. У жвачных передние холмы крупнее задних, у свиньи – наоборот.

Ножки большого мозга – pedunculi cerebri – образуют дно среднего мозга. Имеют вид двух толстых валиков, лежащих между зрительными трактами и мозговым мостом, разделены межножковой бороздой. Из ножек выходит III пара черепномозговых нервов – *глазодвигательный нерв* – n. oculomotorius. Ножки образованы эфферентными проводящими путями, которые соединяют кору плаща с ромбовидным и спинным мозгом. Ножки сильнее развиты у тех животных, у которых кора полушарий более мощная. У человека они развиты наиболее сильно.

Покрышка ножек, или чепец, – tegmentum pedunculi – находится в центре среднего мозга между пластинкой четверохолмия и ножками большого мозга. В нём залегают парные ядра серого мозгового вещества: в плоскости передних холмов лежат следующие ядра (рис. 59):

- красное ядро – nucleus ruber – двигательный центр спинного мозга;

- ядро глазодвигательного нерва – nucleus n. oculomotorii (III);
- парасимпатические ядра Якубовича – nucleus parasympaticus, регулирующие сужение зрачка в глазном яблоке;
- ядро блокового нерва – nucleus n. trochlearis (IV);
- часть ядра пятой пары нервов – nucleus n. trigeminus (V).

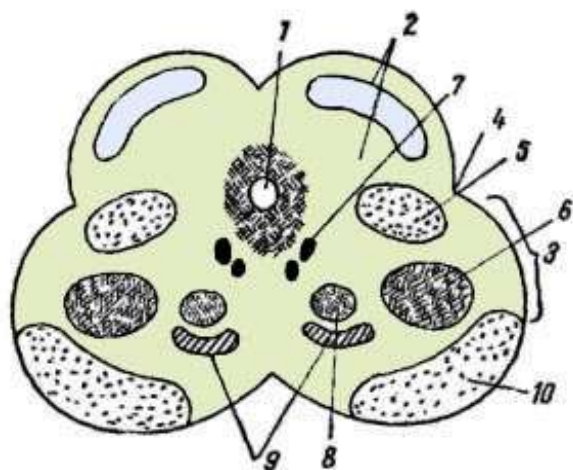


Рисунок 59 – Схема поперечного среза среднего мозга (Акаевский А.И.): 1 – мозговой водопровод; 2 – пластинка четверохолмия; 3 – чепец; 4 – латеральная борозда; 5 – латеральная петля; 6 – медиальная петля; 7 – ядро III пары и ядро Якубовича; 8 – красное ядро; 9 – сетчатое образование; 10 – ножки большого мозга

Через весь чепец из продолговатого мозга в промежуточный проходит сетчатая формация, образующая моторные ядра, а также проводящие пути из спинного мозга и мозжечка в четверохолмие, в зрительные бугры и из них в спинной мозг. Между четверохолмием и ножками большого мозга в виде узкой трубки проходит мозговой (сильвиев) водопровод. Рострально он соединяется с третьим, каудально – с четвертым мозговым желудочком. Мозговой водопровод окружен веществом ретикулярной формации.

Промежуточный мозг – diencephalon – состоит из зрительных бугров – таламуса, надбугорья – эпиталамуса, подбугорья – гипоталамуса (самый древний отдел). Располагается позади полосатых тел концевой мозга и впереди среднего мозга; дорсально он прикрыт сосудистой крышкой третьего мозгового желудочка и гиппокампом.

Все части гипоталамуса видны на базальной поверхности мозга между ножками большого мозга, позади перекреста зрительных нервов. Его масса составляет 8-9% от массы мозга.

Таламус – thalamus – состоит из зрительных бугров с ядрами, промежуточной массы зрительных бугров и третьего мозгового желудочка кольцевидной формы.

Зрительные бугры – thalami optici – наиболее массивная, центрально расположенная часть промежуточного мозга. Назолатерально они срастаются с хвостатыми ядрами полосатого тела; зрительные бугры отделяются от последних *пограничной полоской* – stria terminalis, от четверохолмия – поперечной бороздой, а друг от друга – ямкой зрительных бугров, прикрытой сосудистой покрывкой третьего мозгового желудочка. Бугры состоят из многочисленного скопления ядер серого мозгового вещества. Наиболее крупные из них следующие.

Назальное ядро – nucleus nasalis thalami – лежит в толще *назального бугорка* – tuberculum nasale thalami – в назомедиальном отделе зрительного бугра. Оно наиболее древнее и является центром переключения обонятельных и вкусовых афферентных путей на рефлекторные пути.

Каудальное ядро – nucleus caudalis thalami – заключено в толщу каудолатерального отдела *латерального бугорка* – tuberculum laterale thalami – и состоит из промежуточных зрительных и слуховых центров. От *перекрёста зрительных нервов* – chiasma opticum – на базальной поверхности мозга начинаются *зрительные тракты* – tractus opticus. Каждый тракт огибает латерально таламус и переходит в *латеральное коленчатое тело* – corpus geniculatum laterale, теряющееся в каудальном ядре зрительного бугра. Ядро латерального коленчатого тела имеет отношение к зрительному анализатору, так как является центром переключения зрительных путей, идущих в кору большого мозга. Между латеральным коленчатым телом и четверохолмием выступает *медиальное коленчатое тело* – corpus geniculatum mediale. Оно соединяет каудальные (слуховые) холмы четверохолмия с каудальным ядром зрительного бугра и является промежуточным слуховым центром на пути в кору (рис. 60).

Латеральное ядро – nucleus lateralis thalami (sensus) – является центром переключения проводящих путей кожного анализатора и суставно-мышечного анализатора на проводя-

щие пути, идущие в кору большого мозга и в полосатое тело, т.е. является центром общей чувствительности.

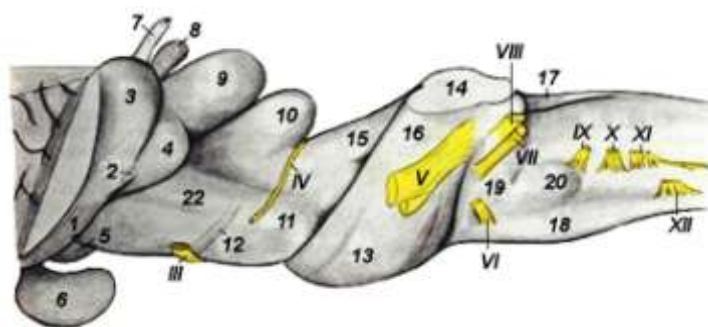


Рисунок 60 – Стволовая часть мозга лошади (Попеско П., 1978):
 1 – зрительный тракт; 2 – латеральная ножка зрительного тракта;
 3 – латеральное коленчатое тело; 4 – медиальное коленчатое тело;
 5 – сосцевидное тело; 6 – гипофиз; 7 – выступ сосудистой покрывки;
 8 – эпифиз; 9 – краниальный холмик; 10 – каудальный холмик;
 11 – ножка большого мозга; 12 – поперечный спинномозговой тракт ножек;
 13 – мост; 14 – ножки мозжечка в разрезе; 15 – передняя ножка мозжечка;
 16 – средняя ножка мозжечка; 17 – каудальная ножка мозжечка;
 18 – пирамиды продолговатого мозга; 19 – трапецевидное тело;
 20 – вентральный лицевой бугорок; III-XII – черепномозговые нервы

Медиальное ядро – nucleus, medialis thalami (motorius) – представляет собой промежуточный двигательный центр для проводящих путей из коры в ядра экстрапирамидной системы: в красное ядро, в ядра черепных нервов и в спинной мозг, т.е. является двигательным центром.

Сетчатое образование – formatio reticularis – располагается между ядрами и связано с ними.

Третий мозговой желудочек – ventriculus tertius – находится между зрительными буграми, имеет кольцевидную форму. В стенках желудочка находится центральное серое мозговое вещество; в нём располагаются подкорковые вегетативные центры. Третий желудочек мозга сообщается с мозговым водопроводом среднего мозга, а позади *назальной спайки* мозга – comissura nasalis – с боковыми желудочками мозга через *межжелудочковое отверстие* – for. interventriculare.

Промежуточная масса зрительных бугров – massa intermedia thalami – заполняет полость третьего мозгового же-

лудочка, вследствие чего он приобретает кольцевидную форму, соединяет зрительные бугры между собой.

Эпиталамус – epithalamus – состоит из нескольких структур, в том числе эпифиза, парного узла уздечки и сосудистой покрывки третьего мозгового желудочка (рис. 61).

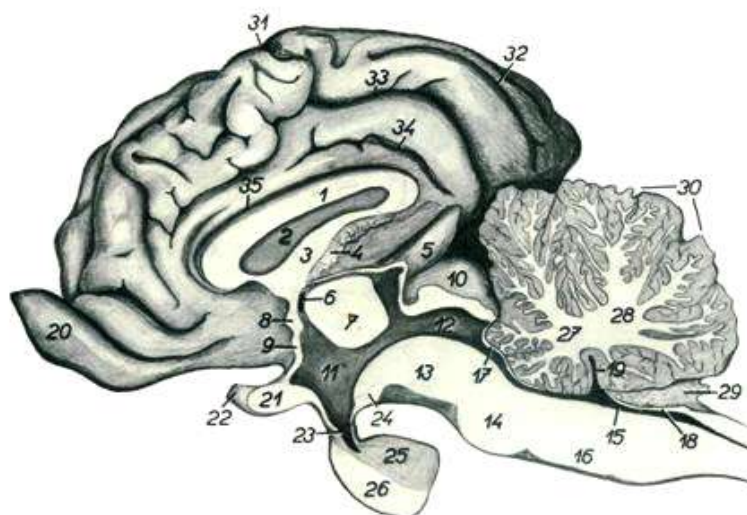


Рисунок 61 – Сагиттальный разрез головного мозга крупного рогатого скота (Попеско П., 1978): 1 – мозолистое тело; 2 – прозрачная перегородка; 3 – свод; 4 – сосудистое сплетение третьего мозгового желудочка; 5 – эпифиз; 6 – межжелудочковое отверстие; 7 – промежуточная масса зрительных бугров; 8 – назальная комиссура (спайка); 9 – концевая пластинка; 10 – четверохолмие; 11 – третий мозговой желудочек; 12 – мозговой водопровод; 13 – ножка большого мозга; 14 – мост; 15 – четвертый мозговой желудочек; 16 – продолговатый мозг; 17 – назальный мозговой парус; 18 – каудальный мозговой парус; 19 – верхушка шатра; 20 – обонятельная луковица; 21 – зрительный перекрест; 22 – зрительный нерв; 23 – воронка; 24 – сосцевидное тело; 25 – нейрогипофиз; 26 – аденогипофиз; 27 – назальный ствол дерева жизни; 28 – каудальный ствол дерева жизни; 29 – сосудистое сплетение четвертого мозгового желудочка; 30 – мозжечок; 31 – венечная борозда; 32 – продольная борозда; 33 – поясная борозда; 34 – внутренняя поясная борозда; 35 – борозда мозолистого тела

Эпифиз – epiphysis – железа внутренней секреции, имеет грушевидную форму, лежит в ямке между зрительными буграми и четверохолмием, укреплен на парном **узле уздечки** – ganglion habenulae. Узел переходит в уздечку – habenula. Ганг-

лий уздечки служит промежуточным центром для рефлекторных путей между мозгом, ядрами V пары черепномозговых нервов и межножковым ядром.

Сосудистая покрышка третьего желудочка – *tela chorioidea ventriculi tertii* – образована складкой эпителиальной пластинки мягкой оболочки мозга и сосудистым сплетением (рис. 61). Сосудистая покрышка отделяет зрительные бугры от аммоновых рогов и от свода; она проникает через межжелудочковое отверстие в боковые желудочки мозга в виде *сосудистых сплетений* боковых желудочки мозга – *plexus chorioideus ventriculi lateralis*. Сосудистая покрышка формирует впереди эпифиза и непосредственно позади валика мозолистого тела *выступ* – *recessus suprapinealis*.

Гипоталамус – *hypothalamus* – расположен на базальной поверхности промежуточного мозга между зрительным перекрёстом и ножками мозга. Является наиболее древней частью мозга, образует стенку третьего мозгового желудочка вентрально от зрительных бугров, является высшим подкорковым вегетативным центром, соединяется со зрительными буграми, с обонятельным мозгом и со средним мозгом. Гипоталамус содержит центры регуляции: дыхания, крово-, лимфообращения, температуры, обмена веществ, половых функций. Состоит из гипофиза, серого бугра, воронки и сосцевидного тела.

Гипофиз – *hypophysis* – представляет собой плоскоокруглое тело сложного строения с небольшой центральной полостью. Гипофиз состоит из трёх долей: передней, промежуточной и задней. Передняя и промежуточная доли образованы из эпителиальной ткани, называются *аденогипофиз*, который синтезирует и накапливает многочисленные гормоны. Задняя доля состоит из нервной ткани, называется *нейрогипофиз*. В него стекают биологически активные вещества, которые образуются в ядрах гипоталамуса. Гипофиз является важнейшей железой внутренней секреции, выделяющей разнообразные гормоны и регулирующей все остальные железы внутренней секреции, симпатическую и парасимпатическую нервную систему.

Серый бугор гипоталамуса – *tuber cinereum* – лежит непосредственно позади перекрёста зрительных нервов, между ножками большого мозга. В центре серого бугра имеется *бухта воронки* – *recessus infundibuli* (выпячивание вентральной стенки желудочка).

Воронка – *infundibulum* – тонкостенная; расположена внутри серого бугра, к ней прикрепляется гипофиз. Соединяется с полостью третьего мозгового желудочка.

Сосцевидное тело – *corpus mamillare* – лежит непосредственно позади серого бугра и служит промежуточным рефлекторным обонятельным центром, который через свод соединяется с обонятельным мозгом. Кроме того, сосцевидное тело связано со зрительными буграми и с сетчатым образованием среднего мозга. У собаки сосцевидное тело парное.

Занятие 13. Конечный мозг

Конечный мозг – *telencephalon* – образован двумя полушариями – *hemispherium dextrum et sinistrum*, разделёнными глубокой *продольной щелью* – *fissura longitudinalis cerebri* – и соединёнными *мозолистым телом* – *corpus callosum*. Его масса у крупного рогатого скота составляет 250-300 г, у овцы и свиньи – 60-80 г, что составляет 62-66% от массы головного мозга. В каждой полушарии различают плащ, расположенный сверху, обонятельный мозг, находящийся снизу, полосатое тело и боковой желудочек – в глубине. Боковые желудочки разделены прозрачной перегородкой. С третьим мозговым желудочком сообщаются межжелудочковым отверстием.

Обонятельный мозг – *rhinencephalon* – лежит на вентральной (базальной) поверхности концевой части мозга и включает парные обонятельные луковицы, обонятельные тракты, обонятельные треугольники, грушевидные доли, гиппокамп и свод.

Обонятельная луковица – *bulbus olfactorius* – парная, лежит роstralно в ямке решётчатой кости, несколько выступая за пределы плаща (рис. 62). Дорсомедиальный отдел лу-

ковицы построен из серого мозгового вещества, а латероventральный – из белого мозгового вещества. В луковице находится *желудочек обонятельной луковицы* – *ventriculus bulbi olfactorii*; он является продолжением бокового желудочка мозга. В обонятельную луковицу входит обонятельный нерв – *n. olfactorius* (I пара). Он содержит многочисленные пучки *нервных волокон* – *fila olfactoria*, направляющиеся от обонятельных клеток слизистой оболочки носа к нервным клеткам луковицы. Таким образом, обонятельные луковицы являются первичными обонятельными центрами.

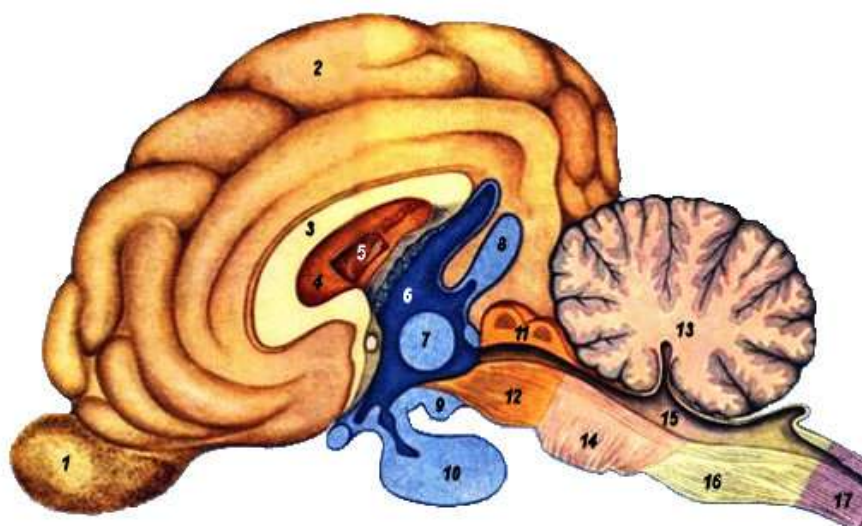


Рисунок 62 – Схема строения головного мозга на сагиттальном разрезе: 1 – обонятельная луковица; 2 – полушария большого мозга; 3 – мозолистое тело; 4 – межжелудочковая перегородка; 5 – боковой желудочек мозга; 6 – третий мозговой желудочек; 7 – промежуточная масса зрительных бугров; 8 – эпифиз; 9 – сосцевидное тело; 10 – гипофиз; 11 – платина четверохолмия; 12 – ножки большого мозга; 13 – мозжечок; 14 – мозговой мост; 15 – четвёртый мозговой желудочек; 16 – продолговатый мозг; 17 – спинной мозг

Обонятельный тракт – *tractus olfactorius* – отходит от каждой обонятельной луковицы и является обонятельным афферентным проводящим путём. Он образует белое мозговое вещество самой луковицы и *общий, медиальный и латеральный обонятельные тракты* – *tractus olfactorius communis*,

medialis et lateralis. Латеральный обонятельный тракт переходит на грушевидную долю, покрывая на всем своем пути *латеральную обонятельную извилину* – gyrus olfactorius lateralis. Медиальный обонятельный тракт достигает медиальной поверхности плаща, формируя *околообонятельное поле* – area par olfactoria, а по пути покрывает *медиальную обонятельную извилину* – gyrus olfactorius medialis. Обонятельные тракты ограничивают обонятельный треугольник.

Обонятельный треугольник – trigonum olfactorium – состоит из серого мозгового вещества, проводит импульсы от обонятельной луковицы к клеткам вторичных обонятельных центров, расположенных в обонятельных извилинах, обонятельных треугольниках, околообонятельных полях, в грушевидных долях, а также в гипоталамус и в средний мозг.

Грушевидная доля – lobus piriformis – расположена медиально от латерального обонятельного тракта и каудально от обонятельного треугольника; медиально граничит с ножками большого мозга. Каудомедиальной границей грушевидной доли является *щель гиппокампа* – fissura hippocampi, которую можно видеть на медиальной поверхности полушарий только после удаления промежуточного мозга.

В грушевидной доле заключена полость, представляющая собой задний отдел бокового желудочка мозга. Грушевидная доля каудально переходит без четкой границы в *извилину гиппокампа* – gyrus hippocampi, расположенную на медиальной поверхности полушария, кзади и латерально от щели гиппокампа. Извилины гиппокампа дорсально продолжается в *поясную извилину* – gyrus cinguli. Последняя, как часть плаща, проходит дорсально от мозолистого тела и, огибая его спереди, соединяется с околообонятельным полем и представляет собой часть коры плаща (neopallium).

Грушевидные доли и обонятельные треугольники – это вторичные обонятельные центры. На дне боковых желудочков, расположены остальные части обонятельного мозга: хвостатые ядра, гиппокамп и свод. Поясная извилина, гиппокамп,

свод и миндалевидное ядро составляют *лимбическую систему мозга* – *pars limbica rhienencephali*.

Гиппокамп, или **аммонов рог**, – *hippocampus* – своим дорсальным отделом образует дно бокового желудочка мозга, позади хвостатого ядра, от которого отделяется сосудистым сплетением бокового желудочка. Гиппокамп представляет собой складку коры мозга в области щели гиппокампа и грушевидной доли. Он серповидно изгибается латерокаудально и вентрально и теряется в стенке грушевидной доли. Аммоновы рога лежат на зрительных буграх, будучи отделены от них сосудистым сплетением третьего мозгового желудочка. Являясь высшими ассоциационными подкорковыми обонятельными и вкусовыми центрами, аммоновы рога связаны с различными участками коры больших полушарий и подкорковыми ядрами. Проводящие пути их образуют свод и его производные.

Свод – *fornix* – содержит в своем составе проводящие пути, соединяющие гиппокамп с сосцевидным телом промежуточного мозга. Отдельные участки этого пучка волокон образуют желобоватый листок, кайму аммонова рога, ножки, столбы, тело и роstralную спайку (комиссуру) мозга (рис. 63).

Желобоватый листок – *alveus hippocampi* – покрывает гиппокамп с его поверхности, обращенной в боковой желудочек мозга. Он образован нервными волокнами, происходящими из серого мозгового вещества грушевидной доли и гиппокампа. По дорсолатеральному краю эти волокна создают *кайму гиппокампа* – *fimbria hippocampi*, продолжающуюся назально в *ножку свода* – *crus fornicis*. Последняя, соединяясь с ножкой другой стороны, становится коротким *телом свода* – *corpus fornicis*. Тело свода служит дорсальной стенкой третьего мозгового желудочка; назально оно разделяется на два *столба свода* – *columnae fornicis*. Последние медиально от хвостатых ядер направляются к сосцевидному телу и серому бугру гипоталамуса (часть промежуточного мозга). **Комиссура свода** – *commissura fornicis* – образована поперечными волокнами между ножками свода; она соединяет дорсальные концы аммоновых рогов друг с другом.

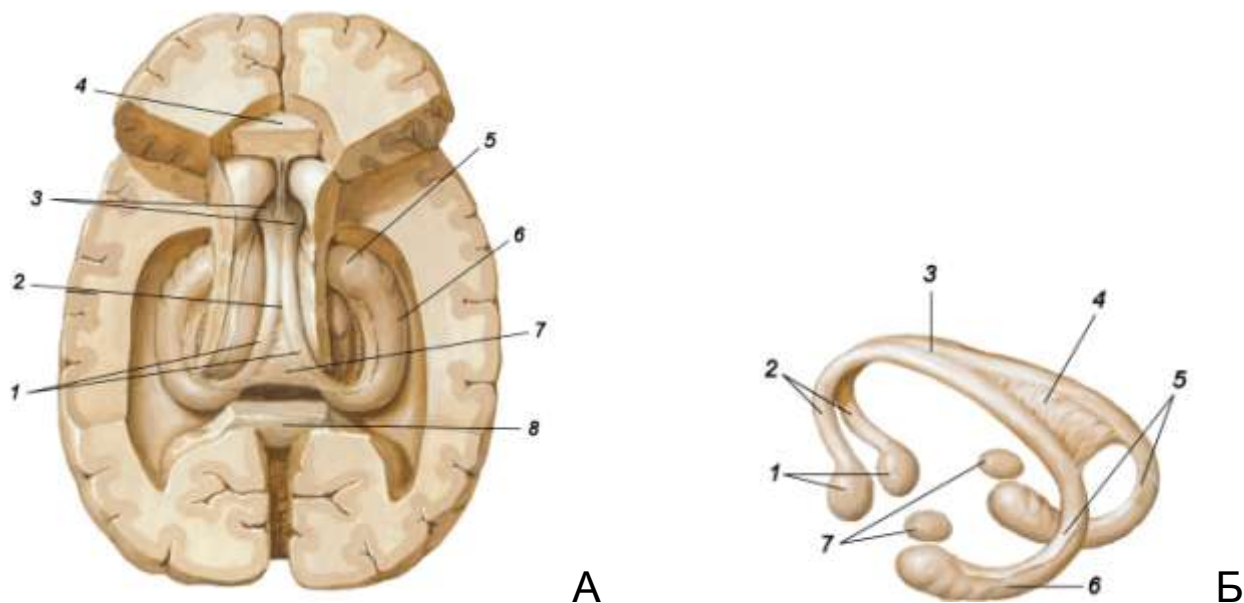


Рисунок 63 – Схема строения гиппокампа и свода:

А – гиппокамп: 1 – ножки свода; 2 – тело свода; 3 – ствол свода; 4 – колено мозолистого тела (срезано); 5 – ножка гиппокампа; 6 – гиппокамп; 7 – комиссура свода; 8 – валик мозолистого тела (срезан); Б – свод: 1 – сосцевидное тело; 2 – ствол свода; 3 – тело свода; 4 – комиссура (спайка) свода; 5 – ножки свода; 6 – гиппокамп; 7 – миндалевидное ядро

Между роstralным концом мозолистого тела (клювом) и столбами свода находится *передняя спайка мозга* – *commissura rostralis*. Она соединяет друг с другом обонятельный мозг обеих полушарий.

Полосатое тело – *corpus striatum* – расположено в глубине полушарий впереди зрительных бугров и представляет собой базальный комплекс ядер, являющихся подкорковыми двигательными центрами. К полосатому телу относятся четыре ядра (хвостатое, чечевицеобразное, миндалевидное и ограда), внутренняя и наружная капсулы, формирующие проекционные проводящие пути, связывающие полосатые тела с корой полушарий, со зрительными буграми, гипоталамусом, средним мозгом и др. (рис. 64).

Хвостатое ядро – *nucleus caudatus* – на нём различают *головку* – *caput* – и *хвост* – *cauda*. Головка хвостатого ядра

своей дорсальной поверхностью образует дно бокового желудочка, назолатерально от гиппокампа.

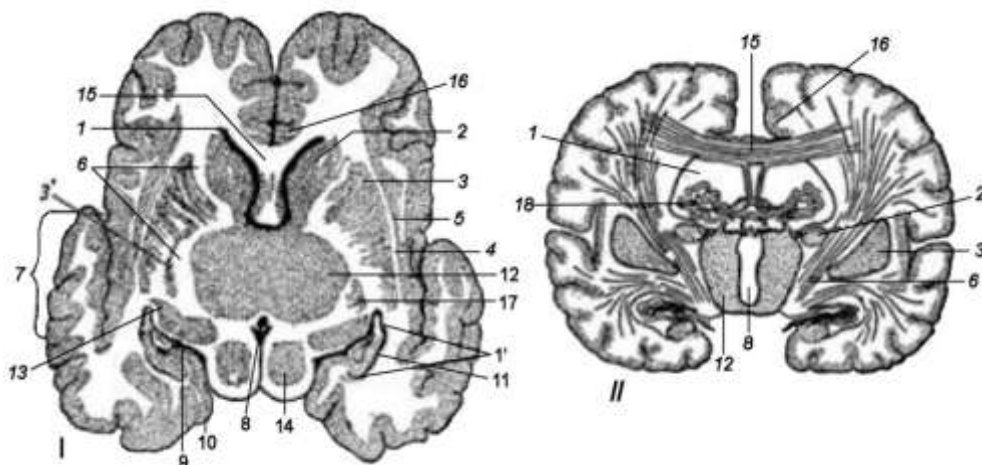


Рисунок 64 – Полосатое тело на разрезе: I – горизонтальный срез мозга; II – поперечный срез мозга (по Акаевскому А.И.): 1 – полость бокового мозгового желудочка; 1' – вентральный рог бокового желудочка; 2 – хвостатое ядро; 3 – чечевицеобразное ядро; 3' – бледное ядро; 4 – наружная капсула; 5 – ограда; 6 – внутренняя капсула; 7 – островок; 8 – третий мозговой желудочек; 9 – щель гиппокампа; 10 – грушевидная доля; 11 – гиппокамп; 12 – зрительные бугры; 13 – ганглий латерального коленчатого тела; 14 – четверохолмие; 15 – мозолистое тело и лучистость мозолистого тела; 16 – поясная извилина; 17 – миндалевидное ядро; 18 – сосудистое сплетение боковых желудочков

Чечевицеобразное ядро – nucleus lentiformis – располагается латерально от головки хвостатого ядра и зрительного бугра и отделяется от них *внутренней капсулой* – capsula interna. Латеральная часть чечевицеобразного ядра называется *скорлупой* – putamen. Медиальная часть чечевицеобразного ядра более древнего происхождения, называется *бледным ядром* – globus pallidus. Оно связано с обонятельным мозгом, лежит латерально от зрительного бугра и впереди от *ядра латерального коленчатого тела* – ganglion geniculatum laterale.

Латерально от чечевицеобразного ядра находится *наружная капсула* – capsula externa, а латерально от капсулы – другое ядро в виде узкой полоски – **ограда** – claustrum. На границе между оградой, скорлупой и аммоновым рогом располага-

ется **миндалевидное ядро** – *nucleus amygdaloideum*, которое является подкорковым обонятельным центром.

Полосатые тела соединяются проводящими путями: с корой большого мозга; со зрительными буграми и гипоталамусом; с ядрами сетчатого образования среднего мозга; с ядрами мозгового моста и продолговатого мозга (каудальные оливы); с ядрами черепномозговых нервов.

У млекопитающих ядра полосатых тел являются важнейшими подкорковыми двигательными центрами: 1) координированных произвольных движений (ходьба, бег, лазание); 2) регуляции мышечного тонуса в состоянии покоя и движения; 3) безусловных рефлексов (в виде жестов, позы и мимики у человека), 4) высшими подкорковыми вегетативными центрами.

Плащ – *palium* – достигает наибольшего развития у высших млекопитающих. В нём находятся высшие центры всей жизнедеятельности животного.

Серое вещество в плаще расположено сверху и образует *кору больших полушарий* – *cortex cerebri*. На ней различают *извилины мозга* – *gyms*, разделенные *бороздами* – *sulci* – и *щелями* – *fissurae*. На латеральной поверхности плаща видны три дугообразные извилины. Они окружают *латеральную (силвиеву) борозду* – *sulcus lateralis*. Дугообразные извилины четко выражены у собаки, у других домашних животных каждая дуговая извилина подразделяется бороздами на части. На медиальной поверхности плаща в основном заметны две дугообразные извилины вокруг мозолистого тела, причем ближайшая к нему *поясная извилина* – *gyrus cinguli* – функционально связана с обонятельным мозгом.

Функции различных участков коры неравнозначны, строение отличается мозаичностью, что дало возможность выделить в полушариях несколько долей (лобную, теменную, височную, затылочную) и несколько десятков полей. Поля отличаются друг от друга своей цитоархитектоникой – расположением, количеством и формой клеток и миелоархитектоникой – расположением, количеством и формой волокон. Эти области представляют собой мозговые отделы анализаторов: передние

доли коры являются суставно-мышечным анализатором, затылочные доли – зрительным анализатором, височные доли – слуховым анализатором и промежуточная между ними доля – кожным анализатором.

Белое мозговое вещество плаща располагается под корой плаща. Оно состоит из проводящих путей ассоциативных, комиссуральных и проекционных.

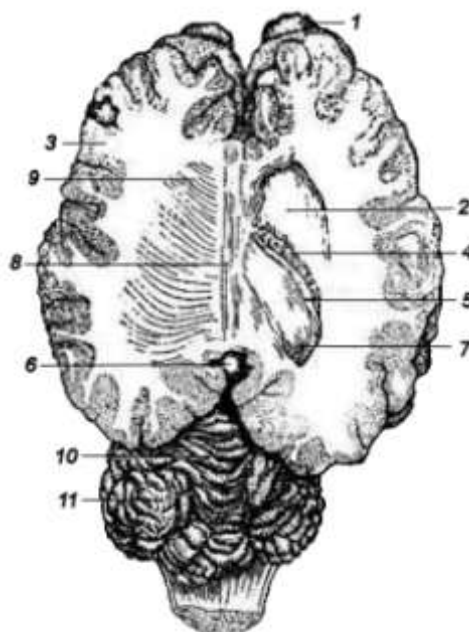
– *Ассоциативные волокна* соединяют отдельные участки коры в пределах каждого полушария. Они разделяются на короткие волокна (между извилинами) и длинные (между долями полушарий).

– *Комиссуральные волокна* соединяют участки, принадлежащие разным полушариям. Они формируют *мозолистое тело* – corpus callosum – самую крупную комиссуру головного мозга. Оно помещается между полушариями в глубине продольной щели. Различают *ствол мозолистого тела* – truncus corporis callosi – и два конца – передний и задний. Передний конец называется *коленом мозолистого тела* – genu corporis callosi; он загибается вентрально. Задний конец, или *валик мозолистого тела*, splenium corporis callosi – срастается со сводом обонятельного мозга. Комиссуральные волокна, выходящие из ствола мозолистого тела, образуют *лучистость спайки* – radiatio corporis callosi; она формирует дорсальную стенку бокового желудочка мозга и расходится в передний, боковой и задний отделы коры плаща (рис. 65).

– *Проекционные волокна* – соединяют кору плаща как с отдельными частями ствола головного мозга, так и со спинным мозгом. Они образуют в полосатом теле внутреннюю капсулу.

Функционально проекционные пути разделяются на эфферентные и афферентные. Эфферентные проводящие пути (центробежные, двигательные) выносят импульсы из коры полушарий большого мозга в разные отделы ствола мозга: большого, ромбовидного и спинного. Афферентные проводящие пути (центростремительные, чувствительные) приносят импульсы в кору полушарий из спинного и ромбовидного мозга. Они образуют заднюю часть внутренней капсулы.

Рисунок 65 – Горизонтальный срез полушарий большого мозга лошади, правый боковой желудочек вскрыт (по Акаевскому А.И.): 1 – обонятельные луковицы; 2 – хвостатое ядро; 3 – белое мозговое вещество; 4 – сосудистое сплетение бокового желудочка; 5 – бахрома; 6 – эпифиз; 7 – желобоватый листок гиппокампа; 8 – мозолистое тело; 9 – лучистость спайки; 10 – червячок; 11 – полушария мозжечка



В противоположность коре больших полушарий всё серое мозговое вещество остальных отделов центральной нервной системы объединяется понятием «подкорка». Импульсы со всех частей тела сначала поступают в разные отделы подкорки, включая зрительный бугор, а из последнего поступают в кору полушарий.

Оболочки и сосуды головного мозга

Оболочки мозга – meninges. Головной мозг, так же как спинной, одевают твёрдая, паутинная и мягкая оболочки.

Твёрдая оболочка – наружная, толстая, образована плотной соединительной тканью, бедна сосудами. С костями черепа и позвонками срастается связками и складками. Она опускается в продольную щель между полушариями большого мозга в виде серповидной связки (серб большого мозга) и отделяет большой мозг от ромбовидного перепончатым наметом мозжечка. Чаще всего твёрдая оболочка срастается с надкостницей костей черепа, и эпидурального пространства нет. Здесь проходят вены, образующие две системы венозных синусов: дорсальную и вентральную. Изнутри твёрдая оболочка выстлана эндотелием. Между нею и паутинной оболочкой есть субдуральное пространство, заполненное церебральной жидкостью.

Паутинная оболочка – образована рыхлой соединительной тканью, нежная, бессосудистая, в борозды не заходит. С обеих сторон покрыта эндотелием и отделена субдуральным и субарахноидальным (подпаутинным) пространствами от других оболочек. Присоединяется к оболочкам с помощью связок, а также сосудов и нервов, проходящих через неё.

Мягкая оболочка – тонкая, но плотная, с большим количеством сосудов, за что её называют сосудистой. Заходит во все борозды и щели головного и спинного мозга, а также в мозговые желудочки, где формирует сосудистые покрывки.

Межоболочечные пространства, мозговые желудочки и центральный спинномозговой канал заполнены спинномозговой жидкостью, которая является внутренней средой мозга и предохраняет его от вредных воздействий, регулирует внутричерепное давление, выполняет защитную функцию. Жидкость образуется в основном в сосудистых покрывках (сплетениях) мозговых желудочков и оттекает в венозное русло. В норме её количество постоянно.

Артериальная система головного мозга

Головной мозг получает питание от внутренней сонной и затылочной артерий (рис. 66).

Внутренняя сонная артерия – *a. carotis interna* – проникает в черепную полость через сонное (у собак) или рваное (у остальных животных) отверстие и делится на назальную и каудальную соединительные ветви. С одноименными ветвями другой стороны они формируют вокруг гипофиза *артериальное кольцо* – *circulus arteriosus cerebri*. Назально из кольца выходит *назальная артерия* – *a. cerebri nasalis*, она направляется к мозолистому телу и питает передние отделы полушарий большого мозга. От назальной соединительной ветви ответвляются четыре сосуда:

а) назальная артерия мозговой оболочки – *a. meningea nasalis*;

б) средняя мозговая артерия – *a. cerebri media* – идёт на боковую поверхность мозга;

в) назальная артерия сосудистого сплетения – *a. chorioidea nasalis* – по зрительному тракту следует в сосудистое сплетение бокового желудочка;

г) внутренняя глазничная артерия – *a. ophthalmica interna* – по зрительному нерву выходит в глазницу.

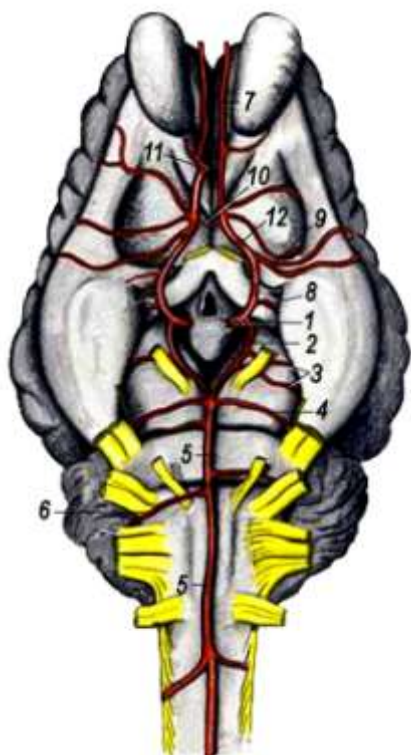


Рисунок 66 – Базальная поверхность головного мозга свиньи (Попеско П., 1978): 1 – внутренняя сонная а.; 2 – каудальная соединительная ветвь; 3 – каудальная мозговая а.; 4 – назальная а. мозжечка; 5 – основная а. мозга; 6 – каудальная а. мозжечка; 7 – внутренняя обонятельная а.; 8 – назальная а. сосудистого сплетения; 9 – средняя мозговая а.; 10 – назальная соединительная а.; 11 – а. мозолистого тела; 12 – назальная а. мозга

От каудальной соединительной ветви отходят сосуды:

а) каудальная мозговая артерия – *a. cerebri caudalis* – для задних отделов полушарий и четверохолмия;

б) каудальная артерия сосудистого сплетения – *a. chorioidea caudalis* – идёт в сосудистое сплетение боковых желудочков мозга.

У свиньи внутренняя сонная артерия образует в черепной полости *чудесную мозговую сеть* – *rete mirabile cerebri*. У рогатого скота внутренняя сонная артерия отсутствует, её заменяют ветви от внутренней челюстной артерии, которые в черепной полости вместе с ветвями позвоночной и мышечной артерий формируют чудесную мозговую сеть, из которой происходит *мозговая сонная артерия* – *a. carotis cerebri*. По-

звоночная артерия вступает в позвоночный канал двумя ветвями – впереди и позади атланта.

Затылочная артерия – а. occipitalis – отдаёт *спинномозговую артерию* – а. cerebrospinalis: через межпозвоночное отверстие атланта она проникает в позвоночный канал и делится на краниальную и каудальную ветви, соединяющиеся с одноименными ветвями другой стороны. От краниальных ветвей в головной мозг отделяется *основная артерия мозга* – а. basilaris cerebri; она впадает в артериальное кольцо, а на своем пути отдаёт: позади моста – каудальную артерию мозжечка, впереди моста – краниальную артерию мозжечка – а. cerebelli caudalis et cranialis, а слуховому нерву – *внутреннюю слуховую артерию* – а. auditiva interna. Каудальная ветвь спинномозговой артерии анастомозирует со *спинномозговой вентральной артерией* – а. spinalis ventralis. Сосуды мозга иннервируются симпатической нервной системой.

Венозная система головного мозга

Различают две системы венозных синусов: дорсальную и вентральную. Дорсальная система состоит из непарных – сагиттального и прямого синуса и парных – поперечных, затылочных и дорсальных каменистых; в них впадают вены мозга.

Сагиттальный синус – sinus sagittalis – непарный, находится в серповидной складке головного мозга; назально начинается из вен мозговых оболочек, у лошади также из решётчатых и мозговых вен. В него впадают следующие сосуды:

- дорсальные вены мозга – vv. cerebri dorsales;
- вены из твёрдой мозговой оболочки;
- костные вены – vv. diploicae;
- прямой синус – sinus rectus.

Прямой синус – непарный, короткий, образуется каудально от валика мозолистого тела слиянием вены мозолистого тела с большой веной мозга. *Вена мозолистого тела* – v. corporis callosi – выносит кровь из передней половины мозга. *Большая вена мозга* – v. cerebri magna – принимает в себя

глубокие вены мозга – vv. cerebri profundī, выносящие кровь из мозга и сосудистых сплетений, лежащих в боковых и третьем желудочках мозга.

Поперечные синусы – sinus transversus – парные, образуются от впадения короткого прямого синуса в сагиттальный синус. Правый и левый поперечные синусы направляются в височный канал и переходят в *дорсальную мозговую вену* – v. cerebri dorsalis, она впадает в височную поверхностную вену.

Каменистые синусы – sinus petrosus – парные, выносят кровь из базальных частей мозга, вливаются в поперечный синус перед его погружением в височный канал.

Затылочные синусы – sinus occipitalis – парные, лежат по обе стороны червячка мозжечка. Они впадают в *соединительный синус* – sinus communicans, который находится между поперечными синусами в основании мозжечкового намета.

Отток крови из дорсальной системы синусов, помимо мозговых дорсальных вен, происходит также через *эмиссарии* – emissarium – в височные глубокие вены. Эмиссарии – это непостоянные отводящие каналы, прободающие стенку черепной полости. У собаки, свиньи и рогатого скота поперечный синус делится на две ветви: одна ветвь у собаки и крупного рогатого скота направляется через височный канал в дорсальную мозговую вену и лишь у свиньи – в вентральную мозговую вену через рваное отверстие; другая ветвь проникает в мышцелковое отверстие, образуя *мышцелковый синус* – sinus condyloideus, который переходит в одноименную вену и соединяется с базилярными синусами. У лошади поперечный синус имеет только одну ветвь, идущую в височный канал.

Вентральная система синусов включает синусы циркулярный и базилярный.

Циркулярный синус – sinus circularis – окружает гипофиз. Он образован правым и левым кавернозными синусами, соединяющимися *межкавернозными синусами* – sinus cavernosus et intercavernosus. Каждый кавернозный синус назально переходит в глазничную вену мозга, а каудально – в базилярный

синус. *Глазничная вена мозга* – v. cerebialis orbitalis – впадает через глазничную щель в глубокую лицевую вену.

Базиллярный синус – sinus basilaris – вливается в вентральный позвоночный синус. В области рваного отверстия он отдаёт *вентральную мозговую вену* – v. cerebialis ventralis, которая впадает в затылочную вену. Близ затылочного сустава базиллярные синусы, анастомозируя между собой, образуют *вентральный затылочный синус* – sinus occipitalis ventralis. В базиллярную систему открываются вентральные вены мозга.

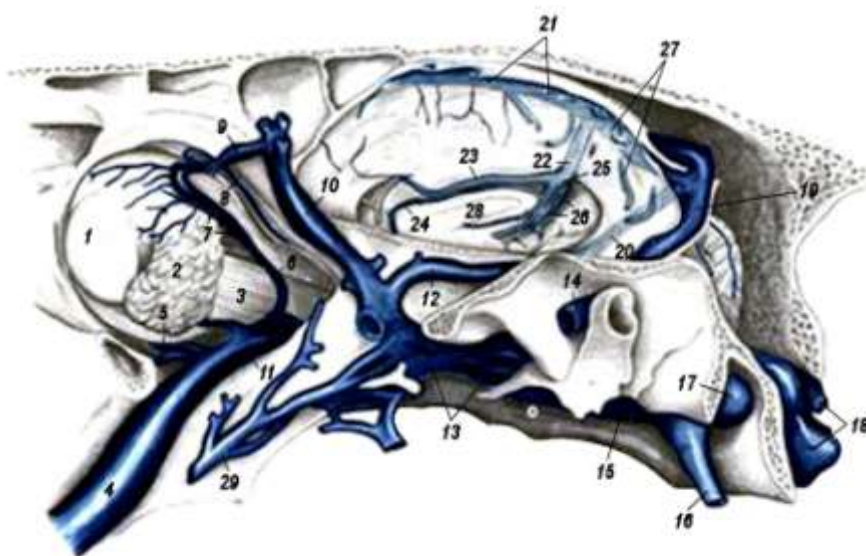


Рисунок 67 – Венозные синусы твёрдой мозговой оболочки и вены глазницы лошади (Dennstedt-Попеско, 1978): 1 – глазное яблоко; 2 – слёзная железа; 3 – латеральный прямой мускул глаза; 4 – глубокая лицевая вена (в.); 5 – вентральная глазничная в.; 6 – дорсальная глазничная в.; 7 – слёзные вв.; 8 – решётчатая в.; 9 – лобная в.; 10 – оральная глубокая височная в.; 11 – глазничная мозговая в.; 12 – орбитальная глубокая височная в.; 13 – подвисочное венозное сплетение; 14 – дорсальная мозговая в.; 15 – вентральный каменистый синус; 16 – вентральная мозговая в.; 17 – вентральный каменистый синус; 18 – вентральный затылочный синус; 19 – левый поперечный синус; 20 – дорсальный каменистый синус; 21 – сагиттальный синус; 22 – прямой синус; 23 – большая в. мозолистого тела; 24 – малая в. мозолистого тела; 25 – большая в. мозга; 26 – внутренние мозговые вв.; 27 – дорсальные мозговые вв.; 28 – мозолистое тело; 29 – ветви из крылового мускула

Занятие 14. Черепномозговые нервы

Черепномозговые нервы в количестве 12 пар отходят от базальной поверхности мозга. С III по XII нерв ответвляются от стволовой части мозга. Черепномозговые нервы, как правило, отходят одним корешком. По функции они делятся на три группы: чувствительные, двигательные и смешанные.

Чувствительные нервы начинаются на периферии и передают раздражение в определённые центры головного мозга. В эту группу входит три пары нервов – обонятельный нерв (I пара), зрительный нерв (II пара) и статоакустический, или равновеснослуховой нерв (VIII пара).

Двигательные нервы формируют эфферентные пути, начинаются из головного мозга и выходят на периферию к рабочим органам – мышцам и железам. К двигательным нервам относятся пять парных нервов – глазодвигательный (III пара), блоковый (IV пара), отводящий (VI пара), добавочный (XI пара) и подъязычный (XII пара).

Смешанные нервы содержат и чувствительные, и двигательные волокна, включают тройничный (V пара), лицевой (VII пара), языкоглоточный (IX пара) и блуждающий (X пара) нервы. Многие черепномозговые нервы получают симпатические волокна от краниального шейного симпатического ганглия. Все нервы, кроме X и XI пары, иннервируют голову.

Обонятельный нерв – n. olfactorius (I пара) – чувствительный. Состоит из *обонятельных нитей* – fila olfactoria, образованных аксонами обонятельных клеток, залегающих в слизистой оболочке носовой полости. Через продырявленную пластинку – lamina cribrosa – решётчатой кости обонятельные нити входят в обонятельные луковицы головного мозга.

Зрительный нерв – n. opticus (II пара) – чувствительный. Образован аксонами нейронов сетчатки глаза. В черепномозговую полость входит через зрительное отверстие. На базальной поверхности промежуточного мозга нервы перекрещиваются, образуя *зрительный перекрест* – chiasma opticum, и входят в зрительные холмы пластины четверохолмия.

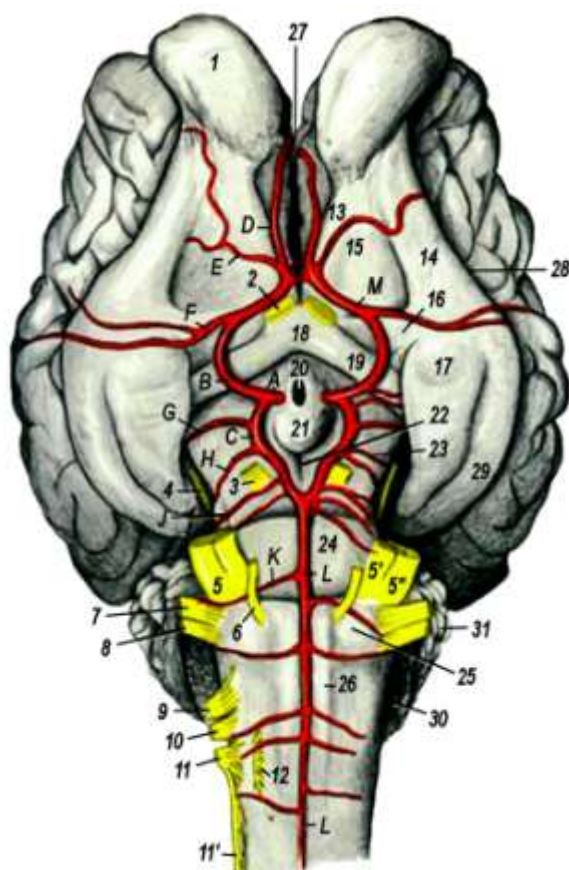


Рисунок 68 – Базальная поверхность головного мозга крупного рогатого скота с черепномозговыми нервами и артериями (Попеско П., 1978): 1 – обонятельная луковица; 2 – зрительный нерв (н.); 3 – глазодвигательный н.; 4 – блоковый н.; 5, 5', 5'' – тройничный н.; 6 – отводящий н.; 7 – лицевой н.; 8 – равновеснослуховой н.; 9 – языкоглоточный н.; 10 – вагус; 11, 11' – добавочный н.; 12 – подъязычный н.; 13 – медиальный обонятельный тракт; 14 – латеральный обонятельный тракт; 15 – обонятельный треугольник; 16 – назальная продырявленная пластинка; 17 – грушевидная доля; 18 – зрительный перекрёст; 19 – зрительный тракт; 20 – воронка; 21 – серый бугор; 22 – межножковая ямка; 23 – ножка большого мозга; 24 – мост; 25 – трапецевидное тело; 26 – пирамида продолговатого мозга; 27 – продольная щель мозга; 28 – латеральная обонятельная борозда; 29 – сагиттальная борозда грушевидной доли; 30 – сосудистое сплетение четвёртого мозгового желудочка; 31 – мозжечок; А – внутренняя сонная артерия (а.); В – её назальная соединительная ветвь; С – её каудальная соединительная ветвь; D – её краевая ветвь; Е – назальная а. мозговых оболочек; F – средняя мозговая а.; G – назальная а. сосудистого сплетения; H – каудальная мозговая а.; J – назальная а. мозжечка; K – каудальная а. мозжечка; L – вентральная спинномозговая а.; M – назальная мозговая а.

Глазодвигательный нерв – n. oculomotorius (III пара) – двигательный. Отходит от базальной поверхности ножек большого мозга (средний мозг). Направляется в глазницу через круглоглазничное отверстие (у лошади – через глазничную щель). Входит в прямые и косую мышцы глаза и мышцы века. Обеспечивает движение верхнего века и глазного яблока вверх, вниз, внутрь, а также вращение.

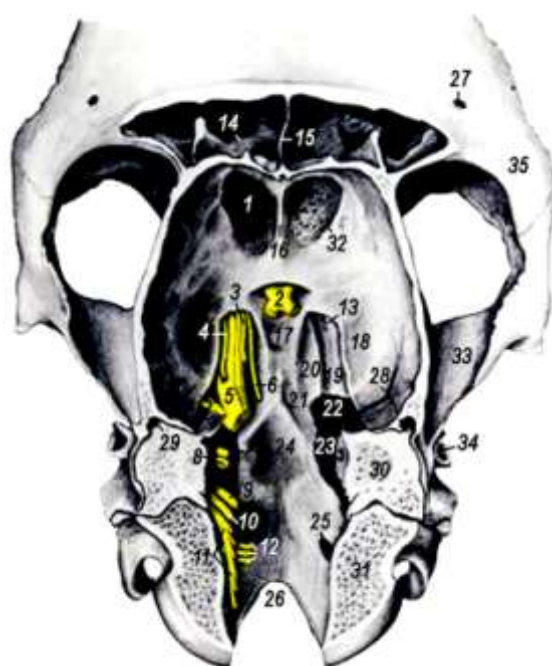

Рисунок 69 – Дно черепной полости лошади (Попеско П., 1978):
 1 – обонятельная ямка; 2 – перекрест зрительных нервов;
 3 – глазодвигательный нерв (н.); 4 – блоковый н.; 5 – тройничный н.;
 6 – отводящий н.; 7 – лицевой н.; 8 – равновеснослуховой н.;
 9 – язычноглоточный н.; 10 – блуждающий н.; 11 – добавочный н.;
 12 – подъязычный н.; 13 – глазничная щель и круглое отверстие;
 14 – лобная пазуха; 15 – перегородка лобных пазух; 16 – петуший гребень;
 17 – ямка гипофиза; 18 – грушевидная ямка; 19 – желоб верхнечелюстного н.;
 20 – желоб глазничного н.; 21 – сонная вырезка; 22 – рваное отверстие;
 23 – внутренний слуховой проход; 24 – ямка моста; 25 – отверстие подъязычного нерва;
 26 – большое затылочное отверстие;
 27 – надглазничное отверстие; 28 – желоб артерии мозговых оболочек;
 29 – височный ход; 30 – каменистая кость; 31 – затылочная кость;
 32 – решётчатое отверстие; 33 – скуловой отросток височной кости;
 34 – наружный слуховой проход; 35 – скуловой отросток лобной кости

Блоковый нерв – n. trochlearis (IV пара) – двигательный. Отходит от базальной поверхности мозга в области переднего мозгового паруса между ножками большого мозга и мозговым мостом. Входит в глазницу через круглоглазничное отверстие (у лошади – через глазничную щель). Иннервирует косую мышцу глаза, обеспечивая её вращение.

Тройничный нерв – n. trigeminus (V пара) – смешанный, самый мощный из черепномозговых нервов. Отходит от боковой поверхности мозгового моста двумя корешками: дорсальным – чувствительным и вентральным – двигательным. Корешки образуют единый ствол, который вскоре делится на 3 нерва: глазничный, верхнечелюстной и нижнечелюстной.

1. Глазничный нерв – n. ophthalmicus – нерв общей чувствительности для области глазницы и частично для слизистой оболочки носовой полости; в нём содержатся секреторные парасимпатические волокна для слёзной железы. Он выходит из черепной полости через глазничную щель и делится на четыре нерва: слёзный, лобный, носоресничный и подблоковый.

Слёзный нерв – n. lacrimalis – идёт в слёзную железу верхнего века и в кожу височной области. У жвачных от слёзного нерва отделяются ветви к лобной пазухе – rami sinus frontalis – и роговые ветви – rami cornuales.

Лобный нерв – n. frontalis – выходит через надглазничное отверстие в кожу лобной и теменной области. У собаки лобный нерв выходит впереди орбитальной связки, у свиньи – позади скулового отростка лобной кости.

Носоресничный нерв – n. nasociliaris – отдаёт ресничные нервы в глазное яблоко, затем как *решётчатый нерв* – n. ethmoidalis – проходит с одноименной артерией через решётчатое отверстие в черепную полость, проходит в носовую полость и разветвляется в дорсальной части слизистой оболочки носовой полости.

Подблоковый нерв – n. infratrochlearis – идёт в железу третьего века и в область медиального угла глаза.

2. Верхнечелюстной нерв – n. maxillaris – является нервом общей чувствительности для области верхней челюсти;

содержит парасимпатический ганглий. Он выходит в глазницу через круглое отверстие и делится на скуловой, подглазничный и крылонёбный нервы.

Скуловой нерв – n. zygomaticus – идёт в нижнее веко. У жвачных два скуловых нерва.

Подглазничный нерв – n. infraorbitalis – идёт с одноименной артерией в подглазничный канал, где отдаёт зубные (альвеолярные) ветви для коренных зубов – rr. alveolares – и перед выходом из канала – ветвь для премоляров и резцов; после выхода из канала делится на ветви, идущие в кожу спинки носа, внутрь носовой полости и в слизистую оболочку передней части носовой полости, в стенки ноздри и в верхнюю губу.

Крылонёбный нерв – n. pterygopalatinus – проходит через круглое отверстие в крылонёбную ямку, участвует в образовании крылонёбного сплетения – plexus pterygopalatinus – с крылонёбным парасимпатическим ганглием – ganglion pterygopalatinum. Крылонёбный нерв делится на три нерва: аборалярный носовой, большой и малый нёбные нервы.

3. Нижнечелюстной нерв – n. mandibularis – является нервом общей чувствительности для областей нижней челюсти и височной, а также двигательным нервом для жевательных мышц. Кроме того, на его ветвях находятся парасимпатические ганглии. Нерв выходит из черепной полости через овальное или рваное отверстие и отдаёт три мышечных нерва в большую жевательную, глубокую височную и крыловую мышцы, поверхностный височный нерв для кожи: щёчный нерв для слизистой оболочки щеки; язычный нерв для слизистой оболочки языка; межчелюстной мышечный нерв и переходит в альвеолярный нерв нижней челюсти.

Жевательный нерв – n. massetericus – проходит в большую жевательную мышцу через вырезку между мышечным и суставным отростками нижней челюсти.

Глубокие височные нервы – nn. temporales profundi – идут в височную мышцу.

Крыловой нерв – n. pterygoideus lateralis et medialis – идёт в крыловые мышцы – латеральную и медиальную, в напряга-

тель барабанной перепонки, в напрягатель и в подниматель нёбной занавески. На крыловом нерве находится парасимпатический ушной ганглий – ganglion oticum.

Щёчный нерв – n. buccalis – идёт вдоль вентрального края щёчной мышцы, отдаёт ветви в слизистую оболочку щеки и нижней губы. У свиньи и жвачных щёчный нерв отделяет парасимпатический околоушной нерв – n. parotideus, который по околоушному протоку вступает в железу.

Поверхностный височный нерв – n. temporalis superficialis – огибает шейный край нижней челюсти вентрально от челюстного сустава и делится на две ветви. Дорсальная идёт вместе с поперечной лицевой артерией в кожу височной и скуловой области, вентральная ветвь соединяется со щёчными нервами VII пары и идёт в кожу губ и щёк.

Язычный нерв – n. lingualis – отделяется от нижнечелюстного нерва близ места его погружения в нижнечелюстной канал. На языке нерв делится на поверхностную и глубокую ветви. Поверхностная ветвь идёт вдоль боковой язычной мышцы и ветвится в слизистой оболочке языка, дна ротовой полости и деснах. На ней расположен парасимпатический нижнечелюстной ганглий – gnI. mandibulare. Глубокая ветвь идёт по латеральной поверхности подбородочно-язычной мышцы до кончика языка; отдаёт ветви в грибовидные сосочки.

Подъязычно-челюстной (межчелюстной) нерв – n. mylohyoideus – идёт непосредственно по нижней челюсти в поперечную мышцу нижней челюсти и в переднее брюшко двубрюшной мышцы.

Альвеолярный нерв нижней челюсти – n. alveolaris inferior – проходит в нижнечелюстном канале и отдаёт зубные ветви для коренных и резцовых зубов. По выходе из подбородочного отверстия ветвится как *подбородочный нерв* – n. mentalis – в слизистой оболочке нижней губы и в коже губы и подбородка.

Отводящий нерв – n. abducens (VI пара) – двигательный. Отходит от продолговатого мозга позади мозгового моста сбоку от пирамид. В глазницу входит через круглоглазничное отверстие (у лошади – через глазничную щель). Иннервирует

мышцы глаза: оттягиватель глазного яблока (*m. retractor oculi*) и латеральную прямую мышцу глаза, обеспечивая движение глаза вбок.

Лицевой нерв – *n. facialis* (VII пара) – смешанный. Отходит от боковой поверхности продолговатого мозга. Из черепной полости выходит через канал лицевого нерва, расположенный в скалистой части каменистой кости. Делится на несколько нервов (ветвей). Чувствительные нервы иннервируют сосочки языка. Секреторные волокна оканчиваются в слюнных железах. Двигательные ветви иннервируют мимическую мускулатуру и двубрюшную жевательную мышцу. В лицевом канале на лицевом нерве лежит *коленчатый ганглий* – *ganglion geniculi*, принадлежащий барабанной струне. До выхода из черепной полости через канал лицевой нерв отделяет три нерва: большой каменистый, стремени и барабанную струну.

Большой каменистый нерв – *n. petrosus major* – направляется в крылонёбную ямку через крыловой канал, вследствие чего получает новое название – нерв крылового канала, который вступает в крылонёбный ганглий. Он образован слёзоотделительными парасимпатическими проводящими путями.

Стремений нерв – *n. stapedius* – идёт в стремени мышцу среднего уха.

Барабанная струна – *chorda tympani* – выходит через каменистобарабанную щель, переименовывается медиально внутреннюю челюстную артерию и соединяется с язычным нервом V пары. Барабанная струна проводит волокна от грибовидных вкусовых сосочков в коленчатый узел и парасимпатические секреторные волокна в нижнечелюстную и подъязычную слюнные железы.

По выходе из лицевого канала лицевой нерв идёт по наружной поверхности большой жевательной мышцы вентрально от челюстного сустава, соединяется с вентральной ветвью поверхностного височного нерва V пары и отдаёт семь нервов.

Каудальный ушной нерв – *n. auricularis caudalis* – идёт в каудальные ушные мышцы, соединяясь с кожными ушными ветвями первого и второго шейных нервов.

Внутренний ушной нерв – n. auricularis internus – по своему происхождению относится к вагусу (X пара): сначала нерв соединяется с лицевым нервом, а затем отходит от него и разветвляется в коже внутренней поверхности ушной раковины.

Ветвь для двубрюшной мышцы – ramus digastricus – направляется в аборальное брюшко мышцы и в ярёмно-челюстную мышцу (у лошади).

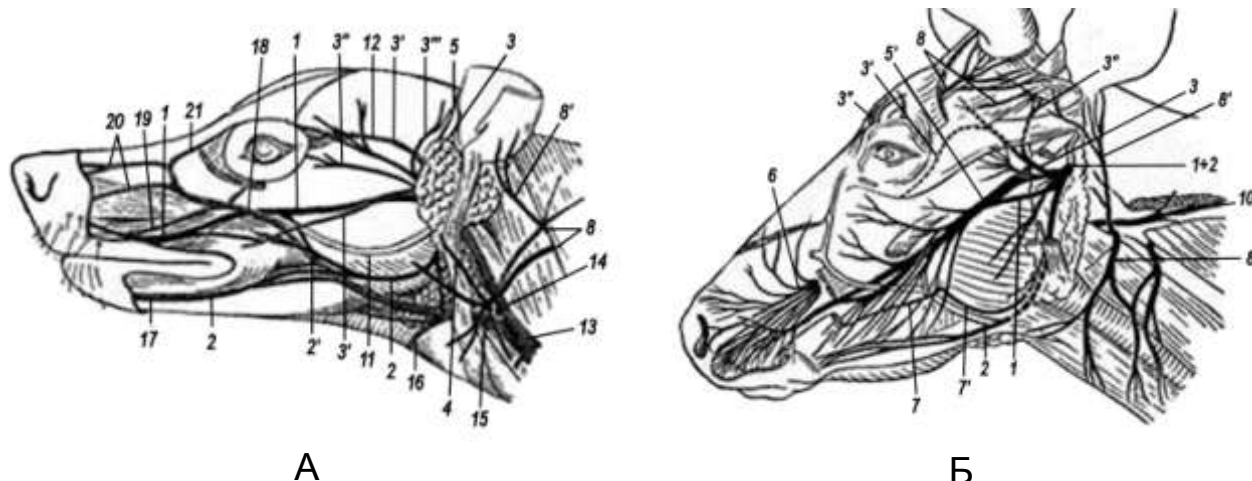
Векоушной нерв – n. auriculopalpebralis – идёт позади челюстного сустава по скуловой дуге на височную мышцу и отдаёт ростральные ушные ветви в ушные мышцы. Его дорсальная надглазничная ветвь идёт в мышцы верхнего века, а вентральная подглазничная ветвь – в нижнее веко. У собаки и лошади надглазничная ветвь идёт в носогубной подниматель.

Шейная ветвь – ramus colli – идёт в шейную, кожную и вентральную ушную мышцы.

Дорсальный щёчный нерв – n. buccalis dorsalis – направляется по наружной поверхности большой жевательной мышцы в губные, щёчные и носовые мышцы. У свиньи и жвачных нерв идёт также в носогубной подниматель.

Вентральный щёчный нерв – n. buccalis ventralis – идёт по большой жевательной мышце, направляясь в мышцы щеки и нижней губы (рис. 70). У свиньи нерв идёт вместе с протоком околоушной слюнной железы.

Равновесно-слуховой (преддверно-улитковый) нерв – n. statoacusticus (n. vestibulocochlearis) (VIII пара) – чувствительный. Образован двумя корнями: улитковым и вестибулярным. Улитковый корень содержит спиральный ганглий и берёт начало в органе слуха – в улитке внутреннего уха. Вестибулярный корень содержит вестибулярный ганглий и берёт начало в органе равновесия – в полукружных каналах внутреннего уха. Корни объединяются во внутреннем слуховом проходе и в черепную полость входят одним стволом. Он вступает в ядра продолговатого мозга рядом с лицевым нервом.



А

Б

Рисунок 70 – Поверхностные нервы головы: А – собаки; Б – коровы (по Акаевскому А.И., Юдичеву Ю.Ф., Селезневу С.Б., 2005): 1 – дорсальный щёчный нерв (н.); 2 – вентральный щёчный н.; 2' – его соединительная ветвь; 3 – векоушной н.; 3' – его надглазничная, 3'' – подглазничная и 3''' – ушная ветви; 4 – шейная ветвь лицевого н.; 5 – поверхностный височный н., его височная ветвь; 5' – его поперечно-лицевая ветвь; 6 – подглазничный н.; 7 – щёчный н.; 7' – околоушной н.; 8 – второй шейный н.; 8' – его каудальная ушная ветвь; 9 – конечные ветви слёзного н.; 10 – добавочный н. и его дорсальная ветвь; 11 – проток околоушной железы; 12 – поверхностная височная артерия (а.) и вена (в.); 13 – наружная яремная в.; 14 – внутренняя челюстная в.; 15 – наружная челюстная в.; 16 – подъязычный синус; 17 – нижняя губная в.; 18 – лицевая в.; 19 – верхняя губная в.; 20 – дорсальная и латеральная носовые вв.; 21 – в. угла глаза

Языкоглоточный нерв – n. glossopharyngeus (IX пара) – смешанный. Отходит от продолговатого мозга. Из черепной полости выходит через рваное отверстие. Чувствительные ветви иннервируют корень языка с его сосочками, мягкое нёбо и глотку. Двигательные ветви идут в мышцы-расширители глотки, а секреторные парасимпатические волокна – к околоушной и пристенным щёчным слюнным железам. По пути он отдаёт несколько ветвей:

- ветвь в расширитель глотки и чувствительные ветви в околоушную слюнную железу;
- сонносинусную ветвь – ramus sinus carotid – в сонный клубок – glomus caroticum.

- глоточную ветвь – г. pharyngeus – для слизистой оболочки глотки;
- язычную ветвь – г. lingualis – для слизистой оболочки задней трети языка и нёбной занавески; в этой ветви проходят вкусовые волокна от валиковидных и листовидных сосочков языка.

На нерве имеется *каменистый ганглий* – gnl. petrosum, лежащий на каменистой кости. От ганглия отделяется *барабанный нерв* – n. tympanicus – к ушному парасимпатическому ганглию V пары. В барабанном нерве проходят парасимпатические секреторные волокна в околоушную слюнную железу и чувствительные волокна со слизистой оболочки среднего уха.

Блуждающий нерв – n. vagus (X пара) – смешанный. Отходит от продолговатого мозга. Из черепной полости выходит через рваное отверстие. Его чувствительные и двигательные волокна иннервируют глотку и гортань, а вегетативные – большинство органов, расположенных в области шеи, грудной и брюшной полостях. Подробнее нерв описан в разделе «Вегетативная нервная система».

Добавочный нерв – n. accessorius (XI пара) – двигательный. Отходит от продолговатого мозга и первых шейных нервов. Объединяется в единый ствол, который выходит через рваное отверстие вместе с блуждающим нервом. Делится на дорсальную и вентральную ветви. Дорсальная ветвь идёт в плечеголовную и трапецевидную мышцы, а вентральная ветвь – в грудино-головную мышцу.

Подъязычный нерв – n. hypoglossus (XII пара) – двигательный нерв для мышц языка и подъязычной кости. Он начинается из подъязычного ядра продолговатого мозга, выходит через подъязычное отверстие и в области языка делится на поверхностную и глубокую ветви.

Занятие 15. Спинномозговые нервы

Спинномозговые нервы, так же как позвоночный столб, делят на шейные (С), грудные (Th), поясничные (L), крестцо-

вые (S) и хвостовые (Cd). Число пар нервов в каждом отделе соответствует количеству костных сегментов, кроме шейных и хвостовых.

Шейные нервы – *nervi cervicales* (C) – в количестве 8 пар выходят через межпозвоночные отверстия. Первая пара (C1) выходит через межпозвоночное отверстие атланта, вторая пара (C2) – через межпозвоночное отверстие позади атланта, а восьмая пара (CVIII) – позади 7-го шейного позвонка. Каждый шейный нерв получает серую ветвь либо от звёздчатого узла, либо от позвоночного нерва, либо от краниального шейного симпатического узла. Получив серую ветвь и отдав оболочечную ветвь, спинномозговой нерв делится на дорсальную и вентральную ветви. Каждая из этих ветвей, в свою очередь, делится на медиальные и латеральные ветви.

Дорсальные медиальные ветви идут по медиальной поверхности полуостистой мышцы головы и шеи, а латеральные – по медиальной поверхности мышц шеи – пластыревидной и длиннейшей. Дорсальная медиальная ветвь первого шейного нерва носит название *большого затылочного нерва*, который разветвляется в коротких мышцах затылочно-атлантного и атлантаоосевого суставов, а также в коже затылочной области и каудальных мышцах ушной раковины.

Отдельные вентральные ветви шейных нервов характеризуются особым ходом и соответственно этому получают специальные названия. Вентральная ветвь первого шейного нерва соединяется с подъязычным нервом и вентральной ветвью второго шейного нерва, разветвляется в мышцах шеи.

Вентральная ветвь второго шейного нерва имеет соединения с первым, третьим шейными нервами и добавочным нервом. От неё берёт начало *большой ушной нерв*, который разветвляется в коже основания головы, мышцах ушной раковины и здесь имеет соединения с ветвями лицевого нерва. Продолжением вентральной ветви второго шейного нерва служит *поперечный нерв шеи*; получив соединительную ветвь от третьего шейного нерва, он разветвляется в коже шеи.

Диафрагмальный нерв – *nervus phrenicus* – происходит из ветвей пятого, шестого и седьмого шейных нервов (CV, CVI,

CVII). Он направляется медиально от лестничной мышцы и подключичной артерии в грудную полость и разветвляется в диафрагме.

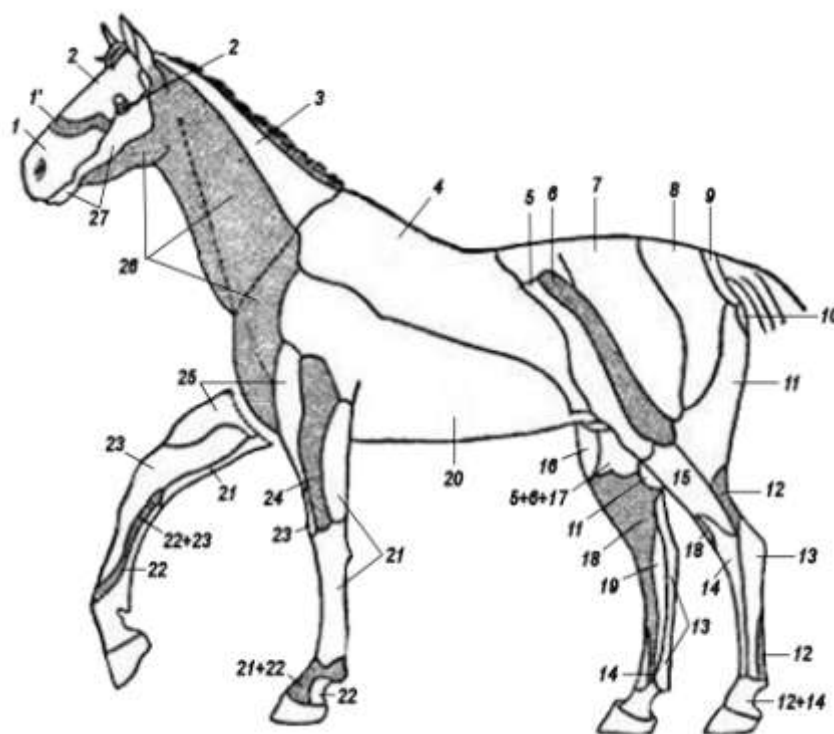


Рисунок 71 – Зоны распределения кожных нервов (по Акаевскому А.И.): 1 – подглазничный нерв (н.); 1' – подблоковый н.; 2 – лобный н.; 2' – скуловой н.; 3 – дорсальные ветви шейных нервов; 4 – дорсальные ветви грудных нервов; 5 – подвздошно-подчревной н.; 6 – подвздошно-паховый н.; 7 – краниальные кожные ягодичные нн.; 8 – средние кожные ягодичные нн.; 9 – хвостовые нн.; 10 – промежностный н.; 11 – каудальные кожные ягодичные нн.; 12 – большеберцовый н.; 13 – кожный плантарный н. голени; 14 – малоберцовый поверхностный н.; 15 – кожный дорсальный н. голени; 16 – кожный латеральный н. бедра; 17 – наружный семенной н.; 18 – н. сафенус; 19 – кожный медиальный н. голени; 20 – вентральные ветви грудных нн.; 21 – локтевой н.; 22 – срединный н.; 23 – мышечно-кожный н.; 24 – лучевой поверхностный н.; 25 – подмышечный н.; 26 – вентральный шейный н.; 27 – нижнечелюстной н.

Надключичный нерв – *nervus supraclavicularis* – происходит из шестого шейного нерва (CVI), разветвляется в коже области плечевого сустава, плеча и подгрудка.

Вентральные ветви последних шейных нервов принимают участие в формировании плечевого сплетения, из которого выходят нервы для плечевого пояса и свободного отдела грудной конечности.

Плечевое сплетение – plexus brachialis – образуется двумя стволами от вентральных ветвей шестого, седьмого и восьмого шейных нервов и первого, второго грудных нервов. Оно лежит вентрально от лестничной мышцы и медиально от лопатки. Из него выходят нервы, иннервирующие область плечевого пояса, мышцы лопатки и свободный отдел конечности.

Дорсальный нерв лопатки – n. dorsalis scapularis – двойной, отходит от пятого и шестого шейных нервов. Оба нерва идут в ромбовидную мышцу – один по медиальной поверхности, а другой в толще шейной части вентральной зубчатой мышцы, в которую они посылают ветви. Имеет соединительные ветви с длинным грудным нервом.

Грудные краниальные нервы – nn. pectorales craniales – начинаются из вентральных ветвей седьмого-восьмого шейных и первого грудного нервов. Направляются 3-4 ветвями в грудные мышцы впереди плечевого сустава.

Грудные каудальные нервы – nn. pectorales caudales – представлены несколькими ветвями, среди которых выделяется своими размерами длинный грудной нерв – он берёт начало двумя ветвями от седьмого и восьмого шейных нервов, в которые, объединившись, направляются каудально и разветвляются в вентральной зубчатой мышце.

Грудоспинной нерв – n. thoracidorsalis – направляется каудально и разветвляется в широчайшей мышце спины.

Предлопаточный нерв – n. suprascapularis – образуется из ветвей шестого и седьмого нервов, идёт вместе с надлопаточной артерией в предостную, заостную и малую круглую мышцы, в лопатку и плечевой сустав.

Подлопаточный нерв – n. subscapularis – разветвляется в аддукторах плечевого сустава: в подлопаточной и большой круглой мышцах, лопатке и плечевом суставе (рис. 72).

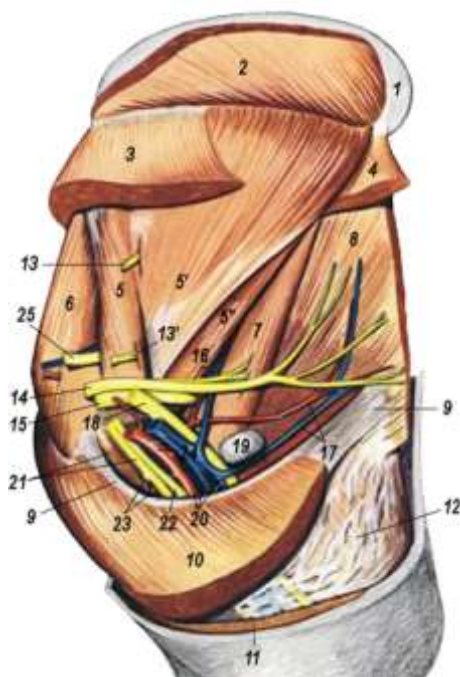


Рисунок 72 – Подмышечная область и плечо крупного рогатого скота – медиальная поверхность (Попеско П., 1978): 1 – лопаточный хрящ; 2 – ромбовидная мышца (м.); 3 – шейная часть зубчатой вентральной м.; 4 – грудная часть зубчатой вентральной м.; 5, 5', 5 – подлопаточная м.; 6 – предостная м.; 7 – большая круглая м.; 8 – широчайшая м. спины; 9 – подмышечное сухожилие; 10 – глубокая грудная м.; 11 – поперечная грудная м.; 12 – напрягатель фасции предплечья; 13 – подлопаточный н.; 13' – подлопаточная ветвь подмышечного н.; 14 – дорсальный грудной н.; 15 – подмышечный н.; 16 – ветвь подмышечного н., подлопаточная артерия (а.) и вена (в.); 17 – дорсальные грудные аа. и вв.; 18 – лучевой н.; 19 – подмышечный лимфоузел; 20 – плечевая а. и плечевые вв.; 21 – срединный и мышечнокожный нн., клювовидно-плечевая м.; 22 – локтевой н.; 23 – проксимальная мышечная ветвь мышечнокожного н., краниальная окружная плечевая а. и в.; 24 – подмышечная а. и в.; 25 – предлопаточный н.

Подмышечный нерв – n. axillaris – проникает вглубь между подлопаточной и большой круглой мышцами. Иннервирует сгибатели плечевого сустава: дельтовидную, большую и малую круглые мышцы, кожу латеральной поверхности плеча и предплечья.

Лучевой нерв – n. radialis – самый крупный нерв конечности. Проходит на латеральную поверхность между головками

трёхглавой мышцы. Иннервирует все разгибатели локтевого (трёхглавую и локтевую мышцы, напрягатель фасции предплечья), запястного (лучевой разгибатель запястья, длинный абдуктор большого пальца), пальцевых (общий и специальные пальцевые разгибатели) суставов, кожу предплечья и локтевой сустав. Его ветви доходят до фаланг пальцев в виде дорсальных пальцевых нервов.

Локтевой нерв – n. ulnaris – проходит по медиальной поверхности плеча по направлению к локтевому бугру и разветвляется в мышцах запястного (локтевом сгибателе и локтевом разгибателе запястья) и пальцевых (поверхностном и глубоком пальцевых сгибателях) суставов, в плечевой и локтевой костях, в коже предплечья. Конечные ветви сливаются с пальмарными нервами.

Мышечно-кожный нерв – n. musculocutaneus – иннервирует коракоидноплечевую и двуглавую мышцы плеча, потом соединяется со срединным нервом, образуя подмышечную петлю. Затем нерв разветвляется в коже предплечья с медиальной стороны.

Срединный нерв – n. medianus – главный чувствительный нерв конечности. Проходит по медиальной поверхности плеча и предплечья, отдавая ветви в сгибатели запястья и пальцев. В области кисти делится на медиальный и латеральный пальмарные нервы, которые отдают пальмарные пальцевые нервы, идущие до последних фаланг (рис. 73). По ходу он отдаёт ветви к костям, связкам, коже.

Грудные нервы – nervi thoracales (Th) – соответствуют числу грудных сегментов. Каждый нерв отдаёт симпатическому стволу белую соединительную ветвь, получает от него 1-2 серые соединительные ветви и делится на дорсальную и вентральную ветви. Дорсальные ветви идут в дорсальные мышцы позвоночного столба, в дорсальный зубчатый вдохатель, ромбовидную мышцу и кожу.

Вентральные ветви формируют *межрёберные нервы* – nn. intercostales, которые сопровождают одноименные артерии и вены и проходят в сосудистых желобах каждого ребра. Их ме-

диальные веточки иннервируют межрёберные мышцы, поперечную грудную и частично брюшные мышцы. Латеральные ветви разветвляются в брюшных мышцах и коже. Первый и второй грудные нервы входят в состав плечевого сплетения.

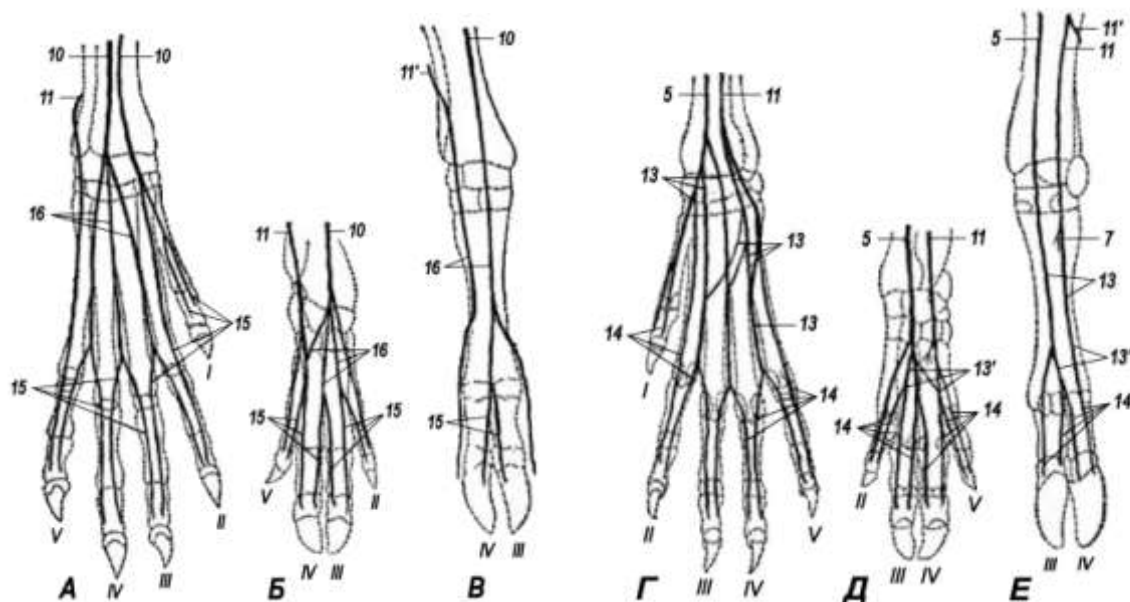


Рисунок 73 – Схема нервов пясти и пальцев: А, Б, В – с дорсальной поверхности правой конечности; Г, Д, Е – с пальмарной поверхности (Акаевский А.И.): А, Г – собака; Б, Д – свинья; В, Е – корова: 5 – срединный нерв (н.); 10 – поверхностный лучевой н.; 11 – локтевой н.; 11' – его дорсальная ветвь; 13 – пальмарный пястный н.; 13' – соединительная ветвь; 14 – пальмарный пальцевый н.; 15 – дорсальный пальцевый н.; 16 – дорсальный пястный н.

Поясничные нервы – *nervi lumbales (L)* – число поясничных нервов соответствует числу поясничных позвонков. Первые два-четыре поясничных нерва отдают симпатическому стволу белые соединительные ветви. Все поясничные нервы получают серые соединительные ветви и делятся на дорсальные и вентральные ветви. Дорсальные ветви иннервируют дорсальные мышцы-разгибатели позвоночного столба и кожу области поясницы, формируя *кожные ягодичные краниальные нервы* – *nn. clunium craniales*.

Вентральные ветви иннервируют мышцы и кожу брюшной стенки, сгибатели позвоночного столба, кожу мошонки, выме-

ни, а также образуют поясничное сплетение, от которого идут нервы к брюшной стенке и тазовой конечности.

Поясничное сплетение – plexus lumbalis. Из него берут начало шесть нервов: подвздошно-подчревной, подвздошно-паховой, наружный семенной, пояснично-кожный, бедренный и запирающий.

Подвздошно-подчревной нерв – n. iliohypogastricus – идёт с малую поясничную, квадратную поясничную и брюшные мышцы, а также в кожу брюшной стенки и наружных половых органов, а у самок – в кожу передней части вымени. У собак имеются два подвздошно-подчревных нерва: краниальный и каудальный

Подвздошно-паховой нерв – n. ilioinguinalis – направляется в большую поясничную, квадратную поясничную и брюшные мышцы, а также в кожу бедра, наружных половых органов и вымени у самок.

Наружный семенной нерв, или половобедренный, – n. genitofemoralis – отдаёт ветви в малую поясничную, квадратную поясничную и брюшные мышцы и идёт вдоль наружной подвздошной артерии в кожу медиальной поверхности бедра, вымени (у самок), наружных половых органов (у самцов). Этот нерв иннервирует паренхиму вымени (рис. 74).

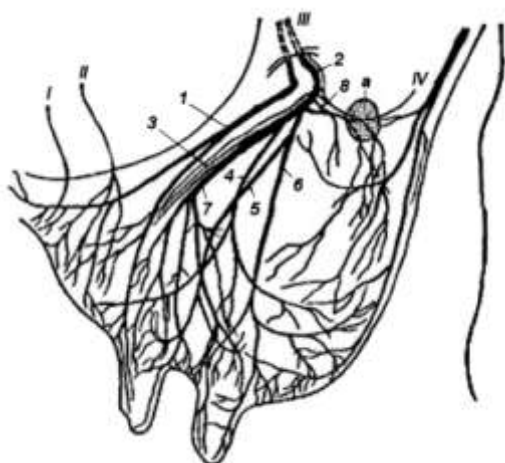


Рисунок 74 – Нервы вымени коровы (по Акаевскому А.И.): I – подвздошно-подчревной нерв (н.); II – подвздошно-паховой н.; III – половобедренный н.; IV – срамной н.; 1 – краниальная ветвь; 2 – средняя ветвь; 3 – сосудистые ветви; 4 – кожная ветвь; 5 – ветвь цистерны; 6 – кожная и сосковая ветви; 7 – ветвь цистерны и сосков; 8 – каудальная ветвь; а – надвыменной лимфатический узел

Пояснично-кожный нерв, или латеральный кожный нерв бедра – n. cutaneus femoralis lateralis – направляется одной ветвью в большую поясничную мышцу, а другой – в кожу лате-

ральной поверхности бедра, кроме того, идёт в кожу передней поверхности коленного сустава.

Бедренный нерв – n. femoralis – является самым крупным нервом из всех нервов поясничного сплетения. Разветвляется в подвздошной мышце, а также в четырёхглавой мышце бедра. В области бедра от него отходит **ясный нерв (сафена)**, или **подкожный нерв бедра и голени** – n. saphenus. Он проходит по медиальной поверхности бедра и голени поверхностно, иннервируя кожу бедра, голени и плюсны, а также портняжную, гребешковую и стройную мышцы.

Запирательный нерв – n. obturatorius – выходит из тазовой полости через запертое отверстие и разветвляется в аддукторах тазобедренного сустава: наружной запирательной, гребешковой, стройной и приводящей мышцах.

Крестцовые нервы – nervi sacrales (S) – выходят через дорсальные и вентральные отверстия крестцовой кости. Их дорсальные ветви иннервируют мышцы-разгибатели тазобедренного сустава и кожу крупа, формируя кожные ягодичные средние нервы, а вентральные – образуют крестцовое сплетение. Из него идут нервы к тазовой конечности, к наружным половым органам, мышцам ануса и хвоста.

Крестцовое сплетение – plexus sacralis – образовано вентральными ветвями крестцовых нервов, из него выходят в тазовую конечность и в органы таза следующие нервы: ягодичные краниальный и каудальный, срамной, каудальный прямокишечный, каудальный кожный нерв бедра и седалищный нерв.

Краниальный ягодичный нерв – n. gluteus cranialis – идёт вместе с одноименной артерией через большую седалищную вырезку в ягодичные мышцы.

Каудальный ягодичный нерв – n. gluteus caudalis – направляется в двуглавую мышцу бедра и ягодичные мышцы.

Каудальный кожный нерв бедра – n. cutaneus femoris caudalis – иннервирует каудолатеральную поверхность бедра.

Срамной нерв – n. pudendus – направляется с одноименной артерией через седалищную дугу. У самцов он выходит на

половой член и идёт до головки как дорсальный удовый нерв. У самок нерв направляется в половые губы и клитор. Кроме того, от срамного нерва отделяются средний прямокишечный и промежностный нервы.

Прямокишечный каудальный нерв – n. haemorrhoidalis caudalis – идёт в конец прямой кишки, подниматель ануса, в хвостовую мышцу и стенку ануса. У самок к наружным половым органам.

Седалищный нерв – n. ischiadicus – самый толстый в крестцовом сплетении. Он иннервирует всю заднюю конечность, проходит позади тазобедренного сустава и делится на большеберцовый и малоберцовый нервы.

1. *Большеберцовый нерв* – n. tibialis – делится на несколько нервов. В области тазобедренного сустава отдаёт *проксимальные мышечные ветви* – rr. musculares proximales – в заднебедренную группу мышц. На середине бедра ответвляется *каудальный кожный нерв голени* – n. cutaneus surae plantaris – в кожу каудальной поверхности голени, где он идёт вместе с латеральной веной сафена на плюсну. Далее большеберцовый нерв проходит между головками икроножной мышцы и появляется на дорсомедиальной поверхности пяточного (ахиллова) сухожилия. В области коленного сустава он отдаёт *дистальные мышечные ветви* – rr. musculares distales – для подколенной мышцы, разгибателей заплюсны и сгибателей пальцев и *кожный нерв голени* – n. cutaneus surae medialis. Близ заплюсны большеберцовый нерв делится на *латеральный и медиальный плантарные нервы* – n. plantaris lateralis et medialis. Плантарные нервы делятся на *плюсневые плантарные нервы* – nn. metatarsae plantares, а последние на пальцевые нервы.

2. *Малоберцовый нерв* – n. peroneus – лежит в области бедра рядом с большеберцовым нервом, а в области голени – на дорсальной поверхности большеберцовой кости вместе с дорсальной большеберцовой артерией. Близ коленного сустава он отдает *дорсальный кожный нерв голени* – n. cutaneus surae dorsalis – в кожу латеральной поверхности голени. Ниже

коленного сустава нерв делится на поверхностный и глубокий малоберцовые нервы. *Поверхностный малоберцовый нерв* – n. peroneus superficialis – идёт между боковым и длинным разгибателями пальцев в кожу голени и лапы. *Глубокий малоберцовый нерв* – n. peroneus profundus – сопровождает дорсальную большеберцовую артерию и отдаёт ветви в дорсальные мышцы голени; на плюсне он делится на ветви.

Хвостовые нервы – nn. caudales – выходят позади рудиментарных дужек первых 5-6-х хвостовых позвонков. Они объединяются в дорсальные и вентральные продольные нервы хвоста. *Продольный дорсальный нерв хвоста* идёт вместе с дорсальной хвостовой латеральной артерией до кончика хвоста и иннервирует дорсальные мышцы хвоста. Вентральные ветви формируют *продольный вентральный нерв хвоста*, сопровождающий хвостовую вентральную латеральную артерию.

Занятие 16. Симпатический отдел нервной системы

Симпатическая нервная система состоит из правого и левого симпатических стволов; околопозвоночных ганглиев, лежащих в симпатических стволах; предпозвоночных ганглиев; преганглионарных нервных волокон; постганглионарных нервных волокон; сплетений.

Центры симпатической нервной системы в виде скопления мультиполярных вставочных нейронов находятся в латеральных рогах (столбах) серого вещества грудного и поясничного (первых двух-четырех сегментов) отделов спинного мозга.

Симпатический ствол – truncus sympathicus – парный, лежит на вентральной поверхности тел грудных, поясничных, крестцовых и частично хвостовых позвонков. В области шеи он идёт вместе с вагусом (X пара черепномозговых нервов) по трахее, рядом с общей сонной артерией, образуя общий ствол *вагосимпатикус* – truncus vagosympathicus.

Симпатический ствол состоит из преганглионарных нервных волокон, которые выходят из спинного мозга через вен-

тральные корни, проходят вместе со спинномозговыми нервами через межпозвоночные отверстия и направляются далее, как белые соединительные ветви – *rami communicantes albi*, в грудные и поясничные узлы симпатического ствола.

Околопозвоночные ганглии. В симпатическом стволе почти в каждом сегменте находятся узлы – *ganglion (gnl.)* соответственно количеству грудных, поясничных и крестцовых сегментов – *gnl. thoracale*, *gnl. lumbale*, *gnl. sacrale*. Хвостовых узлов – *gnl. caudale* – имеется всего 2-4 парных и один непарный хвостовой узел – *gnl. coccygeum*. На шее имеются три узла:

- *краниальный шейный узел* – *gnl. cervicale craniale* – лежит близ тела затылочной кости, относится к предпозвоночным ганглиям;
- *средний шейный ганглий* – *gnl. cervicale medium* – лежит медиально от первого ребра или впереди от него;
- *каудальный шейный узел* – *gnl. cervicale caudale* – обычно сливается с первыми тремя грудными узлами, образуя крупный *звёздчатый узел* – *gnl. stellatum (gnl. cervicothoracicum)*, располагается у головки 1-го ребра.

Средний шейный узел соединяется со звёздчатым ганглием двумя симпатическими стволиками, образующими *подключичную петлю* – *ansa subclavia*, в которой проходит подключичная артерия (рис. 75).

Преганглионарные волокна заканчиваются синапсами или на клетках околопозвоночных узлов того же или какого-либо соседнего сегмента, или же направляются в предпозвоночные узлы, образуя соответствующие нервные стволы:

1) от первых шести грудных сегментов преганглионарные нервные волокна идут в краниальный шейный узел и формируют шейную часть симпатического ствола;

2) преганглионарные волокна от IV-VII грудных сегментов вступают в звёздчатый и средний шейный узлы и формируют грудную часть симпатического ствола;

3) преганглионарные волокна от VI-IX грудных сегментов формируют *большой внутренностный*, или *чрезный нерв* – *n. splanchnicus major*. На своём пути в брюшную полость он

сначала сопровождает симпатический ствол, затем отделяется от него, проникает между ножкой диафрагмы и большой поясничной мышцей в брюшную полость, где входит в полулунный узел солнечного сплетения. Последнее расположено на чревной и краниальной брыжеечной артериях;

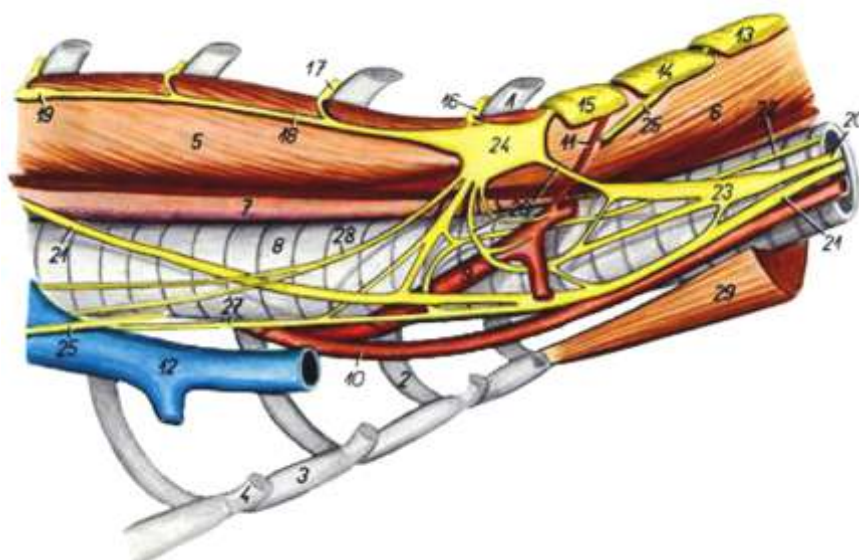


Рисунок 75 – Сосуды и нервы кошки при входе в грудную полость, вид справа (Попеско П., 1978): 1 – I ребро; 2 – II рёберный хрящ; 3 – грудная кость; 4 – IV рёберный хрящ; 5 – грудная часть длинного мускула шеи; 6 – шейная часть длинного мускула шеи; 7 – пищевод; 8 – трахея; 9 – правая подключичная а.; 10 – правая общая сонная а.; 11 – позвоночная а.; 12 – краниальная полая в.; 13 – VI шейный нерв (н.); 14 – VII шейный н.; 15 – VIII шейный н.; 16 – I грудной н.; 17 – II грудной н.; 18 – грудная часть симпатического ствола; 19 – IV грудной ганглий; 20 – шейная часть симпатического ствола; 21 – блуждающий н.; 22 – возвратный гортанный правый н.; 23 – средний шейный ганглий; 24 – звёздчатый ганглий; 25 – диафрагмальный н.; 26 – подключичная петля; 27 – сердечная ветвь вагуса; 28 – сердечный шейный н. (симпатикус); 29 – грудино-подъязычный и грудино-щитовидный мм.

4) преганглионарные волокна VIII-XI грудных сегментов формируют *малые чревные нервы* – nn. splanchnici minores. Вместе с большим чревным нервом они входят в краниальный брыжеечный узел солнечного сплетения, а также в узел *почечного сплетения* – plexus renalis – на почечной артерии;

5) преганглионарные волокна от VIII грудного до II-IV поясничных сегментов проходят через брюшное аортальное сплетение в каудальный брыжеечный узел. Макроскопически они отходят от III, IV поясничного сегмента и образуют *межузловое сплетение* – *plexus interganglionaris* – между солнечным и каудальным брыжеечным сплетениями;

6) преганглионарные волокна с IX грудного по I (II) поясничной сегмент дают начало *подчревному нерву* – *n. hypogastricus* – направляющемуся в *подчревное сплетение* – *plexus hypogastricus* – через каудальный брыжеечный ганглий;

7) преганглионарные волокна с X грудного по II-IV поясничные сегменты формируют пояснично-крестцово-хвостовую часть симпатического ствола.

Структурными особенностями симпатического ствола объясняется неодинаковая толщина в разных его частях. Он тоньше всего в области VI-VII грудного сегмента, позади отхождения от него большого чревного нерва.

Предпозвоночные (превертебральные) ганглии. К ним относятся: краниальный шейный узел, полулунный узел солнечного сплетения, узлы почечного сплетения, каудальный брыжеечный узел и узлы подчревного сплетения.

Полулунный ганглий – *gnl. semilunare* – непарный, охватывает сзади подковообразно брыжеечную краниальную артерию, состоит из трёх долей. Две из них лежат по бокам от чревной артерии. Это *чревные ганглии* – *gnl. coeliacum*. Третья доля лежит позади брыжеечной артерии – это *краниальный брыжеечный ганглий* – *gnl. mesentericum craniale*. В полулунный узел входят парные *чревные большой и малые нервы* – *n. splanchnicus major et minor*, состоящие из преганглионарных волокон. Из узлов выходят постганглионарные нервные волокна. Все эти ветви, располагаясь радиально вокруг узла, образуют *солнечное сплетение* – *plexus solaris*. Через солнечное сплетение проходят дорсальные ветви блуждающих нервов.

Ганглии почечного сплетения – *gnl. renale* – заложены в *почечном сплетении* – *plexus renalis* – на одноименной артерии. В узлы входят ветви малых чревных нервов. В образова-

нии почечного сплетения принимают участие ветви вагуса. Почечное сплетение соединяется с *надпочечными сплетениями* – plexus suprarenalis, расположенными на надпочечниках.

Каудальный брыжеечный ганглий – gnl. mesentericum caudale – состоит из двух сросшихся долей, правой и левой, лежащих на каудальной брыжеечной артерии. Преганглионарные волокна, идущие в брыжеечный узел, образуют межганглионарное сплетение, проходят через солнечное сплетение из I-III (IV) поясничных узлов. Ганглии подчревного сплетения лежат на брыжейке прямой кишки или на широкой маточной связке. Преганглионарные волокна входят в них в составе *подчревного нерва* – n. hypogastricus.

Постганглионарные нервные волокна отходят от всех околопозвоночных и предпозвоночных ганглиев и идут к сосудам различных органов (рис. 76).

1) Постганглионарные волокна краниального шейного узла – gnl. cervicale craniale – формируют нервы: внутренний сонный, ярёмный, наружный сонный – и соединительные ветви:

– *внутренний сонный нерв* – n. caroticus internus – образует внутреннее сонное сплетение – plexus caroticus, которое сопровождает внутреннюю сонную артерию. На пещеристом синусе мозговых оболочек он формирует plexus cavernosus, далее направляется в гипофиз и на черепномозговые нервы, а через них достигает сосуды радужной оболочки и слёзной железы. Из внутреннего сонного сплетения выходит большой глубокий каменистый нерв – n. petrosus profundus major. Он проникает в клинонёбный узел и идёт в сосуды органов глазницы и слизистой оболочки носа и ротовой полости;

– *ярёмный нерв* – n. jugularis – одной ветвью идёт в ярёмный узел – gnl. jugulare вагуса и в ствол вагуса, а другой ветвью – в каменистый узел – gnl. petrosus языкоглоточного нерва и в ствол языкоглоточного нерва. Волокна ярёмного нерва вступают в сосуды глотки пищевода, гортани и трахеи;

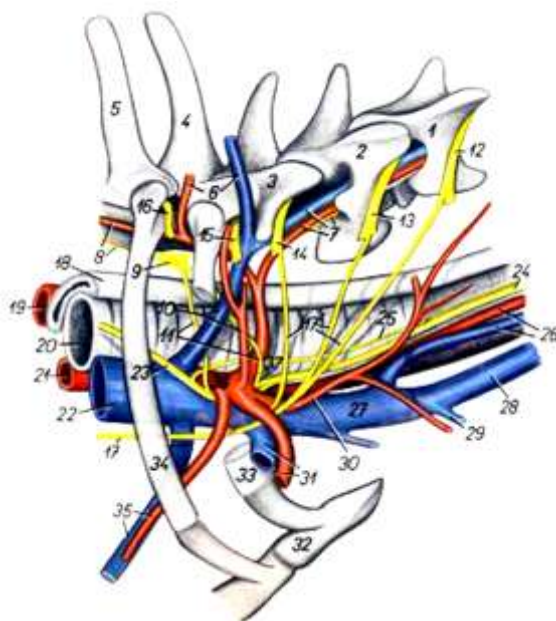


Рисунок 76 – Органы каудальной области шеи и входа в грудную полость собаки – вид справа (Попеско П., 1978): 1 – V шейный позвонок; 2 – VI шейный позвонок; 3 – VII шейный позвонок; 4 – I грудной позвонок; 5 – II грудной позвонок; 6 – глубокая шейная артерия и вена; 7 – позвоночная а., в. и нерв (н.); 8 – передняя межрёберная а., симпатический ствол; 9 – звёздчатый ганглий; 10 – рёберно-шейная в., дорсальная лопаточная а.; 11 – подключичная петля; 12 – V шейный н.; 13 – VI шейный н.; 14 – VII шейный н.; 15 – VIII шейный н.; 16 – I грудной н.; 17 – диафрагмальный н.; 18 – пищевод; 19 – подключичная левая а.; 20 – трахея; 21 – плечеголовной ствол; 22 – краниальная полая в.; 23 – вагус; 24 – вагосимпатикус; 25 – возвратный гортанный н.; 26 – общая сонная а., внутренняя яремная в.; 27 – правая плечеголовная в.; 28 – наружная яремная в.; 29 – подкожная в. плеча; 30 – поверхностная шейная а.; 31 – подмышечная а. и в.; 32 – грудная кость; 33 – первое ребро; 34 – второе ребро; 35 – внутренняя грудная а. и в.; 36 – правая подключичная а.; 37 – средний шейный ганглий

– *наружный сонный нерв* – n. caroticus externus – образует наружное сонное сплетение – plexus caroticus externus – на одноименной артерии и сопровождает все её ветви. Ветви нерва достигают сосудов слюнных желез;

– *серые соединительные ветви* – rami communicantes grisei – идут к IX, X и XII черепномозговым нервам, к первому шейному нерву, а одна веточка – в glomus caroticum – на внутренней сонной артерии.

2) Постганглионарные нервные волокна из среднего шейного узла – *gnl. cervicale medium* – направляются на аорту, в сердце, сосуды трахеи, пищевода, к вагусу и возвратному нерву.

3) Постганглионарные нервные волокна из звёздчатого узла – *gnl. stellatum* – дают начало ряду нервов и их ветвей:

– *позвоночный нерв* – *n. vertebralis* – сопровождает одноименную артерию, отдаёт серые соединительные ветви – *rami communicantes grisei* – VII-II шейным нервам;

– *серые соединительные ветви* – идут с C VII, VIII, Th I к возвратному нерву;

– *сердечные ветви* – *rami cardiaci* – в количестве трёх идут в разные отделы сердца, сопровождаемые ветвями в сосуды грудной конечности, трахеи и бронхов.

4) Постганглионарные нервные волокна из грудных узлов образуют:

– *серые соединительные ветви* – *rr. communicantes grisei* – направляются к грудным нервам, с которыми они достигают гладкой мускулатуры, сосудов различных органов и тканей, кожной мускулатуры и желез;

– *ветви в сердечное и в легочное сплетения* – *plexus cardiacus et plexus pulmonalis*;

– *ветви в plexus aorticus* – идут от последних грудных узлов, начиная с VI.

5) Постганглионарные нервные волокна из поясничных узлов образуют *серые соединительные ветви* – *rr. communicantes grisei*, идущие к поясничным нервам. Ветви в *аортальное брюшное сплетение* – *plexus aorticus abdominalis*, связанное с каудальным брыжеечным узлом.

6) Постганглионарные нервные волокна из крестцовых и хвостовых узлов формируют *серые соединительные ветви* – *rr. communicantes grisei* – идут к крестцовым и хвостовым нервам.

7) Постганглионарные нервные волокна из полулунного узла – *gnl. semilunare* – солнечного сплетения образуют на ветвях чревной и краниальной брыжеечной артерий одноименные нервные сплетения – *печеночное* – *plexus hepaticus*,

желудочное – pl. gastricus, *селезёночное* – pl. lienalis, *краниальное брыжеечное* – pl. mesentericus cranialis и др.

8) Постганглионарные нервные волокна из почечных и надпочечных узлов образуют одноименные нервные сплетения: *почечное* – pl. renalis – и *надпочечное* – pl. suprarenalis; они идут в сосуды почек и надпочечников.

9) Постганглионарные нервные волокна из каудального брыжеечного узла образуют на одноименной артерии и её ветвях *каудальное брыжеечное нервное сплетение* – pl. mesentericus caudalis – и *внутреннее семенное нервное сплетение* – pl. spermaticus interims.

10) Постганглионарные нервные волокна из подчревных узлов образуют *подчревное нервное сплетение* – pl. hypogastricus – на брыжейке прямой кишки или широкой маточной связке. Из подчревного сплетения происходят сплетения: *пещеристое половочленное* – pl. cavernosus penis; *пузырное* – pl. vesicalis; *прямокишечное* – pl. haemorrhoidalis; pi. clitoridis; pi. uterovaginalis; pi. prostaticus – и сплетения на артериях (например, pl. a. femoralis и т. п.).

Занятие 17. Парасимпатический отдел нервной системы

Парасимпатический отдел вегетативной нервной системы, как и симпатическая часть, имеет следующие структуры:

- центры, расположенные в стволовом отделе головного мозга (среднемозговая и продолговато-мозговая части) и крестцовом отделе спинного мозга;
- ганглии, находящиеся вблизи органа, а также непосредственно в его стенке или по ходу нерва;
- нервные волокна (преганглионарные и постганглионарные), проходящие в составе черепномозговых и спинномозговых нервов;

- вегетативные (автономные) сплетения образуются в органах за счёт постганглионарных нервных волокон.

Среднемозговая часть содержит парасимпатические пути в сфинктер зрачка и в ресничную мышцу. Центр среднемозгового отдела парасимпатической нервной системы лежит в среднем мозге в ядре Якубовича, медиально от ядра глазодвигательного нерва. Преганглионарные нервные волокна идут в составе вентральной ветви глазодвигательного нерва до ресничного узла. *Ресничный узел* – *gnl. ciliare* – сравнительно небольшой, лежит на глазодвигательном нерве. Из узла выходят короткие *ресничные нервы* – *nn. ciliares breves*; в них содержатся постганглионарные парасимпатические волокна; симпатические волокна, направляющиеся из краниального шейного узла в сосуды радужной оболочки и чувствительные волокна. Постганглионарные волокна образуют сплетение в мышцах-сфинктерах зрачка, обеспечивают его сужение.

Продолговато-мозговая часть содержит четыре пути: слёзоотделительный, краниальный и каудальный слюноотделительные, путь вагуса.

Слёзоотделительный путь начинается от ядер, лежащих рядом с ядром лицевого нерва. Преганглионарные нервные волокна сначала идут в составе лицевого нерва, затем отделяются от него, включаются в состав *поверхностного большого каменистого нерва* – *n. petrosus superficial major* – и достигают *клинонёбного узла* – *gnl. sphenopalatinum* – на одноименном нерве. От клинонёбного узла постганглионарные нервные волокна последовательно направляются в верхнечелюстной и скуловой нервы и через соединительную ветвь – в *слёзный нерв* – *n. lacrimalis*, а через него – в слёзную железу. Часть постганглионарных нервных волокон в составе ветвей клинонёбного нерва достигает желез слизистой оболочки носовой полости и нёба. При возбуждении слёзоотделительного пути усиливается секреция слёзных желез.

Слюноотделительные пути начинаются от двух ядер – краниального и каудального. *Краниальное слюноотделительное ядро* – *nucleus salivatorius cranialis* – лежит близ ядра ли-

цевого нерва (VII пара). Преганглионарные нервные волокна его идут сначала в лицевой нерв, затем покидают его в составе *барабанной струны* – chorda tympani, вступают в язычную ветвь тройничного нерва (V пара), с которым и достигают челюстного или *подъязычного узла* – gnI. mandibulare. Этот узел находится на поверхностной ветви язычного нерва, медиально от подъязычной слюнной железы. Постганглионарные нервные волокна направляются из него в подчелюстную и подъязычную слюнные железы.

Каудальное слюноотделительное ядро – n. salivatorius caudalis – лежит близ ядра языкоглоточного нерва (IX пара). Преганглионарные волокна вступают в языкоглоточный нерв и затем в составе *барабанного нерва* – n. tympanicus – достигают ушного узла. *Ушной узел* – gnI. oticum – помещается на крыловом или нижнечелюстном нерве в овальной вырезке рваного отверстия (или в овальной вырезке). Постганглионарные волокна направляются в околоушную слюнную железу (неодинаково у разных животных). При раздражении слюноотделительных путей усиливается секреция слюны.

Блуждающий нерв (X пара) – n. vagus – содержит три группы нервных волокон: афферентные соматические, эфферентные парасимпатические, эфферентные симпатические.

Афферентные соматические волокна идут из слизистой оболочки пищеварительного тракта, начиная с глотки и дыхательного тракта, гортани, со щитовидной железы и тимуса, и с части твёрдой мозговой оболочки. Афферентные волокна вагуса принадлежат клеткам яремного и узловатого узлов. *Яремный узел* – gnI. jugulare – располагается при выходе вагуса через рваное отверстие, а *узловатый узел* – gnI. nodosum – близ соединения вагуса с симпатическим стволом. Нейриты клеток обоих узлов заканчиваются в *чувствительном ядре вагуса* – nucleus n. vagi sensitivus, которое лежит в области серых крыльев дна ромбовидной ямки. Из яремного узла происходит *ушная ветвь* – ramus auricularis n. vagi; она проникает в лицевой канал каменистой кости, присоединяется там к лицевому нерву (VII пара) и отделяется от него в качестве *внутреннего ушного нерва* – n. auricularis internus.

Эфферентные парасимпатические волокна составляют основную массу вагуса. Они направляются в интрамуральные сплетения пищевода, желудка и кишечника; в нервные узелки и клетки, расположенные в нервных сплетениях трахеи и бронхов, щитовидной железы и тимуса, почек и надпочечников и в узлы сердца. Эфферентные парасимпатические волокна выходят из *дорсального двигательного ядра вагуса* – nucleus motorius dorsalis n. vagi, которое также находится в области серых крыльев дна ромбовидной ямки. Эфферентные волокна выходят также из *вентрального двигательного ядра вагуса* – nucleus motorius ventralis n. vagi – парного ядра, вместе с ядром языкоглоточного нерва (IX пара), которое лежит вентрально от дорсального ядра. Эти волокна направляются в мышцы мягкого нёба, глотки и гортани.

Эфферентные симпатические волокна происходят из клеток краниального шейного симпатического узла, волокна которых образуют ярёмный нерв, вступающий в вагус через его ярёмный узел.

Блуждающий нерв направляется в грудную полость вместе с шейной частью симпатического ствола, образуя с ним общий ствол – *вагосимпатикус* – truncus vagosympathicus. Ствол идёт по трахее, сопровождая дорсомедиально общую сонную артерию. При входе в грудную полость вагус отделяется от симпатикуса и по пищеводу направляется в брюшную полость. От шейной части вагуса отделяется несколько крупных ветвей: глоточная ветвь, краниальный гортанный нерв, сердечные ветви; возвратный нерв и мелкие ветви – в трахеальное и пищеводное сплетения.

Глоточная ветвь – r. pharyngeus – отходит от вагуса в самом его начале до соединения с симпатическим стволом; дорсальная её ветвь идёт в констрикторы и слизистую оболочку глотки, а вентральная – в *глоточное сплетение* – plexus pharyngeus. В образовании последнего участвуют также ветви IX и XII черепномозговых нервов, краниального гортанного нерва, первого шейного нерва, симпатикуса и возвратного нерва.

Краниальный гортанный нерв – n. laryngeus cranialis – происходит из gnI. nodosum и вентрального двигательного ядра вагуса. Он направляется к гортани, проходит через щель

щитовидного хряща и разветвляется в слизистой оболочке преддверия гортани как чувствительный нерв. По пути он посылает ветвь в глоточное сплетение, кольцевидно-щитовидную мышцу и щитовидную железу.

Сердечные ветви – *rami cardiaci* – и афферентный п. «depressor» cordis происходят из дорсального двигательного ядра. В грудной полости они отделяются от вагуса и направляются в *сердечное сплетение* – *pl. cardiacus* – и в стенку дуги аорты. По сердечным ветвям проходят импульсы в нервно-мышечную проводящую систему сердца, они замедляют работу сердца и регулируют кровяное давление. В нервно-мышечной системе сердца имеются три узла – синусный, предсердный и перегородковый.

В грудной полости вагус отдаёт ветви в *каудальное трахеальное сплетение* – *pl. trachealis caudalis* – и в пищевод. Левый вагус проходит над основанием сердца, а правый – по дорсальной поверхности трахеи. Позади сердца каждый вагус делится на дорсальную и вентральную ветви. Соединяясь над и под пищеводом, они образуют *дорсальный и вентральный пищеводные стволы* – *truncus esophageus dorsalis et ventralis*, которые формируют *пищеводное сплетение* – *pl. esoplageus*.

Дорсальный пищеводный ствол в брюшной полости образует *каудальное желудочное сплетение* – *pl. gastricus caudalis*. Вентральный пищеводный ствол в брюшной полости на малой кривизне желудка формирует *краниальное желудочное сплетение* – *pl. gastricus cranialis*, от которого отделяются ветви в печень, поджелудочную железу, двенадцатиперстную кишку, в почки и надпочечники. От дорсального пищеводного ствола в брюшной полости отходит толстая ветвь в солнечное сплетение, через которое вагус доходит до интрамуральных нервных сплетений тонкой и толстой кишок. Из этих сплетений к мышцам и железам кишок идут постганглионарные волокна.

Возвратный гортанный нерв – *n. laryngeus recurrens* – выходит из продолговатого мозга позади вагуса, соединяется с подходящим к нему добавочным нервом, а по выходе из черепной полости вливается в вагус, с которыми направляется в грудную полость, где снова отделяется от вагуса. При этом левый возвратный нерв огибает сзади дугу аорты, а правый –

подключичную артерию. Затем каждый возвратный нерв появляется на вентральной поверхности трахеи и по ней, постепенно переходя на дорсолатеральную поверхность, направляется в гортань, проникает под кольцевидно-щитовидную мышцу и как *каудальный гортанный нерв* – n. laryngeus caudalis – разветвляется в гортанных мышцах, за исключением кольцевидно-щитовидной.

Возвратный нерв по функции является двигательным. На своем пути он посылает ветви в трахеальное и пищеводное сплетение, а также к краниальному гортанному нерву.

Крестцовая часть парасимпатической нервной системы содержит двигательные и секреторные волокна для конца толстой кишки, мочевого пузыря и половых органов.

Мозговые центры находятся в боковых (латеральных) рогах в области I-III (II-IV) крестцовых сегментов спинного мозга. Преганглионарные волокна выходят через межпозвоночные отверстия в составе вентральных корешков крестцовых нервов и затем обособляются в 1-2 *тазовых нерва* – nn. pelvici, вступающих в подчревное сплетение. Часть преганглионарных волокон оканчивается в узлах подчревного сплетения, а другая часть идёт в интрамуральные сплетения в стенке толстой кишки – от поперечного колена ободочной кишки до анального сфинктера, затем – в мускулатуру мочевого пузыря, уретры, в оттягиватель полового члена, в матку, влагалище, представительную железу. Парасимпатические волокна образуют сплетения в мускулатуре мочевого пузыря.

Контрольные вопросы по неврологии

1. Развитие нервной системы в филогенезе.
2. Опишите стадии онтогенетического становления нервной системы у млекопитающих.
3. Принципы организации центральной нервной системы.
4. Анатомо-гистологическое строение и расположение спинного мозга.
5. Оболочки и сосуды спинного мозга.
6. Общая морфофункциональная характеристика головного мозга, его деление на отделы.
7. Анатомо-гистологическая характеристика ромбовидного мозга.
8. Перечислите структуры, входящие в состав среднего и промежуточного отделов мозга.
9. Анатомо-гистологическое строение коры головного мозга.
10. Проводящие пути головного мозга.
11. Оболочки головного мозга и пространства между ними.
12. Общая морфофункциональная характеристика периферической нервной системы.
13. Плечевое сплетение, его топография и характеристика нервов, выходящих из него.
14. Перечислите нервы, берущие начало в поясничном и крестцовом сплетениях.
15. Закономерности формирования и ветвления спинномозговых нервов.
16. Строение и функции черепномозговых нервов.
17. Принципы строения вегетативной нервной системы.
18. Морфофункциональная характеристика симпатической нервной системы.
19. Парасимпатическая нервная система, её деление на отделы.
20. Морфофункциональная характеристика нервных волокон, нервов и ганглиев.

Тестовые задания к модулю «Нейрология»

1. Нервная система. Все верно, за исключением:
 - a) относится к висцеральным системам организма;
 - b) воспринимает раздражения внешней и внутренней среды;
 - c) координирует работу всех органов и систем организма;
 - d) делится на центральную и периферическую.

2. По функции нервная система делится:
 - a) на симпатическую и парасимпатическую;
 - b) соматическую и висцеральную;
 - c) центральную и периферическую;
 - d) поверхностную и глубокую.

3. Специализированной клеткой нервной системы, способной генерировать нервный импульс, является ____ (дайте название).

4. Импульс уходит от тела нервной клетки:
 - a) по дендриту;
 - b) гистиоциту;
 - c) аксону;
 - d) олигодендроциту.

5. Место соединения отростков нервных клеток называется _____ (укажите название структуры).

6. Нейроны, участвующие в ответной реакции на раздражения внешней и внутренней среды, образуют:
 - a) рецепторное поле;
 - b) рефлекторную дугу;
 - c) нервные окончания;
 - d) скопления нейроглии.

7. Нервные окончания нейронов называются:
 - a) экстензоры и флексоры;
 - b) пронаторы и супинаторы;
 - c) эффекторы и рецепторы;

8. Чувствительное нервное окончание в мышечном волокне называется _____ (укажите название структуры).
9. Нервные волокна в центральной нервной системе образуют:
- а) черепномозговые нервы;
 - б) спинномозговые ганглии;
 - в) спинномозговые нервы;
 - г) проводящие пути.
10. Определите соответствие между видом животного и типом строения нервной системы:
- | | |
|---------------|-----------------|
| 1) гидра; | а) ганглиозный; |
| 2) насекомое; | б) трубчатый; |
| 3) ланцетник. | в) диффузный. |
11. Medulla spinalis. Все верно, за исключением:
- а) относится к центральному отделу нервной системы;
 - б) располагается в позвоночном канале;
 - в) передняя граница проходит по заднему краю атланта;
 - г) регулирует функции движения, мочеиспускания, дефекации.
12. Спинной мозг в позвоночном канале подвешен на связках:
- а) продольных;
 - б) зубовидных;
 - в) крестовидных;
 - г) межпозвоночных.
13. На спинном мозге имеются два утолщения – шейное и _____ (укажите название структуры).
14. Каудально спинной мозг заканчивается:
- а) спинномозговыми и черепномозговыми нервами;
 - б) поясничным и крестцовым сплетениями;
 - в) мозговым конусом и концевой нитью;
 - г) пояснично-крестцовым утолщением.

15. Мозговой конус вместе с косо отходящими спинномозговыми нервами формируют – _____ (дайте название структуры).

16. Выберите из представленного списка структуры, находящиеся на поверхности спинного мозга:

- a) срединная щель;
- b) серая спайка;
- c) срединная борозда;
- d) дорсальные канатики;
- e) латеральные борозды;
- f) белая спайка.

17. Канатиками белого вещества являются все перечисленные структуры, за исключением:

- a) медиальные;
- b) дорсальные;
- c) вентральные;
- d) латеральные.

18. Найдите соответствие между пространствами, образованными оболочками спинного мозга, и их местоположением:

- | | |
|-----------------------|-----------------------------|
| 1) эпидуральное; | a) под твёрдой оболочкой; |
| 2) субдуральное; | b) над мягкой оболочкой; |
| 3) субарахноидальное. | c) под позвоночным каналом. |

19. Кровеносные сосуды, питающие спинной мозг, лежат:

- a) в эпидуральном пространстве;
- b) паутинной оболочке;
- c) мягкой оболочке;
- d) субдуральной полости.

20. Венозные сплетения, собирающие кровь со спинного мозга, находятся в _____ пространстве (вставьте название).

21. Центральные проводящие пути спинного мозга включают пути:

- a) спинномозговой и черепномозговой;
- b) сегментный и проводниковый;
- c) дорсальный и вентральный;
- d) латеральный и медиальный.

22. Бессознательная координация движений для сохранения равновесия осуществляется при посредстве:

- a) клиновидного пучка Бурдаха;
- b) спиннотектоталамического тракта;
- c) тонкого пучка Голля;
- d) дорсального и вентрального спинномозжечковых путей.

23. Чувствительные импульсы с задней половины тела и тазовых конечностей поступают в головной мозг:

- a) по тонкому пучку Голля;
- b) спинномозжечковому пути Говерса;
- c) спиннотектоталамическому тракту;
- d) клиновидному пучку Бурдаха.

24. Определите соответствие между центральными проводящими путями спинного мозга и канатиками спинного мозга:

- | | |
|----------------------------|-----------------|
| 1) клиновидный пучок; | a) вентральные; |
| 2) спинномозжечковые пути; | b) дорсальные; |
| 3) тектоспинальный путь. | c) латеральные. |

25. Поддержание мышечного тонуса и рефлекторная деятельность мышечной системы осуществляется при помощи путей:

- a) спиннотектоталамических;
- b) пирамидных;
- c) экстрапирамидных;
- d) спинномозжечковых.

26. Зрительно-слуховые рефлексy проводит путь:

- a) тектоспинальный;
- b) оливоспинальный;
- c) сетчатоспинальный.

27. К ромбовидному мозгу относятся все структуры, кроме:

- a) мозжечка;
- b) пластины четверохолмия;
- c) продолговатого мозга;
- d) мозгового моста.

28. На базальной поверхности продолговатого мозга находится:

- a) *colliculus facialis*;
- b) *decussatio pyramidum*;
- c) *calamus scriptorius*;
- d) *area vestibularis*.

29. Ромбовидная ямка содержит поля:

- a) подъязычные и вестибулярные;
- b) вкусовые и обонятельные;
- c) зрительные и языкоглоточные;
- d) слуховые и осязательные.

30. Мозжечок. Все верно, за исключением:

- a) располагается над продолговатым мозгом;
- b) отвечает за координацию движений;
- c) делится на зрительные и слуховые холмы;
- d) серое вещество лежит на периферии, образуя кору.

31. Найдите соответствие между структурой мозжечка и её латинским названием:

- | | |
|--------------|-----------------------|
| 1) клочок; | a) <i>vermis</i> ; |
| 2) червячок; | b) <i>fastigium</i> ; |
| 3) шатёр; | c) <i>velum</i> ; |
| 4) парус. | d) <i>flocculus</i> . |

32. Белое вещество мозжечка называется _____
(вставьте латинское название структуры).

33. Задние ножки мозжечка называются:

- a) каудальные паруса;

- b) верёвчатые тела;
- c) серые крылья;
- d) ножки большого мозга.

34. В белом мозговом веществе червячка находится ____ ядро, а в белом веществе полушарий – ____ ядро (укажите названия).

35. Определите соответствие между ножками мозжечка и участками мозга, с которыми они связаны:

- | | |
|----------------|------------------------|
| 1) назальные; | a) продолговатый мозг; |
| 2) средние; | b) средний мозг; |
| 3) каудальные. | c) мозговой мост. |

36. Мозговой мост. Все верно, за исключением:

- a) лежит поперек переднего края продолговатого мозга;
- b) находится на базальной поверхности;
- c) образован средними ножками мозжечка;
- d) содержит ядра блокового и глазодвигательного нервов.

37. Позади мозгового моста, поперек продолговатого мозга лежит _____ тело (укажите название структуры).

38. Tectum. Все верно, за исключением:

- a) лежит на базальной поверхности среднего мозга;
- b) является координирующим центром различных импульсов;
- c) срединной и поперечной бороздами делится на 4 холма;
- d) серое вещество занимает центральное положение.

39. Дно мозгового водопровода образует:

- a) покрышку ножек большого мозга;
- b) зрительные бугры;
- c) пластину четверохолмия;
- d) ромбовидную ямку.

40. Мозговой водопровод соединяет:

- a) боковые желудочки мозга;

- b) спинномозговой канал и четвёртый желудочек;
- c) третий и четвёртый желудочки;
- d) воронку серого бугра с полостью третьего желудочка.

41. Выберите из представленного списка все ядра, залегающие в покрышке ножек большого мозга:

- a) шатровое;
- b) красное;
- c) зубчатое;
- d) блоковое;
- e) блуждающее;
- f) глазодвигательное.

42. Определите соответствие между структурами мозга и их местоположением:

- | | |
|------------------------|--------------------------|
| 1) продолговатый мозг; | a) flocculus; |
| 2) червячок мозжечка; | b) tectum; |
| 3) средний мозг; | c) decussatio pyramidum; |
| 4) ромбовидная ямка. | d) calamus scriptorius. |

43. Перечислите структуры, относящиеся к эпиталамусу:

- a) сосцевидное тело;
- b) эпифиз;
- c) узел уздечки;
- d) гипофиз;
- e) сосудистая покрышка.

44. Определите соответствие между ядром зрительных бугров и его функцией:

- | | |
|-----------------|----------------------------|
| 1) назальное; | a) общая чувствительность; |
| 2) каудальное; | b) вкус и обоняние; |
| 3) медиальное; | c) двигательная; |
| 4) латеральное. | d) слух и зрение. |

45. Гипоталамус включает все структуры, за исключением:

- a) сосцевидное тело;
- b) парный узел уздечки;

- c) серый бугор с воронкой;
- d) гипофиз.

46. Infundibulum. Найдите правильный ответ:

- a) относится к эпителиамусу промежуточного мозга;
- b) располагается впереди перекрёста зрительных нервов;
- c) находится внутри латерального коленчатого тела;
- d) соединяется с полостью третьего мозгового желудочка.

47. Найдите соответствие между структурой промежуточного мозга и её местоположением:

- | | |
|-------------------------|---|
| 1) сосцевидное тело; | a) между зрительными буграми и пластиной четверохолмия; |
| 2) промежуточная масса; | b) в полости третьего мозгового желудочка; |
| 3) коленчатые тела; | c) на каудальной поверхности зрительных бугров; |
| 4) парный узел уздечки. | d) позади серого бугра гипоталамуса. |

48. Гипофиз. Все верно, за исключением:

- a) относится к структурам гипоталамуса;
- b) находится между зрительным перекрёстом и сосцевидным телом;
- c) является железой внешней секреции;
- d) делится на нейрогипофиз и аденогипофиз.

49. Кору больших полушарий образует серое вещество _____ (укажите структуру концевое мозга).

50. Все перечисленные структуры являются частями мозолистого тела, за исключением:

- a) уздечка;
- b) ствол;
- c) валик;
- d) колено.

51. Проекционные пути больших полушарий образуют:

- a) чечевицеобразное ядро;
- b) внутреннюю капсулу;
- c) мозолистое тело;
- d) ограду и миндалину.

52. Все перечисленные структуры относятся к обонятельному мозгу, за исключением:

- a) серые треугольники;
- b) аммоновы рога;
- c) полосатые тела;
- d) грушевидные доли;
- e) свод.

53. Определите соответствие между структурой обонятельного мозга и её местоположением:

- | | |
|-----------------------------|----------------------------------|
| 1) серые треугольники; | a) между ножками большого мозга; |
| 2) грушевидные доли; | и латеральными обонятельными |
| 3) обонятельные луковичицы. | бороздами; |
| | b) впереди больших полушарий; |
| | c) между обонятельными трактами. |

54. Выберите из представленного списка структуры, относящиеся к своду обонятельного мозга:

- a) кайма гиппокампа;
- b) желобоватый листок;
- c) верёвчатые тела;
- d) ножки большого мозга;
- e) комиссура аммонова рога;
- f) тело, ножки и столбы.

55. К полосатым телам относятся все структуры, кроме:

- a) nucleus fastigii;
- b) claustrum;
- c) nucleus lentiformis;
- d) corpus amygdaloideum;
- e) nucleus caudatus.

56. Скорлупа и бледное ядро являются структурами _____ ядра полосатого тела (укажите структуру).

57. Найдите соответствие между структурой мозга и её местоположением:

- | | |
|---------------|-----------------------|
| 1) claustrum; | a) плащ; |
| 2) fornix; | b) обонятельный мозг; |
| 3) cortex; | c) средний мозг; |
| 4) tectum. | d) полосатое тело. |

58. Выберите из представленного списка борозды мозга, расположенные на медиальной поверхности полушарий:

- a) сильвиева;
- b) поясная;
- c) обонятельная;
- d) маргинальная;
- e) мозолистого тела.

59. К чувствительным черепномозговым нервам относят:

- a) обонятельный, глазодвигательный, тройничный;
- b) статоакустический, зрительный, обонятельный;
- c) блоковый, добавочный, лицевой;
- d) языкоглоточный, отводящий, статоакустический.

60. Группа двигательных черепномозговых нервов включает _____ нервов (укажите число).

61. Выберите из представленного списка все черепные нервы, иннервирующие мышцы глазного яблока:

- a) добавочный;
- b) глазодвигательный;
- c) зрительный;
- d) отводящий;
- e) блоковый;

62. От латеральной поверхности мозгового моста отходит _____ нерв (укажите название).

63. Ветвями тройничного нерва являются следующие нервы:

- a) глазничный;
- b) добавочный;
- c) верхнечелюстной;
- d) векоушной;
- e) нижнечелюстной;
- f) дорсальный щечный.

64. Слезный, лобный, подблоковый и носоресничный нервы являются ветвями _____ нерва (укажите название).

65. Область твёрдого нёба иннервируется ветвями нерва:

- a) слёзного;
- b) клинонёбного;
- c) щёчного;
- d) подглазничного;
- e) носоресничного.

66. Все перечисленные нервы являются ветвями нижнечелюстного нерва, за исключением:

- a) глоточный;
- b) жевательный;
- c) альвеолярный;
- d) межчелюстной.

67. Выберите из представленного списка три нерва, отходящие от лицевого нерва внутри лицевого канала:

- a) большой каменистый;
- b) межчелюстной;
- c) стремени;
- d) клинонёбный;
- e) барабанная струна;
- f) подбородочный.

68. Найдите соответствие между черепномозговыми нервами и местами их выхода из головного мозга:

- 1) n. abducens; а) в области первых шести шейных

- 2) n. facialis; сегментов спинного мозга;
3) n. hypoglossus; b) позади трапециевидного тела сбоку от пирамид;
4) n. accessorius. c) из продолговатого мозга через подъязычное отверстие;
d) в области трапециевидного тела через лицевой канал.

69. После выхода через наружное отверстие лицевого канала лицевой нерв делится на _____ ветвей (укажите количество).

70. Спинномозговой нерв. Все верно, за исключением:
a) начинается 2-я корешками: вентральным и дорсальным;
b) выходит через межпозвоночное отверстие из позвоночного канала;
c) по функции является смешанным – содержит чувствительные и двигательные нервные волокна;
d) после выхода из канала делится на две ветви: краниальную и каудальную.

71. Спинномозговой ганглий расположен:
a) на чувствительном корешке;
b) в латеральных канатиках;
c) на двигательном корешке;
d) в дорсальных канатиках.

72. Выберите из представленного списка три нерва, которые образуются вентральными ветвями шейных нервов:
a) предлопаточный;
b) дорсальный лопаточный;
c) надключичный;
d) срединный;
e) диафрагмальный;
f) мышечнокожный.

73. Грудные спинномозговые нервы. Все верно, кроме:
a) число пар нервов соответствует числу грудных позвонков;

- b) каждый нерв делится на дорсальные и вентральные ветви;
- c) дорсальные ветви иннервируют мышцы-разгибатели позвоночного столба и кожу;
- d) вентральные ветви формируют три нерва.

74. Plexus brachialis. Все верно, за исключением:

- a) образовано дорсальными ветвями шейных и грудных спинномозговых нервов;
- b) расположено медиально от лопатки;
- c) обеспечивает иннервацию грудной конечности;
- d) из сплетения берут начало девять нервов.

75. Найдите соответствие между нервом плечевого сплетения и основной областью его иннервации:

- | | |
|-------------------|--|
| 1) подмышечный; | a) дорсальная поверхность предплечья, пясти и пальцев; |
| 2) срединный; | b) латеральная поверхность плеча; |
| 3) мышечнокожный; | c) пальмарная поверхность предплечья, пясти и пальцев; |
| 4) лучевой. | d) дорсомедиальная поверхность предплечья. |

76. Подкожный нерв голени и стопы (нерв сафенус) является ветвью _____ нерва поясничного сплетения (вставьте название).

77. Определите соответствие между русскими и латинскими названиями нервов поясничного сплетения:

- | | |
|---------------------------|--------------------------|
| 1) подвздошно-подчревный; | a) n. genitofemoralis; |
| 2) подвздошно-паховый; | b) n. Iliohypogastricus; |
| 3) половобедренный; | c) n. psadicocutaneus; |
| 4) пояснично-кожный. | d) n. Ilioinguinalis. |

78. Основным нервом паренхимы вымени является нерв:

- a) бедренный;
- b) половобедренный;
- c) запирающий;
- d) пояснично-кожный.

79. Выберите нервы, выходящие из крестцового сплетения:

- a) бедренный;
- b) седалищный;
- c) латеральный кожный нерв бедра;
- d) каудальный прямокишечный;
- e) каудальный кожный нерв бедра;

80. Определите правильную последовательность ветвления большеберцового нерва:

- a) плантарные пальцевые;
- b) медиальный кожный нерв голени;
- c) дистальные мышечные ветви;
- d) плантарные плюсневые;
- e) каудальный кожный нерв голени;
- f) проксимальные мышечные ветви.

81. Малоберцовый нерв ветвится на _____ поверхности стопы.

82. Хвостовые нервы по латыни называются:

- a) nn. coccygei;
- b) nn. cerebrales;
- c) nn. lumbales;
- d) nn. thoracales.

83. Определите последовательность передачи импульса по вегетативной нервной системе из мозга на периферию:

- a) сплетение;
- b) центр;
- c) постганглионарные волокна;
- d) ганглии;
- e) преганглионарные волокна.

84. Найдите соответствие между отделом вегетативной системы и выполняемыми им функциями:

- | | |
|-----------------------|----------------------------|
| 1) симпатическая; | a) учащает сердечный ритм; |
| 2) парасимпатическая. | b) сужает зрачок; |

- c) снижает давление;
- d) расширяет бронхи;
- e) стимулирует слезотечение;
- f) усиливает потоотделение.

85. Околопозвоночные ганглии соединяются друг с другом, образуя _____ ствол (укажите название структуры).

86. Солнечное сплетение. Все верно, за исключением:

- a) лежит на наружной и внутренней подвздошных артериях;
- b) через сплетение проходят дорсальные ветви блуждающего нерва;
- c) волокна полулунного ганглия расположены радиально;
- d) постганглионарные волокна идут к внутренним органам.

87. При слиянии двух чревных и краниального брыжеечного ганглия образуется _____ ганглий (дайте название).

88. Выберите из представленного списка все отделы парасимпатической нервной системы:

- a) крестцовый;
- b) промежуточно-мозговой;
- c) продолговатомозговой;
- d) среднемозговой;
- e) каудальный шейный.

89. Определите соответствие между путями продолговатомозгового отдела парасимпатической системы и нервами, в составе которых они проходят:

- | | |
|-----------------------------------|--------------------|
| 1) слёзоотделительный; | a) вагус; |
| 2) каудальный слюноотделительный; | b) лицевой; |
| 3) блуждающий. | c) языкоглоточный. |

90. Блуждающий нерв содержит нервные волокна: симпатические, соматические и _____ (вставьте пропущенный термин).

МОДУЛЬ 6. АНАЛИЗАТОРЫ

КРАТКИЙ ТЕОРЕТИЧЕСКИЙ КУРС

6.1. Общая характеристика анализаторов

Органы чувств входят в состав нервной системы и являются частью анализаторов. По определению И.П. Павлова, анализатор – «сложный нервный механизм, начинающийся наружным воспринимающим аппаратом и кончающийся в мозге».

Каждый анализатор считается афферентным отделом рефлекторной дуги и состоит из трёх составных частей:

- периферическая часть анализатора, воспринимающая раздражение, представлена рецепторами и формирует органы чувств;
- промежуточная часть, по которой движется нервный импульс, – это нервы и проводящие пути мозга;
- центральная часть, где происходит анализ и синтез воспринятого ощущения, – это подкорковые центры и кора больших полушарий мозга.

Рецепторы в зависимости от источника раздражения делят на интерорецепторы, проприорецепторы и экстерорецепторы.

Интерорецепторы – чувствительные структуры, заложенные во внутренних органах, тканях и сосудах и реагирующие на раздражения, идущие от этих органов. Сигналы интерорецепторов большей частью не доходят до сознания, так как их центры расположены в подкорковых структурах мозга.

Проприорецепторы – органы чувств, воспринимающие раздражения, идущие от локомоторного аппарата (костей, мышц, суставов). Они осуществляют восприятие равновесия, тяжести, положения тела и его частей.

Экстерорецепторы – органы чувств, воспринимающие раздражения, идущие из внешней среды. К ним относятся органы осязания, обоняния, вкуса, зрения и слуха. Эта группа органов чувств разнообразна по своему строению, многие экстерорецепторы сложно устроены и высоко специализированы.

На основании особенностей развития, строения и функции экстерорецепторы делят на несколько групп. Органы зрения и

обоняния закладываются как части нервной пластинки. В них внешние раздражения воспринимают *первичночувствующие* (нейросенсорные) клетки – специализированные нейроны. В органах вкуса (описан в системе пищеварения), слуха и равновесия внешние раздражения воспринимают *вторичночувствующие* (сенсоэпителиальные) клетки – видоизмененные эпителиальные клетки.

6.2. Кожный анализатор (орган осязания)

Рецепторный аппарат органа осязания представляет собой обширное рецепторное поле кожного покрова, состоящее из многочисленных и разнообразных свободных, неинкапсулированных и инкапсулированных несвободных нервных окончаний, реагирующих на различные раздражители. В связи с этим различают баро-, механо-, терморецепторы, осязательные, болевые и другие рецепторы:

- болевые рецепторы (ноцицепторы, от лат. nocens – вредный) – относятся к свободным неинкапсулированным нервным окончаниям и бывают двух типов: А-тип – миелинизированные нервные волокна и С-тип – безмиелиновые волокна, располагаются в коже, костях, надкостнице;
- тельца Мейснера-Меркеля (тактильные или осязательные рецепторы). Тельце Мейснера имеет округлую или овальную форму, в центре располагается спирально свёрнутое безмиелиновое разветвление нервного волокна, снаружи покрыто соединительнотканной капсулой, является инкапсулированным нервным окончанием. Тельца Меркеля – крупные клетки овальной формы, располагаются в особо чувствительных участках кожи (поверхности губ) и окружены тончайшими окончаниями чувствительных нервов;
- тельца Фатера-Пачини (барорецепторы) – сложный инкапсулированный нервный рецептор, состоящий из отростков изменённых клеток реснитчатого эпителия с вторичночувствующими ресничками, которые контактируют с оболочкой нервного окончания;
- концевые колбы Краузе (рецепторы холода) – инкапсули-

рованные нервные окончания, состоящие из концевых разветвлений чувствительного нервного волокна, внутренней глиальной колбы и наружной соединительнотканной капсулы;

- тельца Руффини (рецепторы тепла) – инкапсулированные чувствительные нервные окончания вытянутой формы, расположенные в основе кожи (дерме).

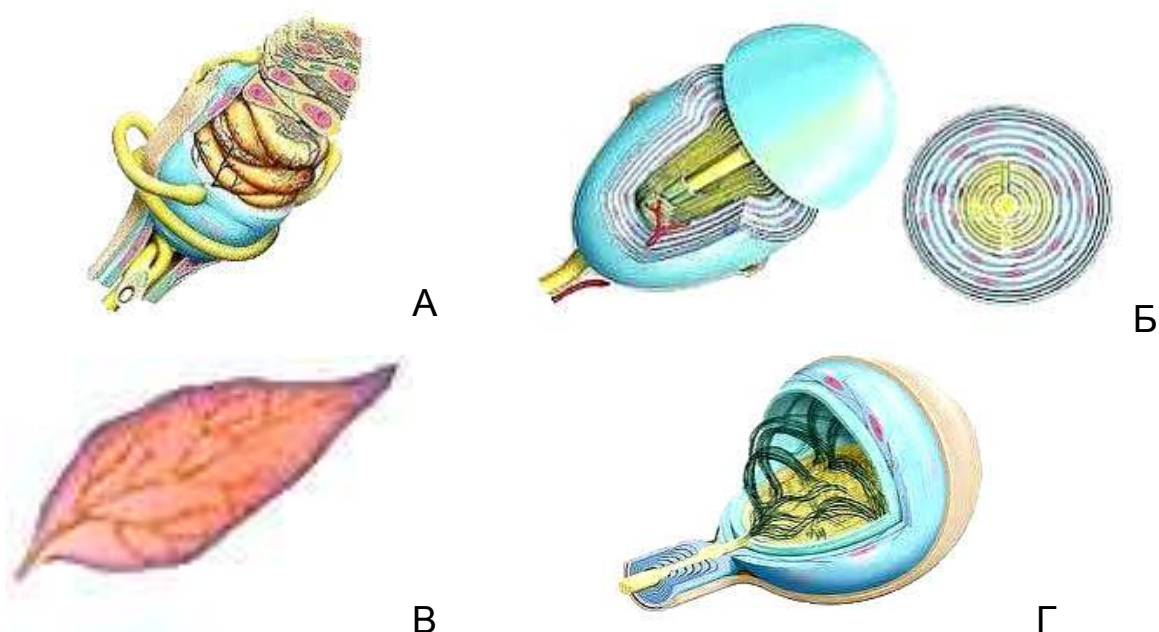


Рисунок 77 – Схема строения рецепторов кожного анализатора: А – тельце Мейснера; Б – тельце Фатера-Пачини; В – тельце Руффини; Г – концевая колба Краузе

Проводящие пути. Возбуждение от рецепторов кожного анализатора направляется в спинной мозг по чувствительным волокнам спинномозговых нервов, затем импульсы поступают по центральным проводящим путям – тонкому пучку Голля (с задней части тела) и клиновидному пучку Бурдаха (с передней половины тела). Импульсы от болевых и температурных рецепторов кожи проходят по спиннотектоталамическому пути, от проприорецепторов – по дорсальному и вентральному спинномозжечковым путям Говерса и Флексига. Проводящими путями рецепторов кожи головы являются чувствительные ветви тройничного нерва (V пара черепномозговых нервов).

Мозговые центры. Подкорковыми центрами кожного анализатора являются ядра продолговатого мозга (тонкий и клиновидный), сенсорное ядро мозгового моста и ядро в покрышке ножек большого мозга (от рецепторов головы), серое вещество четверохолмия, латеральные ядра зрительных бугров (таламуса) промежуточного мозга. Высшие центры кожного анализатора находятся в теменной области коры полушарий.

6.3. Обонятельный анализатор

Обонятельный анализатор – это нейрофизиологическая система, осуществляющая анализ пахучих веществ, которые воздействуют на слизистую оболочку носовой полости. Анализатор имеет типичное строение и включает три отдела: периферический, состоящий из рецепторного обонятельного аппарата; промежуточный, представленный обонятельным нервом; центральный отдел, включающий подкорковые и корковые мозговые центры.

Рецепторный аппарат обоняния расположен в аборальной (задней) части дорсальной носовой раковины, свода носовой полости, дорсального носового хода и лабиринте решётчатой кости. Он представляет собой участок слизистой оболочки, покрытой обонятельным эпителием. От респираторного эпителия он отличается цветом: желтым у рогатого скота и свиньи, коричневым – у лошади. Чёткой границы между респираторным и обонятельным эпителием нет. По происхождению рецепторы относятся к нейросенсорным (первичночувствующим) хеморецепторам. В оральном направлении происходит уменьшение плотности расположения обонятельных клеток до полного их исчезновения. По степени развития органа обоняния животных делят:

- на макросматики – с хорошо развитым обонянием (большинство животных);
- микросматики – со слабо развитым обонянием (приматы);
- аносматики – вторично утратившие обоняние (киты, дельфины).

Обонятельный рецептор представляет собой нейрон веретеновидной формы с двумя отростками (биполярный) размером 5-10 мкм. В просвет носовой полости обращен короткий палочковидный отросток нейрона, заканчивающийся утолщением – обонятельным пузырьком (булавой), на котором симметрично расположены 9-16 ресничек, погруженных в слизь. Реснички вступают в контакт с пахучими веществами. Второй отросток является аксоном, проходит через лабиринт решетчатой кости и её продырявленную пластину.

Проводящие пути обонятельного анализатора – это парный обонятельный нерв, представляющий собой аксоны биполярных нейронов, расположенных в слизистой оболочке дорсального носового хода. Аксоны чувствительных нейронов образуют нервные пучки, которые через отверстия в продырявленной пластинке решетчатой кости проникают в полость черепа и входят в обонятельные луковицы мозга в виде многочисленных обонятельных нитей.

Мозговые центры. Подкорковые центры обонятельного анализатора находятся в обонятельных луковицах, серых треугольниках, грушевидных долях, гиппокампе (аммоновых рогах). Все эти структуры связаны между собой обонятельными трактами. Серое вещество обонятельных луковиц формирует первичные обонятельные центры, в грушевидных долях находятся вторичные обонятельные центры, в гиппокампе – высшие подкорковые ассоциативные обонятельные центры. Проводящие пути гиппокампа формируют свод, который соединяет гиппокамп с сосцевидным телом промежуточного мозга.

6.4. Вкусовой анализатор

Вкусовой анализатор является нейрофизиологической системой, обеспечивающей анализ химических веществ, поступающих в ротовую полость с кормом. **Рецепторный аппарат** находится во вкусовых сосочках слизистой оболочки языка: листовидных, валиковидных и грибовидных (рис. 78). Апикальные полюса вкусовых клеток обращены в камеру, заполненную слизью и открывающуюся в ротовую полость через пору. Вкусовые рецепторы относятся к сенсоэпителиальным хеморецепторам.

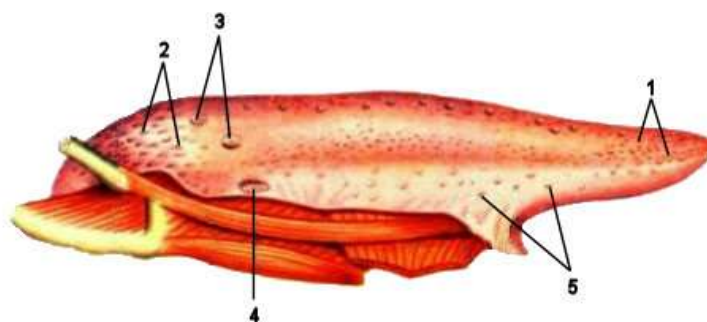


Рисунок 78 – Вкусовые и механические сосочки языка свиньи: 1 – нитевидные; 2 – конические; 3 – валиковидные; 4 – листовидные; 5 – грибовидные сосочки

Проводящими путями вкусового анализатора являются ветви блуждающего и лицевого нервов (нерв барабанной струны), а также чувствительные волокна языкоглоточного нерва. Нерв барабанной струны передаёт импульсы с передней и боковых частей слизистой оболочки языка. Ветви блуждающего и волокна языкоглоточного нервов передают возбуждение с задней части языка. Импульсы сначала поступают в продолговатый мозг, а затем через медиальную петлю в ядра таламуса лицевого (VII пара) нерва, иннервирующие грибовидные сосочки языка, и языкоглоточного (IX пара) нерва, образующего сплетения в валиковидных и листовидных вкусовых сосочках. В проведении вкусовых импульсов принимают участие ветви блуждающего нерва (X пара), который боковыми соединительными ветвями объединяется с языкоглоточным нервом.

Мозговые центры – подкорковые центры вкусового анализатора расположены в ядрах продолговатого мозга, ядрах таламуса промежуточного мозга и гиппокампе. Высшие мозговые центры вкусового анализатора расположены в теменной области коры больших полушарий.

6.5. Развитие зрительного анализатора

Чувствительность к световым раздражениям присуща протоплазме, поэтому восприятие света возможно без специальных органов, что наблюдается у простейших организмов. Светочувствительные клетки построены по типу первичных чувст-

вительных клеток, как у дождевых червей в кожном покрове под эпидермисом. Более густо они расположены на головном конце червя, что свидетельствует об их участии в ориентировке при движении.

Важным усложнением светового рецептора является изоляция пигментными клетками отдельных светочувствительных клеток (или их групп) от всестороннего воздействия на них света. При этом наблюдается двоякий тип строения светового рецептора. В одних случаях светочувствительная клетка, находясь под защитой пигментной клетки (или клеток), обращена к свету своей рецепторной частью. Такие органы называются «прямыми» глазами. В других случаях на рецепторных частях светочувствительных клеток формируются палочковидные отростки, обращенные к пигментным клеткам. Таким образом, луч света, чтобы воздействовать на палочковидный отросток, должен пройти через всю клетку. Такие глаза называются «инвертированными», то есть обращёнными. Подобное строение глаза обеспечивает наилучшую защиту светового рецептора от многостороннего влияния света, особенно если орган построен в виде ямки или бокала. Инвертированные глаза могут воспринимать не просто свет, но и его направление.

Число светочувствительных ямок (глазков) сильно варьирует: чем больше в них чувствительных клеток, тем меньше самих глазков; их может быть только одна пара на головном конце тела. Парные светочувствительные органы становятся уже аппаратами, ориентирующими и контролирующими движение самого животного в зависимости от направления света. При сращении краев светочувствительных ямок возникают пузырьчатые глаза. У ряда беспозвоночных в пузырьчатых глазах формируется хрусталик за счет уплотнения стекловидного тела или в результате утолщения эктобласта перед пузырьком. С появлением хрусталика глаза из светочувствительных органов превращаются в зрительные органы, воспринимающие не только свет, тени и цвета, но и форму предметов, их величину и расстояние между ними.

У хордовых и позвоночных животных орган зрения развивается иначе, чем у беспозвоночных. У ланцетника, ведущего

малоподвижный образ жизни, парные глаза отсутствуют. У него функционируют глазки Гессе, состоящие из светочувствительной клетки, погруженной одной стороной в чашеобразную пигментную клетку. От противоположного конца клетки отходит аксон. Пигментные клетки обращены дорсально или вентрально от чувствительной клетки. Тело ланцетника прозрачно, глазки Гессе располагаются на всем протяжении мозга близ центрального спинномозгового канала, что свидетельствует об их эктодермальном происхождении, как у беспозвоночных.

У позвоночных, как у наиболее подвижных животных, существуют парные органы зрения, которые развиваются из переднего мозгового пузыря: участок эмбриональной мозговой стенки, покрытый мягкой мозговой оболочкой, разрастается в виде двух глазных пузырей. Они достигают кожного покрова и соединяются с мозгом короткими полыми ножками. В дальнейшем наружная стенка пузыря вдавливаются, вследствие чего глазной пузырь превращается в глазной бокал с двойными стенками, а ножка, удлиняясь, дает начало зрительному нерву. Наружная стенка бокала образует пигментный слой сетчатки, а внутренняя стенка – ретину (сетчатку). Вокруг глазного бокала за счет мезенхимы развиваются сосудистая оболочка и её производные – ресничное тело и радужная оболочка.

Первичный ход в глазной бокал сохраняется в виде зрачка. Участок эктобласта, лежащий против зрачка, утолщается и впоследствии образует сначала хрусталиковую ямку и затем хрусталиковый мешочек. Последний, обособляясь от эктобласта, превращается в хрусталиковый пузырёк, а после исчезновения полости пузырька становится хрусталиком. Из окружающей хрусталик мезенхимы формируется хрусталиковая сумка, а из стекловидного тела – хрусталиковая связка. Фиброзная оболочка в области роговицы срастается с эктобластом. У некоторых животных появляется хрящевая капсула вместо всей фиброзной склеры или только в виде пояса (иногда даже костного) в области прикрепления к ней аккомодирующих мышц. Веки происходят из складок кожи сначала в виде валиков, а потом складок. Верхнее и нижнее веки временно срастаются, но затем между ними появляется щель: у собак и кошек на 9-14-й

день после рождения, а у остальных животных до рождения.

Эволюция зрительного анализатора совершалась в направлении от простого светоощущения к ощущению направления света, затем – к светоощущению, далее к восприятию формы предметов, их величины и, наконец, к объёмному стереоскопическому зрению. В связи с этим зрительный рецептор построен по типу первичных чувствительных клеток с аксонами или по типу вторичных чувствительных клеток, защищённых пигментными клетками от всестороннего воздействия света. С появлением хрусталика возникает предметное и объёмное зрение.

Аккомодационный аппарат развивается для рассматривания предметов на близком или далёком расстоянии. В одних случаях специальными мышцами смещается сам хрусталик по отношению к сетчатке (ретине). Если глаз приспособлен к рассматриванию близких предметов, то для рассматривания удалённых предметов хрусталик приближается к ретине (у рыб); если глаз адаптирован к различению удалённых предметов, то для рассматривания близких предметов хрусталик удаляется от ретины (у земноводных и рептилий).

В других случаях аккомодация осуществляется изменением формы хрусталика, так как он обладает эластичностью. От формы хрусталика зависит его преломляющая сила. У более округлого хрусталика – короткое фокусное расстояние, а у более плоского – длинное. Изменение формы хрусталика регулируется мышцами ресничного тела.

При спокойном рассматривании удалённых предметов ресничные мышцы расслабляются, хрусталиковая связка натягивается и, благодаря упругости склеры, хрусталик становится плоским, а фокусное расстояние его удлиняется. При рассматривании близких предметов сокращаются мышцы ресничного тела, расслабляется хрусталиковая связка, хрусталик в силу своей эластичности становится более округлым, а фокусное расстояние укорачивается. Причина утомления глаз при рассматривании близких предметов кроется в том, что в этом процессе участвуют аккомодационные мышцы. Потеря хрусталиком эластичности ведёт или к близорукости – миопии (если хрусталик всегда сохраняет более выпуклую форму), или к

дальнозоркости – гиперметропии (если хрусталик постоянно остается более плоским).

Аккомодация возможна не только в отношении расстояния предметов, но и в отношении яркости света. Регуляция количества световых лучей, проникающих к сетчатке, осуществляется мышцами радужной оболочки. При сильном свете зрачок суживается, а при слабом – расширяется. Наконец, существует аккомодация к определению расстояния предметов, которая достигается изменением соотношения зрительных осей и подвижностью глазных яблок. У позвоночных животных глазные яблоки размещаются в орбитах черепа. Зрительные оси глаз расположены по отношению друг к другу под определенным углом. Так как каждый глаз имеет определенное «поле зрения», то в том случае, когда поле зрения одного глаза совершенно обособлено от поля зрения другого глаза, говорят о монокулярном зрении, то есть о зрении каждого глаза в отдельности. Это наблюдается при большом расхождении зрительных осей – до 170° (у зайцев). Когда при схождении осей поле зрения одного глаза накладывается на поле зрения другого глаза, возникает бинокулярное, или стереоскопическое, зрение, то есть объёмное зрение, дающее возможность не только видеть предметы, но и определять их форму, величину и отношение друг к другу. И чем меньше угол между зрительными осями, тем совершеннее бинокулярное зрение.

Поле зрения каждого глаза сильно увеличивается благодаря подвижности глаз под действием глазных мышц. Глазные мышцы усиливают также бинокулярное зрение и ясность зрения, когда изображение от предмета наводится на самую чувствительную часть ретины – центральное поле. Ощущение напряжения глазных мышц помогает животному в определении расстояний. У водных животных глаза лишены специальной защиты от внешних воздействий; у наземных животных глаза защищены веками, на которых развиваются ресницы (наиболее сильно на верхнем веке), мейбомовы и слёзные железы. Из-за различных экологических условий веки в ряду животных развиты неодинаково. У низших наземных животных более мощное – нижнее веко, в то время как у млекопитающих – верхнее веко.

Третье веко особенно сильно развито у рептилий и птиц; оно смачивает роговицу слезой, выделяемой слёзной железой третьего века. У млекопитающих хотя и сохраняется третье веко, но оно незначительно по размеру и функция его всецело переходит к верхнему веку с его слёзной железой.

6.6. Развитие статоакустического анализатора

В состав органа равновесия (статического органа) входят специализированные чувствительные клетки, снабженные упругими волосками, и известковые кристаллики – статолиты, которые давят на чувствительные волоски и раздражают чувствительные клетки. Статические органы иногда располагаются на поверхности тела в виде ямок, представляющих собой пузырьки – статоцисты; на их стенках размещены чувствительные клетки, а статолиты находятся в полости статоциста. При изменении положения тела статолиты раздражают различные группы клеток.

У хордовых, за исключением ланцетника, существуют парные статоцисты. У наземных животных органы равновесия соединяются с органами слуха в единый аппарат. У водных животных чувствительные клетки на боковой поверхности тела образуют бокаловидные органы боковой линии. Функция их заключается в восприятии нормального положения тела в пространстве в состоянии покоя или движения. Часть органов боковой линии, которые у предков позвоночных располагались по бокам головного мозга в виде слуховых плакод, погрузились в глубь тела. Сначала они образовали ямки на коже, затем отверстия ямок замкнулись, сформировался подкожный пузырек – статоцист, наполненный жидкостью. Нерв этой части органа боковой линии отделился от остальных нервов с образованием нового рецептора, воспринимающего механические изменения, что привело к развитию внутреннего уха и слухового нерва. Статоцист первоначально сообщался с внешней средой через эндолимфатический проток, который впоследствии стал заканчиваться слепом.

В ряду позвоночных статоцист подразделяется на два от-

дела – на овальный и круглый мешочки. Начиная с рыб, в стенках овального мешочка появляются три карманообразных выпячивания в трёх взаимно перпендикулярных плоскостях. В результате срастания и последующего рассасывания центральных участков этих выпячиваний образуются три полукружных канала. В круглом мешочке возникает одно выпячивание, имеющее форму бутылочки, лагены. У наземных животных (крокодилы, птицы и однопроходные) она превращается в улитку – орган слуха в виде слабоизогнутой трубочки. У живородящих млекопитающих улитка сильно разрастается и образует несколько спиральных завитков (у ехидны 1/2 витка, у ежа 1,5, у кролика 2 с половиной витка, у собаки и кошки – 3, у жвачных – 3 с половиной витка). На стенках овального и круглого мешочков и лагены находятся равновесные пятна из чувствительных клеток со статокониями (статолитами), то есть мелкими кристалликами углекислой извести. Они служат для восприятия изменений положения головы. Кроме того, в ампулах полукружных каналов имеются равновесные гребни без статоконий. Последние служат для восприятия изменений в скорости движения или вращения.

Для наземных животных характерно наличие среднего уха в качестве добавочного органа, улавливающего звуковые волны и передающего их колебания во внутреннее ухо. Среднее ухо происходит из первой висцеральной щели – брызгальца. Внутренний отдел среднего уха сохраняет сообщение с полостью глотки через слуховую трубу, а наружный его отдел закрывается барабанной перепонкой. Последняя соединяется особой слуховой косточкой (столбик) с окном преддверия внутреннего уха. Таким образом колебания барабанной перепонки передаются на перилимфу.

Окно улитки появляется, начиная с рептилий. У них оно закрывается внутренней барабанной перепонкой, усиливающей колебательные движения перилимфы. У млекопитающих столбик превращается в стремечко, а за счет челюстной (жаберной) дуги развиваются наковальня и молоточек, которые, соединяясь в цепь слуховых косточек за счёт действия двух маленьких мышц – напрягателя барабанной перепонки и стремени

мышцы, осуществляют аккомодацию органа слуха.

Барабанная перепонка у земноводных располагается поверхностно, в то время как у остальных животных она лежит более глубоко и к ней снаружи ведёт наружный слуховой проход – примитивное наружное ухо, защищающее барабанную перепонку. По краю наружного слухового прохода у некоторых рептилий появляется складка кожи, способствующая улавливанию звуковых волн; у млекопитающих она достигает значительного развития, получает хрящевой остов и становится ушной раковиной. Последняя служит для улавливания звуков и поэтому снабжена большим числом мышц. У диких животных, за исключением слонов, ушные раковины никогда не бывают опущенными, как это бывает у домашних животных – у некоторых пород собак, свиней и овец. Величина ушной раковины влияет на остроту слуха, особенно у ночных животных. С уменьшением подвижности ушной раковины происходит редукция мышц, её размеров и формы (у человека).

ЛАБОРАТОРНЫЙ ПРАКТИКУМ

Занятие 18. Строение зрительного анализатора

Зрительный анализатор служит для восприятия цветовых и световых раздражений внешней среды. Состоит из четырёх частей: рецепторного аппарата (органа зрения с сетчаткой), заключенного внутри глазного яблока; защитных и вспомогательных органов глаза; проводящих путей зрительного анализатора; подкорковых и корковых мозговых центров.

Орган зрения – *organum visus* – представлен глазным яблоком, защитными и вспомогательными органами глаза.

Глазное яблоко – *bulbus oculi* – расположено в глазнице, имеет форму шара, несколько сплюснутого спереди назад, его передняя поверхность выпуклая, задняя – уплощенная. Наибольшее глазное яблоко (относительно массы тела) у кошек, затем следует собака, овца, лошадь, корова, свинья, бык. Состоит из трёх оболочек (наружной, средней, внутренней) и светопреломляющих сред (рис. 79).

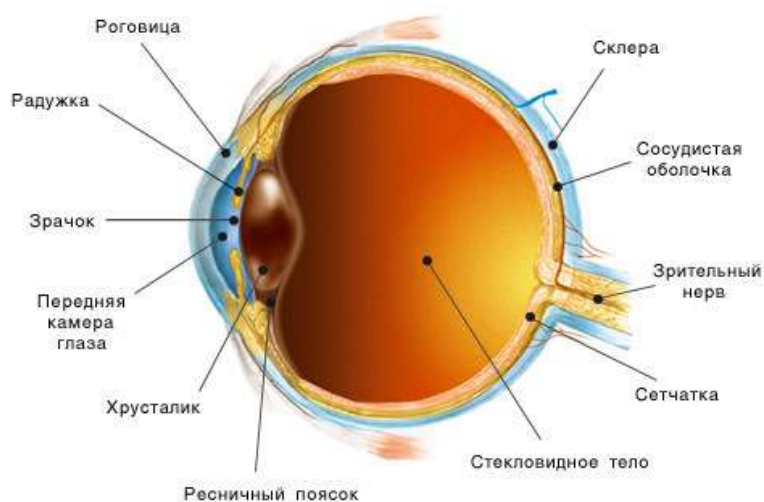


Рисунок 79 – Схема строения глазного яблока

Наружная, или фиброзная, оболочка глазного яблока – *tunica fibrosa oculi* – состоит из двух частей: роговицы и склеры.

Роговица – *cornea* – тонкая, но плотная прозрачная оболочка, находится спереди, занимает около $\frac{1}{5}$ всей поверхности

глазного яблока, состоит из соединительной ткани. Роговица состоит из пяти слоев. Снаружи она покрыта многослойным плоским неороговевающим эпителием. Под эпителием находится боуменова оболочка (передняя пограничная мембрана) – бесклеточная гомогенная структура, содержащая неупорядоченные тонкие коллагеновые и ретикулиновые волокна, поддерживающие форму роговицы. Собственная основа образована правильно расположенными коллагеновыми пластинками и уплощенными фибробластами, погруженными в аморфное вещество. Под собственной основой лежит гомогенная прозрачная десцеметова оболочка, образованная аморфным веществом и коллагеновыми волокнами. Изнутри роговица покрыта слоем эндотелия.

Толщина роговицы в центре составляет 0,6-0,7 мм, по краям роговица толще. В норме в центре роговицы отсутствуют сосуды, они могут располагаться по периферии. Роговица богата безмиелиновыми нервными волокнами.

Склера, или *белочная оболочка*, – sclera oculi – толстая плотная непрозрачная, занимает $\frac{4}{5}$ всей поверхности глазного яблока. Имеет белый цвет из-за бедности кровеносными сосудами. Состоит из плотной соединительной ткани и образует боковые и заднюю части фиброзной оболочки. В задней части склеры имеется *продырявленная пластинка* – lamina cribrosa sclerae, через её отверстия проходит зрительный нерв. Граница между роговицей и склерой называется *лимб*, здесь находятся венозные пазухи, через которые происходит отток внутриглазной жидкости из передней камеры глаза.

Средняя, или ***сосудистая оболочка*** глазного яблока – tunica vasculosa oculi – состоит из собственно сосудистой оболочки, ресничного тела и радужной оболочки (радужки).

Собственно сосудистая оболочка, или *хориоидея*, – tunica chorioidea – расположена в задней части глазного яблока, покрывает внутреннюю поверхность склеры. Образована соединительной тканью с большим количеством пигментных клеток и кровеносных сосудов, образующих два сплетения: более поверхностное – сосудистое и более глубокое – капиллярное.

Между сплетениями находится бессосудистая зона – *отражательная оболочка (тапетум)* – *tapetum*, содержащая клетки (у плотоядных) или определённым образом лежащие волокна (у травоядных). Она способна отражать свет, чем объясняется свечение глаз у многих животных. У свиньи тапетум отсутствует. Форма тапетума неодинакова у разных животных. Она может быть треугольной, или изогнута в виде полумесяца, или овальная. Цвет от сине-зеленого до голубоватого с сильным металлическим оттенком.

Ресничное тело – *corpus ciliare* – утолщенная передняя часть сосудистой оболочки, лежащая под передним участком склеры, шириной около 10 мм. Состоит из соединительной ткани и пучков гладкомышечных клеток, образующих *ресничную мышцу* – *musculus ciliaris*, которая формирует до 100 радиальных гребешков в виде *ресничной короны* – *corona ciliaris*. Гребешки кпереди вытягиваются в виде *ресничных отростков* – *processus ciliaris*. К ним прикрепляется *кольцевая связка* – *ligamentum suspensorium lentis*, подвешивающая хрусталик.

Сокращение ресничной мышцы изменяет форму прикрепленного к ней хрусталика, обеспечивая аккомодацию, то есть попадание изображения разноудаленных предметов на сетчатку. Фильтрация плазмы крови за пределы сосудов ресничного тела позволяет продуцировать внутриглазную жидкость.

Радужная оболочка (радужка) – *iris* – состоит из соединительной ткани с многочисленными сосудами, содержит пучки гладкомышечных клеток и слой пигментных клеток, определяющих цвет глаз. В центре радужки имеется отверстие – *зрачок* – *pupilla*, поперечноовальный у травоядных, щелевидный у кошачьих, округлый у собак и приматов. Гладкомышечные клетки образуют мышцы-дилататоры, расширяющие зрачок, иннервируемые симпатическими волокнами и сужающие зрачок (сфинктеры зрачка), иннервируемые парасимпатическими волокнами. На передней и задней поверхностях радужной оболочки имеются нежные *складки* – *plicae iridis*. При сужении зрачка складки распрямляются, при расширении зрачка складчатость усиливается.

В радужной оболочке различают два края: зрачковый и ресничный. *Зрачковый край* – *margo pupillaris* – обрамляет зрачок. Противоположный *ресничный край* – *margo ciliaris* – соединяется с ресничным телом и роговицей с помощью *гребешковой связки* – *ligamentum pectinatum iridis*, состоящей из отдельных перекладин. Лимфатические щели между перекладинами называются *фонтановыми пространствами* – *spatia anguli iridis (fontanae)*. Общая чувствительность радужной оболочки обеспечивается волокнами тройничного нерва.

Внутренняя, или **сетчатая, оболочка** глазного яблока состоит из задней – зрительной и передней – слепой части.

Слепая часть – *pars caeca retinae* – подстилает радужную оболочку и ресничное тело, подразделяется на *ресничную и радужковую часть* – *pars ciliaris retinae et pars iridis retinae*. Обе части построены из двух слоев пигментных клеток и срастаются с ресничным телом и радужной оболочкой. На зрачковом крае радужки у травоядных животных пигментный слой образует 2-4 плотных гранулы, висящих на тонких ножках, – «виноградные зёрна» – *granulae iridis*. У жвачных животных виноградные зёрна имеются на верхнем и нижнем крае зрачка, у лошади – только на верхнем крае.

Зрительная часть – *pars optica retinae* – состоит из эпителиальных и нервных клеток, лежащих в несколько слоев. Самый наружный – пигментный слой. Он примыкает к сосудистой оболочке, отделяясь от неё базальной мембраной. На апикальных концах пигментных клеток есть отростки, которые на свету заполняются зернами пигмента меланина.

Проникая между зрительными клетками сетчатки, отростки защищают их от излишнего воздействия света. В темноте меланин перемещается в базальные участки пигментных клеток. Пигментный слой плотно срастается с сосудистой оболочкой.

Внутренний слой – *собственно сетчатка* – *retina*. Она легко отделяется от пигментного слоя, простирается от выхода зрительного нерва до ресничного тела. Ретина – нежная, прозрачная оболочка розоватого цвета, образована нервными клетками и их отростками.

Собственно сетчатая оболочка состоит из нейроэпителия и мозгового слоя, образованного нервными клетками. Нейроэпителий прилегает к пигментному слою и содержит рецепторные клетки двух типов: *палочки*, воспринимающие светоощущение, и *колбочки*, служащие для цветоощущения. Колбочки концентрируются в области жёлтого пятна по оси глазного яблока, палочки лежат на периферии. У ночных животных имеются только палочковидные клетки. Мозговой слой содержит биполярные нейроны и крупные мультиполярные ганглиозные клетки, аксоны которых образуют волокна зрительного нерва.

Светопреломляющие среды и аккомодационный аппарат глаза – служат для собирания пучка световых лучей на сетчатке и приспособления глаза к чёткому рассмотрению разноудаленных предметов. К ним относятся роговица, внутриглазная жидкость, хрусталик и стекловидное тело.

Внутриглазная жидкость заполняет переднюю и заднюю камеры глаза. Передняя камера расположена между роговицей и радужкой, а задняя между радужкой и хрусталиком. Камеры сообщаются через зрачок.

Хрусталик – *lens cristallina* – плотное тело в форме двояковыпуклой линзы, расположено позади радужной оболочки, выполняет функцию оптической линзы – преломляет лучи и дает изображение на сетчатке. Он прозрачен, образован вытянутыми эпителиальными клетками, которые превратились в хрусталиковые волокна. В нём нет сосудов и нервов. Диаметр хрусталика различен у разных животных. Например, у лошади диаметр составляет 19-22 мм, толщина около 13 мм. Хрусталик вправлен в кольцевую хрусталиковую связку, прикрепленную к ресничному телу. Связка пронизана лимфатическими щелями с лимфой. Сокращения мышц ресничного тела приводят к ослаблению связки и округлению хрусталика. При расслабленной мышце (обычное состояние) связка натянута и хрусталик уплощен, то есть установлен на далёкое расстояние. Изменение формы хрусталика позволяет рассматривать разноудаленные предметы с одинаковой четкостью. С возрастом эластичность хрусталика и его аккомодационные свойства снижаются.

Снаружи хрусталик одет *капсулой* – *capsula lentis*. Паренхима хрусталика состоит из *плотного ядра* – *nucleus lentis* – и *корковой части* – *substantia corticalis lentis*. Корковая часть построена из длинных клеток, которые наслаиваются пластинами на ядро хрусталика и плоскости его экватора.

Стекловидное тело – *corpus vitreum* – прозрачное желеобразное межклеточное вещество, заполняющее стекловидную камеру между хрусталиком и сетчаткой. Жидкая часть стекловидного тела состоит из вязкой гиалуроновой кислоты, заключенной в каркас из тонких коллагеновых волоконце-фибрилл. Стекловидное тело поддерживает форму и тонус глазного яблока, выполняет функцию светопреломляющей среды, участвует во внутриглазном обмене веществ, поддерживает внутриглазное давление, обеспечивает питание хрусталика. Не содержит сосудов и нервов.

Сосуды глазного яблока подразделяются на сосуды сетчатки и сосудистой оболочки. Артерии сетчатки происходят из ресничных артерий – длинных и коротких. Вены сосудистой оболочки выходят на поверхность глазного яблока в области его экватора и образуют *вихревые вены* – *venae vorticosae* – в виде звёзд, которые переходят в ресничные вены. Лимфатические сосуды в глазном яблоке отсутствуют, но вместо них имеются лимфатические щели и пространства: фонтановы, эписклеральное (теноново), пространства в хрусталиковой связке и в самой сетчатке.

Защитные и вспомогательные органы глаза. К защитным и вспомогательным органам глазного яблока относятся следующие структуры: орбита, периорбита, фасции, мышцы, веки, слёзный аппарат (рис. 80).

Орбита, или **глазница**, – *orbita* – образована отростками лобной, скуловой и слёзной костей и частично глазничными крыльями клиновидной кости. Является прочной защитой и вместилищем глаза. У свиньи и собаки орбита не замкнута.

Периорбита – *periorbita* – плотный соединительнотканый конусовидный мешок, выстилающий орбиту особенно толстым слоем с латеральной стороны. Передний край периорбиты прикрепляется по краю орбиты, а вершина охватывает зри-

тельное отверстие черепа. Внутри периорбиты находится глазное яблоко с мышцами, сосудами и нервами. Внутри и снаружи орбиты имеются *жировые тела* – *corpus adiposum extraorbitale et intraorbitale*, играющие роль терморегулятора и амортизатора. У молодых животных оно массивнее, чем у старых.

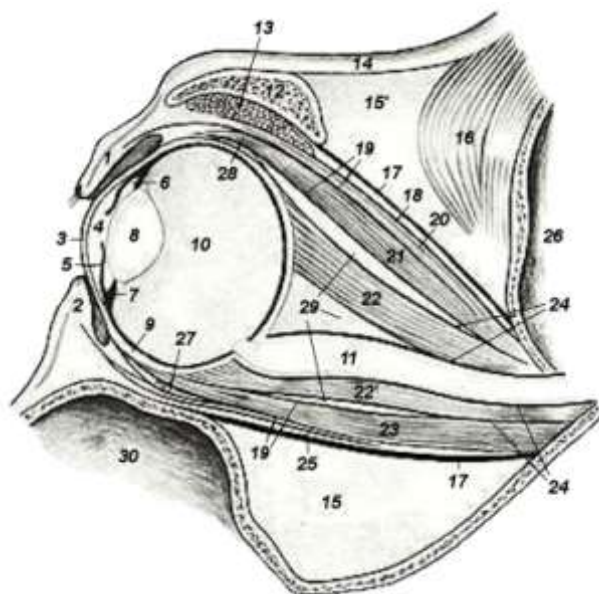


Рисунок 80 – Разрез глаза и глазницы лошади (Попеско П., 1978, частично по Ellenberger и Baum, 1926): 1 – верхнее веко; 2 – нижнее веко; 3 – роговица; 4 – передняя глазная камера; 5 – радужная оболочка; 6 – задняя глазная камера; 7 – ресничное тело и хрусталиковая связка; 8 – хрусталик; 9 – оболочки глазного яблока (наружная, средняя и внутренняя); 10 – стекловидное тело и стекловидная камера; 11 – зрительный нерв; 12 – скуловой отросток лобной кости; 13 – слёзная железа; 14 – кожа; 15 – экстрапериорбитальное жировое тело; 15' – жировое тело височной ямки; 16 – височная мышца; 17 – периорбита; 18 – поверхностная глазничная фасция; 19 – глубокая глазничная фасция; 20 – подниматель верхнего века; 21 – дорсальная прямая мышца глаза; 22, 22' – оттягиватель глазного яблока; 23 – прямая вентральная мышца глаза; 24 – мышечная фасция; 25 – поверхностная глазничная фасция; 26 – черепная полость; 27 – косая вентральная мышца глаза; 28 – косая дорсальная мышца глаза; 29 – интрапериорбитальное жировое тело; 30 – верхнечелюстная пазуха

Глазные мышцы лежат в периорбите позади глазного яблока, прикрепляются одним концом к склере глазного яблока, другим – к костям черепа. Различают 4 прямых, 2 косых и

мышцу, оттягивающую глазное яблоко.

Прямые глазные мышцы – дорсальная, вентральная, латеральная и медиальная – mm. rectus bulbi dorsalis, ventralis, lateralis et medialis – начинаются в окружности зрительного отверстия, а заканчиваются на склере вблизи роговицы на соответствующих поверхностях глазного яблока. **Мышца-оттягиватель глазного яблока** – m. retractor oculi – располагается вокруг зрительного нерва.

Косые глазные мышцы – дорсальная и вентральная. **Косая дорсальная мышца глаза** – m. obliquus bulbi dorsalis – начинается от решётчатого отверстия, направляется по стенке орбиты к медиальному углу глаза, перекидывается через хрящевой блок периорбиты и поворачивает на глазное яблоко. **Косая вентральная мышца глаза** – m. obliquus bulbi ventralis – идёт от мышечной ямки слёзной кости. Обе мышцы заканчиваются на латеральной поверхности глазного яблока (рис. 81).

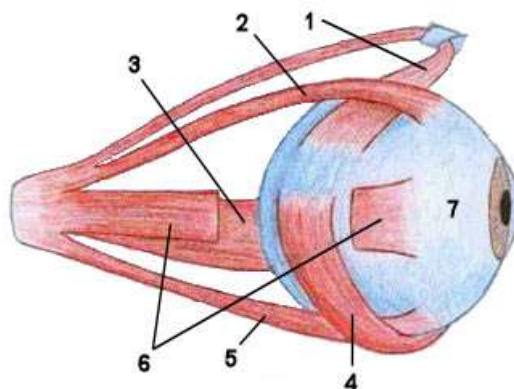


Рисунок 81 – Схема расположения мышц глазного яблока: 1 – дорсальная косая мышца м.; 2 – дорсальная прямая м.; 3 – медиальная прямая м.; 4 – вентральная косая м.; 5 – вентральная прямая м.; 6 – латеральная прямая м.; 7 – глазное яблоко

Верхнее и нижнее веки – palpebra superior et inferior – являются кожно-мышечными складками, при смыкании закрывают глаза, при мигании распределяют слезу по поверхности глаза и тем самым предотвращают его от высыхания. Между веками имеется **поперечная глазная щель** – rima palpebrarum. У животных она небольшая, поэтому склера не видна. По углам глаза образуются **спайки век** – commissura palpebrarum. **Край века**

– *limbus palpebrae* – имеет наружное и внутреннее рёбра. По краю наружного ребра верхнего века (у жвачных и на нижнем веке) растут длинные толстые волоски – *ресницы* – *cilia*. В толще век залегают мейбовы железы, выделяющие глазную смазку, которая покрывает края век и задерживает слезу на поверхности глазного яблока. Веки снаружи покрыты кожей, под ней лежат мышцы, а изнутри – конъюнктивы. Веки приводятся в движение следующими мышцами:

- *круговая мышца век* – *musculus orbicularis palpebrarum* – находится в толще век, часть её мышечных волокон прикрепляется связкой к слёзному бугорку слёзной кости;
- *наружный подниматель верхнего века* – *m. corrugator supercilii* – идёт косо от основания скулового отростка лобной кости в толщу века;
- *внутренний подниматель верхнего века* – *m. levator palpebrae superioris* – имеет лентовидную форму, лежит внутри периорбиты, идёт от крылового гребня клиновидной кости в веко;
- *опускатель нижнего века* – *m. depressor palpebrae inferioris* – тонкая мышца, идёт от века на уровне лицевого гребня, направляется в щёчную фасцию и покрывает наружную щёчную мышцу.

Конъюнктивы глаза покрывает изнутри верхнее и нижнее веко, а по краю глазного яблока переходит в роговицу, в результате чего глаз оказывается герметически закрыт от окружающей среды конъюнктивальным мешком. В области перехода кожи века в конъюнктиву открываются многочисленные (до 50 шт.) разветвлённые сальные железы. Они вырабатывают жировой секрет, смазывающий края век и предохраняющий их от мацерации и скатывания слёз. Основу век составляют мышцы, обеспечивая их подвижность.

Третье веко – *palpebra tertia* – это складка конъюнктивы, расположенная в медиальном углу глаза, содержащая хрящ – *cartilago palpebrae tertiae*. Он эластический у свиньи, лошади и кошки, гиалиновый у других домашних животных. Хрящ третьего века имеет вид плоской пластинки, располагается в медиальном углу глазного яблока, хорошо развит у рогатого скота.

Слёзный аппарат – apparatus lacrimalis – состоит из слёзных желез верхнего и третьего века, слёзных канальцев, слёзного мешка и носослёзного протока.

Слёзная железа верхнего века – glandula lacrimalis palpebrae superioris – лежит под конъюнктивой в слёзной ямке скулового отростка лобной кости. Это сложная трубчато-альвеолярная железа. Её секрет – *слёзы* – lacrimae, омывая роговицу, стекают по *выводным протокам* к медиальному углу глаза в *слёзное озеро* – небольшое мелкое углубление в конъюнктивальном мешке. Отсюда через *слёзные отверстия* – punctum lacrimale, расположенные поблизости со слёзным бугорком на верхнем и нижнем веках, по *слёзным канальцам* – ductus lacrimalis – слёзы поступают в *слёзный мешок* – saccus lacrimalis, находящийся в углублении слёзной кости, и затем по носослёзному протоку – ductus nasolacrimalis – в носовую полость, где испаряются или отфыркиваются.

Слёзная железа третьего века – gl. lacrimalis palpebrae tertia – располагается на хряще третьего века в области медиальной поверхности глазного яблока. Железа имеет 2-3 выводных протока, которые открываются на поверхности третьего века, обращенной к глазному яблоку.

Фасции как вспомогательные органы глаза подразделяются на фасцию орбиты и глазного яблока. *Поверхностная фасция орбиты* – fascia superficialis orbitae – закрепляется вокруг зрительного отверстия и в веках. Она отдаёт мышечные перегородки к глубокой фасции. *Глубокая фасция орбиты* – fascia profunda orbitae – состоит из нескольких листов, одевающих мышцы глаза. *Фасция глазного яблока* – fascia bulbi – формирует вокруг зрительного нерва влагалище, а на глазном яблоке достигает роговицы. Пространство внутри фасции называется *теноновым*, или *перибульбарным*, – spatium tenoni (spatium interfasciale bulbi). Оно сообщается с перихориодальным и подпаутинным пространствами головного мозга.

Проводящие пути зрительного анализатора разделяются на периферические и центральные. Периферические пути начинаются в сетчатке глаза. Первый нейрон образован нейроэпителием (палочки и колбочки), второй нейрон – биполярными

клетками ганглия сетчатки, третий нейрон – мультиполярными клетками ганглия зрительного нерва. Их нейриты (аксоны) формируют зрительный нерв.

Зрительный нерв выходит на базальную поверхность головного мозга и образует зрительный перекрёст. После зрительного перекреста – зрительные нервы обоих глаз переходят в зрительные тракты, в составе которых имеются прямые проводящие пути из латеральных отделов сетчаток глазных яблок и перекрещенные пути из медиальных отделов сетчаток. Таким образом, каждый зрительный тракт содержит волокна из обоих глаз. Этим достигается стереоскопичность зрения.

Подкорковые и корковые центры зрительного анализатора. Волокна зрительных трактов заканчиваются в трёх первичных (подкорковых) зрительных центрах:

- а) в латеральных коленчатых телах;
- б) каудальных ядрах зрительных бугров;
- в) назальных холмах четверохолмия.

Из перечисленных первичных центров происходят четвёртые нейроны, образующие центральные проводящие пути зрительного анализатора. Высшие мозговые центры находятся в затылочной области коры больших полушарий. Кроме того, импульсы из назальных холмов четверохолмия поступают в ядра глазодвигательного, блокового и отводящего нервов (продолговатый мозг), иннервирующих глазные мышцы, и в вентральные рога спинного мозга, обеспечивая рефлекторные движения головы и шеи.

Рефлекторные сокращения сфинктера зрачка и ресничного тела управляются назальными холмами четверохолмия при участии нейронов, заложенных в парасимпатическом ядре Якубовича и в ресничном узле.

Занятие 19. Строение статоакустического анализатора

Статоакустический анализатор служит для восприятия звуковых колебаний и состоит из следующих структур:

- рецепторный аппарат (преддверноулитковый орган);
- проводящие пути;
- подкорковые и корковые мозговые центры.

Преддверноулитковый орган состоит из наружного, среднего и внутреннего уха, считается периферической частью анализаторов слуха и равновесия. Наружное и среднее ухо – это вспомогательные образования. Во внутреннем ухе расположен рецепторный аппарат.

Наружное ухо – *auris externa* – состоит из ушной раковины, наружного слухового прохода и заканчивается барабанной перепонкой. *Ушная раковина* – *auricula* – кожная складка в виде рупора, покрытая волосами и содержащая эластический хрящ. Она может быть обращена дорсально или вбок. Форма ушной раковины и её расположение отличаются не только у разных видов животных, но и у разных пород в пределах одного вида (рис. 82). На внутренней поверхности заднего края ушной раковины у собак и кошек расположен кожный кармашек.

Часть раковины, выступающая над поверхностью, называется *ладьей* – *scapha*. Часть раковины, скрытая под кожей, – *основание*, или *завитковая часть*, – *pars conchalis*. Наружная поверхность раковины образует спинку – *dorsum auriculae*, а внутренняя поверхность – *ладьевидную ямку* – *fossa scaphoidea*. В неё ведет *ушная щель* – *fissura auriculae*, ограниченная *передним и задним краями* – *margo auriculae nasalis et caudalis*, которые сходятся на *верхушке ушной раковины* – *apex auriculae*, у основания раковины образуют *спайку ушной раковины* – *commissura auriculae*.

Ладьевидная ямка переходит в ямку *завитковой части* – *fossa conchae*, а затем в *наружный слуховой проход* – *meatus acusticus externus*. Он начинается от основания ушной раковины и сначала имеет вид *кольцевидного хряща* – *cartilago anularis*, а затем дополняется *костной слуховой трубой* – *tuba auditiva ossea*, входящей в состав каменистой кости.

Ушная раковина прикрепляется к слуховому проходу полукольцевым хрящом. У лошади слуховой проход относительно короткий, воронкообразный; у рогатого скота – длинный, горизонтальный; у свиньи – длинный и узкий; у собаки – короткий.



А



Б



В



Г

Рисунок 82 – Примеры формы и расположения ушной раковины у собак (А-Б) и кошек (В-Г) разных пород: А – бассет-хаунд; Б – мопс; В – сфинкс; Г – шотландская вислоухая

Внутреннее отверстие слухового прохода обращено в полость среднего уха и ограничено косо поставленным *барабанным кольцом* – *anulus tympanicus*, затянутым соединительнотканной барабанной перепонкой.

Слизистая оболочка наружного слухового прохода и основания ушной раковины покрыта многослойным плоским эпителием и содержит *железы ушной смазки* – *gl. cerumenosa*. Смешанный секрет этих желез (ушная сера) – это жёлто-коричневая масса, служит для увлажнения, очистки и смазки слухового прохода, защищает его от микробов, поскольку содержит биологически активные вещества. Ушная сера вместе с загрязнениями естественным образом выводится из слухового прохода наружу при жевательных движениях.

Снаружи спинка ушной раковины покрыта короткими волосами, кожа ладьевидной ямки имеет более длинные волосы. У основания ушной раковины располагается *жировая подушка* – *corpus adiposum auriculae*, которая обеспечивает подвижность раковины, неодинаковую у разных животных.

Мышцы ушной раковины многочисленные и у домашних животных хорошо развиты, особенно у лошади и собаки. По месту закрепления делятся на три группы. Одна из них формирует напрягатель хрящевого щитка, расположенного впереди ушной раковины. Мышцы другой группы подходят к ушной раковине или со щитка, или непосредственно с черепа. Эти мышцы наиболее мощные, обеспечивают разнообразные движения раковины. К ним относятся четыре аддуктора, три поднимателя, два абдуктора, два вращателя, одна вентральная мышца, опускающая ушную раковину. Мышцы третьей группы самые слабые и располагаются прямо на ушной раковине (рис. 83).

Напрягатель щитка – *m. scutularis* – имеет вид тонкой мышечной пластинки, закрепляющейся на гребне вокруг височной ямки. В центре пластинки находится плоский, неправильной формы, хрящевой щиток. Напрягатель щитка разделяется на три части:

- межщитковая мышца – *m. interscutularis* – идёт от наружного сагиттального гребня;
- лобнощитковая – *m. frontoscutularis* – делится на лобную часть, закрепляющуюся на наружном лобном гребне, и височную часть, закрепляющуюся на скуловой дуге;
- шейнощитковая – *m. cervicoscutularis* – начинается от затылочного гребня, а заканчивается на хрящевом щитке, укрепляя его или оттягивая в свою сторону.

Аддукторы ушной раковины. Четыре аддуктора вращают ушную раковину, подтягивая её вперёд и направляя в ту же сторону ушную щель. Три из них начинаются от щитка, а один – от скуловой дуги:

- дорсальный аддуктор – *m. adductor auris dorsalis*;
- средний аддуктор – *m. adductor auris medius* – закрепляется на ушной раковине впереди предыдущего;

- **вентральный аддуктор** – *m. adductor auris ventralis* – закрепляется на раковине ниже предыдущего;
- **наружный аддуктор** – *m. adductor auris externus* – проходит от скуловой дуги на латеральную поверхность раковины.

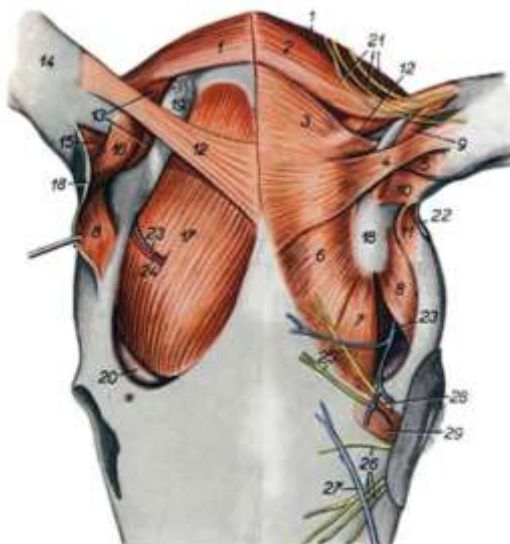


Рисунок 83 – Ушные мышцы лошади (Попеско П., частично по Ellenberger и Baum, 1978): 1 – длинный абдуктор ушной раковины; 2 – длинный подниматель ушной раковины; 3 – шейнощитковый мускул (м.); 4 – дорсальный аддуктор ушной раковины; 5 – средний аддуктор ушной раковины; 6 – межщитковый м.; 7 – лобная часть лобнощиткового м.; 8 – височная часть лобнощиткового м.; 9 – короткий подниматель ушной раковины; 10 – вентральный аддуктор ушной раковины; 11 – наружный аддуктор ушной раковины; 12 – средний подниматель ушной раковины; 13 – короткий абдуктор ушной раковины; 14 – ушная раковина; 15 – короткий вращатель ушной раковины; 16 – длинный вращатель ушной раковины; 17 – височный м.; 18 – щиток; 19 – жировое тело ушной раковины; 20 – экстрапериорбитальное жировое тело; 21 – ушные ветви II шейного нерва (н.); 22 – ветвь большой ушной вены (в.); 23 – ветвь поверхностной височной в.; 24 – мышечная ветвь поверхностной височной артерии; 25 – лобный н.; 26 – подблоковый н.; 27 – вена угла глаза; 28 – лобная артерия; 29 – наружный подниматель верхнего века

Подниматели ушной раковины. Из трёх поднимателей ушной раковины **длинный подниматель** – *m. levator auris longus* – идёт от затылочного гребня на ушную раковину и наклоняет её

назад, а два других наклоняют её вперёд. *Короткий подниматель* – m. levator auris brevis – идёт от щитка на раковину и прикрепляется на ней впереди длинного поднимателя. *Средний подниматель* – m. levator auris medius – начинается от наружного сагиттального гребня и оканчивается на спинке раковины под длинным поднимателем. При одновременном действии подниматели поворачивают раковину медиально и ставят её вертикально.

Абдукторы ушной раковины. Два абдуктора направляют ушную раковину латерально. *Длинный абдуктор* – m. abductor auris longus – идёт от выйной связки к основанию раковины и прикрепляется позади вентральной ушной мышцы. *Короткий абдуктор* – m. abductor auris brevis – начинается вместе с длинным абдуктором, оканчивается вентральнее него.

Опускаватель ушной раковины. При сокращении опускает ушную раковину *вентральная ушная мышца* – m. auricularis ventralis. Она начинается на фасции околоушной слюнной железы, а закрепляется на раковине под ушной спайкой.

Вращатели ушной раковины. Существуют *короткий и длинный вращатели ушной раковины* – m. rotator auris brevis et longus. Они идут от щитка на основание ушной раковины.

Среднее ухо – auris media – расположено в барабанной части каменистой кости и представляет собой барабанную полость с заключенными в ней слуховыми косточками, их связками и мышцами. Служит для преобразования звуковых колебаний в механические колебания слуховых косточек, не содержит рецепторные слуховые и равновесные клетки.

Барабанная полость – cavum tympani – находится в барабанном пузыре каменистой кости. На её медиальной стенке расположено *окно преддверия* – fenestra vestibuli, закрытое стремечком, и *окно улитки* – fenestra cochleae, закрытое *внутренней барабанной перепонкой* – membrana tympani secundaria. Между ними находится *мыс* – promontorium. На передней стенке находится глоточно-барабанное отверстие, ведущее в слуховую трубу. В дорсальной стенке проходит канал лицевого нерва. Латеральная стенка образована барабанной перепонкой, закрывающей внутреннее отверстие слухового прохода.

Барабанная перепонка – *membrana tympani* – соединительнотканная пластинка, отгораживающая наружный слуховой проход от полости среднего уха. Она передаёт колебания воздуха слуховым косточкам. Перепонка построена из радиальных и циркулярных волокон. Изнутри покрыта однослойным плоским эпителием, а с наружной стороны – многослойным плоским эпителием. **Слуховые косточки** – в количестве четырёх находятся в полости среднего уха. К ним относятся молоточек, наковальня, чечевицеобразная косточка и стремячко (рис. 84).

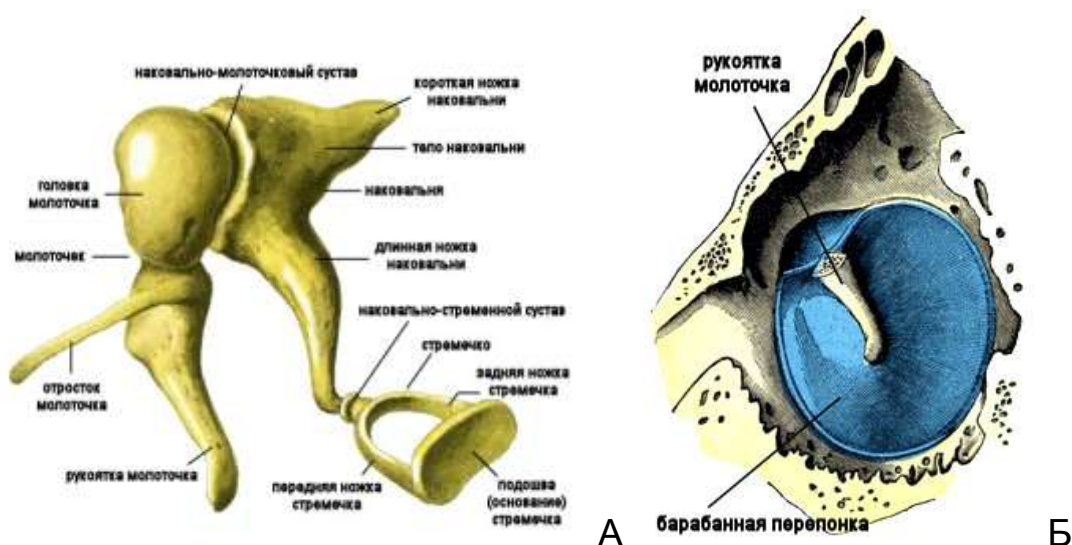


Рисунок 84 – Строение среднего уха: А – слуховые косточки; Б – барабанная перепонка и рукоятка молоточка

Молоточек – *malleus*, прикреплён к барабанной перепонке, на нём различают головку, шейку и рукоятку. Головкой он соединен суставом с наковальней. Рукоятка соединяется с барабанной перепонкой специальной связкой, кроме того, имеется мышца – *напрягатель барабанной перепонки* – *m. tensor tympani*. Он напрягает перепонку и уменьшает размер её колебаний, повышая тем самым остроту слуха.

Наковальня – *incus* – имеет тело и две ножки. Тело соединяется суставом с головкой молоточка. Короткая ножка прикрепляется связкой к стенке барабанной полости, а длинная ножка соединяется суставом со стремячком. Между наковальней и стремячком располагается *чечевицеобразная косточка* – *os*

lenticulare, выполняющая функцию мениска в суставе.

Стремечко – stapes – вправлено в овальное окно преддверия, ведущее во внутреннее ухо. Стремечко состоит из подножки, головки и двух ножек между ними. Подножка закрывает окно преддверия, а головка соединяется с чечевицеобразной косточкой. К шейке стремечка прикрепляется **стремьянная мышца** – m. stapedius. Она начинается около окна улитки, напрягает стремечко, ослабляет колебания в цепи слуховых косточек и силу звука. Слуховые косточки удерживаются в своем положении связками.

Слуховая труба – tuba auditiva (Eustachii) – проходит вдоль мышечного отростка каменистой кости до полости глотки. Её стенки в начальных участках образованы хрящом, затем – костью. Воздух, поступающий по слуховой трубе из полости глотки, выравнивает давление в барабанной полости с давлением в наружном слуховом проходе.

С барабанной полостью и слуховой трубой связан костный пузырь. Это ячеистый резервуар, в котором гасится резонанс. У лошадей имеется воздухоносный мешок, который образован выпячиванием слизистой оболочки слуховой трубы, находится между основанием черепа, глоткой и гортанью. Медиально стенки правого и левого воздухоносных мешков соприкасаются друг с другом. Латерально воздухоносный мешок прикрыт околоушной слюнной железой и крыловой мышцей. Подъязычной костью каждый мешок подразделяется на медиальную (большую) и латеральную (меньшую) части.

Внутреннее ухо – auris interna – расположено в скалистой части каменистой кости и состоит из костного и перепончатого лабиринтов. В определённых местах перепончатого лабиринта расположены слуховые и вестибулярные рецепторы.

Костный лабиринт состоит из трёх частей: преддверия, полукружных каналов и улитки. Он рано срастается со скалистой частью каменистой кости.

Преддверие – vestibulum – округлая полость (рис. 85). В латеральной стенке преддверия, граничащей со средним ухом, имеется овальное окно преддверия, закрытое стремечком, и

круглое окно улитки, затянутое внутренней мембраной. В задней стенке преддверия имеются четыре отверстия, ведущие в полукружные каналы, в передней стенке – вход в канал костной улитки. В медиальной стенке имеется перфорированное дно внутреннего слухового прохода, через которое выходит слуховой (статоакустический) нерв. Назоventрально от отверстия улитки расположен *водопровод преддверия* – *aqueductus vestibuli*, выходящий на медиальную поверхность каменистой кости.

Каудодорсально от преддверия лежат три *полукружных канала* – *canalis semicircularis* – диаметром 0,5 мм, в трёх взаимно перпендикулярных плоскостях: фронтальной, сагиттальной и сегментальной. У основания каналов имеются ампулы.

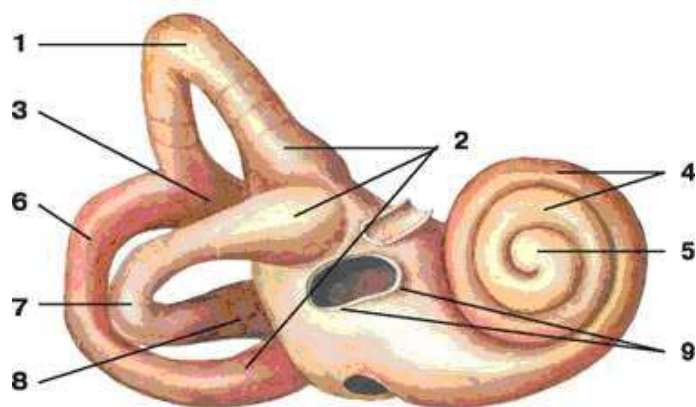


Рисунок 85 – Схема строения внутреннего уха: 1 – передний полукружный канал; 2 – ампулы полукружных каналов; 3 – общая костная ножка; 4 – завитки улитки; 5 – купол улитки; 6 – задний полукружный канал; 7 – боковой полукружный канал; 8 – простая костная ножка; 9 – преддверие внутреннего уха

Костная улитка – *cochlea* – имеет вид спирального канала из 2-4 завитков. Костный стержень внутри улитки, называется *осью* – *modiolus*, от неё внутрь улитки отходит *спиральная пластинка* – *lamina spiralis* (как нарезка шурупа), разделяющая полость улитки на две лестницы: преддверия (вестибулярную) и барабанную (тимпанальную) – *scala vestibuli et scala tympani*.

Барабанная лестница начинается окном улитки в барабанной полости. От барабанной лестницы начинается *водопровод улитки* – *aqueductus cochleae*, направляющийся на меди-

альную поверхность каменистой кости. Основание оси улитки направлено медиально, к перфорированному дну внутреннего слухового прохода. Вершина оси, или *купол спирального канала* – *cupula cochleae*, направлена латерально к мысу на стенке барабанной полости. Ось не доходит до купола улитки, здесь спиральная пластина образует *крючок* – *hamulus cochleae*. Под куполом обе лестницы переходят одна в другую (рис. 86).

У основания спиральной пластины находится *спиральный ганглий* – *ganglion spirale cochleae*. В полости костного лабиринта лежит перепончатый лабиринт. Все пространство, свободное от перепончатого лабиринта, заполнено перилимфой.

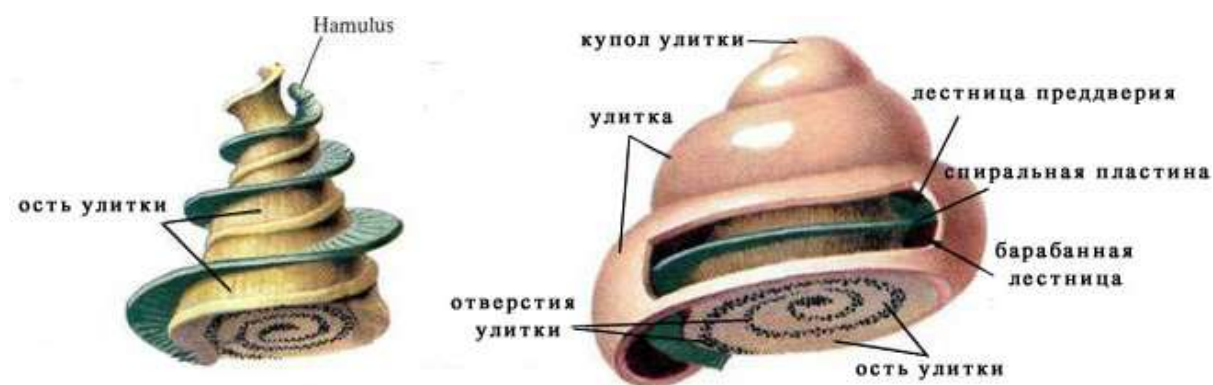


Рисунок 86 – Схема строения костной улитки

В преддверии перепончатый лабиринт образует два мешочка: овальный и округлый. *Овальный мешочек*, или *маточка*, – *utricle auris* – погружен в ямку преддверия. Из него выходят три *перепончатых полукружных канала* – *ductus semicircularis*, лежащих внутри костных полукружных каналов. Каждый полукружный канал образует *перепончатые ампулы* – *ampulla membranacea*. На внутренних поверхностях ампул находятся *равновесные гребешки* – *crista statica*.

Круглый мешочек – *sacculus* – находится в углублении преддверия. Он сообщается с перепончатой улиткой соединительным протоком. В маточке и круглом мешочке имеются *равновесные пятна* – *maculae staticae*. Округлый мешочек с полукружными каналами и круглый мешочек относят к равновесному аппарату.

Перепончатый канал улитки – *ductus cochlearis* – представляет собой трубку с двумя замкнутыми концами. Один ко-

нец – *слепой мешок преддверия* – *saecum vestibulare* – располагается рядом с круглым мешочком в преддверии. Другой – *слепой мешок купола* – *saecum cupulare* – под куполом улитки. Перепончатый канал улитки срастается своей внешней стенкой со стенкой костного канала улитки, а внутренним краем – со спиральной костной пластинкой. Перепончатый лабиринт заполнен жидкостью – эндолимфой.

Рецепторный аппарат органа слуха заключен в перепончатый канал улитки, имеющий вид спиральной трубки треугольного сечения. Один её край расположен на спиральной пластинке, другой – достигает наружной стенки и прикрепляется к ней спиральной связкой. При этом лестница преддверия отделяется от барабанной лестницы *основной мембраной* (рис. 87). Лестницы сообщаются друг с другом в куполе улитки. Третья её сторона – *преддверная (рейснерова) мембрана* отделяет полость перепончатой улитки от лестницы преддверия.

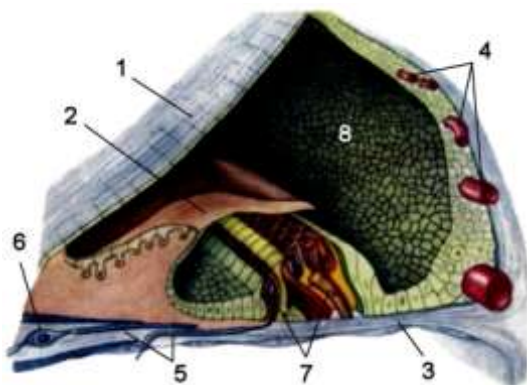


Рисунок 87 – Поперечный разрез перепончатой улитки с кортиевым органом: 1 – вестибулярная (рейснерова) мембрана; 2 – покровная мембрана; 3 – основная мембрана; 4 – сосудистая полоска; 5 – нервные волокна; 6 – клетка спирального ганглия; 7 – волосковые рецепторные клетки; 8 – перепончатый канал улитки

На основной мембране вдоль всей перепончатой улитки расположен кортиев орган – рецепторный аппарат органа слуха. Состоит он из четырёх рядов вторичночувствующих волосковых (слуховых) клеток, нескольких видов опорных клеток и покровной (кортиевой) мембраны. Базальные полюсы волосковых клеток оплетены дендритами клеток спирального ганглия.

Восприятие слуховых раздражений. Колебания воздуха заставляют колебаться барабанную перепонку и связанный с ней молоточек. По системе слуховых косточек через овальное окно преддверия колебания передаются перилимфе преддверия, а оттуда перилимфе – лестницы преддверия. В области купола

улитки колебания передаются перилимфе барабанной лестницы, что заставляет колебаться основную мембрану спирального органа. При этом часть волосковых клеток касается покровной мембраны и возбуждается. Возбуждение передается дендритам клеток спирального ганглия и оттуда нервный импульс по слуховому нерву поступает в центральную нервную систему.

Рецепторный аппарат органа равновесия располагается в мешочках преддверия и ампулах полукружных каналов. В овальном и круглом мешочках участки называются пятнами, в ампулах – гребешками. Они состоят из вторичночувствующих волосковых и опорных клеток. Волосковые клетки на апикальном полюсе несут несколько десятков неподвижных волосков и один подвижный. Они погружены в студенистую массу с кристаллами карбоната кальция – отолитами. Базальные концы волосковых клеток оплетены дендритами клеток вестибулярного ганглия, лежащего во внутреннем слуховом проходе. При изменении положения головы студенистая масса с отолитами перемещается и раздражает волосковые клетки. Возбуждение передаётся через дендриты клеток вестибулярного ганглия по статоакустическому нерву в центральную нервную систему.

Проводящие пути, подкорковые и корковые центры статоакустического и вестибулярного аппарата. Проводящие пути слухового анализатора образованы четырьмя нейронами.

Первые нейроны лежат в спиральном ганглии улитки, *вторые нейроны* образуют дорсальное и вентральное ядра улиткового нерва. Импульсы из дорсального ядра проводятся в двигательные ядра спинного мозга. Отростки вторых нейронов идут в составе латеральной петли в ядра каудальных холмов четверохолмия (подкорковые центры), образованные *третьими нейронами*, аксоны которых формируют тектоспинальный путь, который заканчивается на моторных клетках вентральных столбов спинного мозга. Эти клетки составляют *четвёртые нейроны* проводящих путей. Они осуществляют рефлекторные движения головы в ответ на звуковые раздражения. Импульсы из вентрального улиткового ядра идут в височную область коры полушарий и в мышцы головы.

Контрольные вопросы по анализаторам

1. Что такое анализатор?
2. Из каких основных частей состоит любой анализатор?
3. Дайте характеристику органа обоняния.
4. Как устроены органы вкуса и осязания?
5. Опишите строение оболочек глазного яблока.
6. Как устроен аккомодационный аппарат зрительного анализатора?
7. Чем образованы проводящие пути зрительного анализатора?
8. Где находятся подкорковые и корковые центры зрительного анализатора?
9. Из каких структур состоит наружное ухо?
10. Опишите мускулатуру ушной раковины.
11. Чем представлено среднее ухо?
12. Охарактеризуйте строение слуховых косточек.
13. Какие мышцы находятся в барабанной полости?
14. Чем характеризуется костный лабиринт внутреннего уха?
15. Что из себя представляет перепончатый лабиринт?
16. Опишите строение кортиева органа.
17. Дайте характеристику вестибулярного аппарата.
18. Чем образованы проводящие пути статоакустического анализатора?
19. Где находятся подкорковые и корковые центры статоакустического анализатора?

Тестовые задания к модулю «Анализаторы»

1. Нервный механизм, начинающийся наружным воспринимающим аппаратом и заканчивающийся в мозге, называется _____ (вставьте пропущенное слово).
2. Найдите соответствие между составной частью анализатора и его местоположением:
 - 1) периферическая; а) нервы и проводящие пути;
 - 2) промежуточная; б) корковые и подкорковые отделы мозга;
 - 3) центральная. в) рецепторный аппарат органа чувств.
3. Определите правильную последовательность прохождения нервного импульса по отделам анализатора:
 - а) мозговой отдел;
 - б) рецепторный аппарат;
 - в) проводящие пути.
4. Анализ и синтез воспринятых внешних раздражений, формирование ощущений происходит:
 - а) в органах чувств;
 - б) черепномозговых и спинномозговых нервах;
 - в) коре больших полушарий;
 - г) подкорковых мозговых центрах.
5. Рецепторы. Все верно, за исключением:
 - а) образуют периферическую часть анализатора;
 - б) проводят нервный импульс в мозговые центры;
 - в) бывают нейросенсорные и сенсоэпителиальные;
 - г) делятся на интерорецепторы и экстерорецепторы.
6. Рецепторы, способные воспринимать раздражение от объектов при соприкосновении с ними, называют:
 - а) дистантные;
 - б) первичночувствующие;
 - в) вторичночувствующие;
 - г) контактные.

7. Проприорецепторы – это чувствительные нервные окончания, воспринимающие раздражения:

- a) от аппарата движения;
- b) внутренних органов;
- c) кожного покрова;
- d) внешних раздражителей.

8. Рецепторы, воспринимающие раздражения из внутренней среды организма, называются _____ (укажите название).

9. Начальным участком рефлекторной дуги, воспринимающим внешние раздражения, является:

- a) дендрит чувствительного нейрона;
- b) аксон двигательного нейрона;
- c) тело вставочного нейрона;
- d) аксон чувствительного нейрона.

10. Рецепторы органа обоняния расположены в слизистой оболочке _____ носового хода (укажите местоположение).

11. Проводящими путями обонятельного анализатора являются:

- a) nn. opticus;
- b) nn. olfactorius;
- c) nn. accessories;
- d) nn. obturatorius.

12. Мозговые подкорковые центры обонятельного анализатора находятся в перечисленных структурах мозга, за исключением:

- a) обонятельные луковицы;
- b) серые треугольники;
- c) гиппокамп;
- d) серые крылья;
- e) грушевидные доли.

13. Рецепторный аппарат органа вкуса находится в сосочках языка: листовидных, валиковидных, _____ (вставьте термин).

14. Проводящими путями вкусового анализатора являются все представленные нервы, за исключением:

- a) ветви блуждающего нерва;
- b) языкоглоточный нерв;
- c) верхнечелюстной нерв;
- d) ветви лицевого нерва.

15. Подкорковыми центрами органа вкуса является гиппокамп, ядра продолговатого мозга и _____ ядра промежуточного мозга.

16. Выберите из представленного списка осязательные рецепторы кожного анализатора:

- a) тельца Руффини;
- b) тельца Фатера-Пачини;
- c) тельца Меркеля;
- d) колбы Краузе.

17. Болевые рецепторы кожного анализатора называются _____ (укажите анатомическое название).

18. Найдите соответствие между функцией рецепторов кожного анализатора и их названиями:

- | | |
|------------------|--------------------------|
| 1) холодовые; | a) тельца Фатера-Пачини; |
| 2) тепловые; | b) колбы Краузе; |
| 3) осязательные; | c) тельца Меркеля; |
| 4) давления. | d) тельца Руффини. |

19. Проводящими путями кожного анализатора головы являются ветви _____ нерва (вставьте пропущенный термин).

20. Выберите из представленного списка центральный проводящий путь болевых и температурных рецепторов кожи:

- a) спиннотектоталамический тракт
- b) тонкий пучок Голля;
- c) клиновидный пучок Бурдаха;
- d) пирамидный латеральный путь.

21. Мозговой отдел кожного анализатора включает все перечисленные структуры, за исключением:
- a) тонкое ядро продолговатого мозга;
 - b) клиновидное ядро продолговатого мозга;
 - c) латеральное ядро таламуса;
 - d) серый бугор гипоталамуса.
22. Зрительный анализатор. Все верно, за исключением:
- a) воспринимает цветовые и световые раздражения;
 - b) состоит из трёх частей;
 - c) рецепторный аппарат образует сетчатку;
 - d) сильно развиты вспомогательные и защитные органы.
23. Рецепторный аппарат зрительного анализатора располагается внутри _____ (укажите структуру).
24. Определите правильное расположение слоев роговицы глазного яблока снаружи внутрь:
- a) десцеметова оболочка;
 - b) соединительнотканная основа;
 - c) эндотелий;
 - d) многослойный неороговевающий эпителий;
 - e) боуменова оболочка.
25. Плотная непрозрачная наружная оболочка глазного яблока называется _____ (вставьте пропущенный термин).
26. Выберите из представленного списка структуру средней оболочки глазного яблока:
- a) сетчатая оболочка;
 - b) радужная оболочка;
 - c) пигментный слой;
 - d) ресничное тело;
 - e) стекловидное тело;
 - f) собственно сосудистая оболочка.

27. Позади роговицы в глазном яблоке располагается _____ (укажите анатомическую структуру).

28. Найдите соответствие между видом животного и формой зрачка:

- | | |
|------------|---------------------|
| 1) корова; | а) округлый; |
| 2) кошка; | б) поперечный овал; |
| 3) свинья. | с) продольная щель. |

29. Ресничное тело. Все утверждения верны, за исключением:

- а) является частью сетчатой оболочки глаза;
- б) охватывает поясом передний край белочной оболочки;
- с) формирует ресничную корону из гладких мышц;
- д) фиксирует хрусталик с помощью кольцевой связки.

30. Отражающая оболочка глазного яблока называется:

- а) роговица;
- б) склера;
- с) сетчатка;
- д) тапетум.

31. Сетчатая оболочка глазного яблока состоит из двух частей:

- а) фиброзной и эпителиальной;
- б) зрительной и слепой;
- с) сосудистой и мышечной;
- д) вспомогательной и защитной.

32. Место перехода сетчатки в зрительный нерв называется _____ (укажите название структуры).

33. Выберите из представленного списка светопреломляющую среду глазного яблока:

- а) внутриглазная жидкость;
- б) сетчатка;
- с) роговица;
- д) хрусталик;

- e) стекловидное тело;
- f) зрачок.

34. Передняя и задняя камеры глазного яблока сообщаются через _____ (вставьте название структуры).

35. Хрусталик. Все верно, за исключением:

- a) имеет форму двояковыпуклой линзы;
- b) располагается позади стекловидного тела;
- c) прозрачный, плотной консистенции;
- d) прикреплен к ресничному телу связкой.

36. Определите местоположение стекловидного тела:

- a) от роговицы до радужной оболочки;
- b) между зрачком и хрусталиком;
- c) от хрусталика до сетчатки;
- d) перед ресничным телом.

37. Все перечисленные мышцы расположены в толще век, за исключением:

- a) *m. levator nasolabialis*;
- b) *m. orbicularis oculi*;
- c) *m. levator palpebrae superioris*;
- d) *m. depressor palpebrae inferioris*.

38. Длинные и толстые волосы, расположенные на веках, называются _____ (вставьте латинское название).

39. Между орбитой и периорбитой находится:

- a) конъюнктива;
- b) слёзный аппарат;
- c) жировое тело;
- d) стекловидное тело.

40. Перепончатый мешок между глазным яблоком и глазницей называется _____ (вставьте название структуры).

41. Укажите правильную последовательность расположения структур слёзного аппарата:

- a) носослёзный проток;
- b) слёзный мешок;
- c) слёзные канальцы;
- d) слёзная железа верхнего века;
- e) выводные протоки;
- f) слёзное озеро.

42. Найдите соответствие между структурой глазного яблока и её характеристикой:

- | | |
|--------------|---|
| 1) склера; | a) богата сосудами и гладкими миоцитами; |
| 2) сетчатка; | b) толстая, плотная, непрозрачная, белая; |
| 3) радужка. | c) содержит фоторецепторные клетки. |

43. Выберите из представленного списка подкорковые центры зрительного анализатора:

- a) ядра гипоталамуса;
- b) назальные холмы четверохолмия;
- c) миндалевидное ядро полосатого тела;
- d) каудальное ядро таламуса;
- e) каудальные холмы четверохолмия;
- f) латеральные коленчатые тела.

44. Auris externa. Все верно, за исключением:

- a) выполняет вспомогательную функцию;
- b) состоит из ушной раковины, слухового прохода и мышц;
- c) прикрепляется к барабанному пузырю синостозом;
- d) наружный слуховой проход имеет костную основу.

45. Найдите соответствие между видом животного и анатомической характеристикой наружного слухового прохода:

- | | |
|------------|--|
| 1) собака; | a) длинный, поставлен горизонтально; |
| 2) свинья; | b) очень короткий; |
| 3) корова; | c) воронкообразный, относительно короткий; |
| 4) лошадь. | d) длинный и узкий. |

46. Соединительнотканная пластинка, отделяющая наружный слуховой проход от среднего уха, называется:

- a) преддверная мембрана;
- b) перепонка овального окна;
- c) перепонка круглого окна;
- d) барабанная перепонка.

47. Часть ушной раковины, выступающая над поверхностью тела, называется _____ (укажите анатомическую структуру).

48. Auricula. Все определения верны, за исключением:

- a) внутренняя поверхность – дно;
- b) наружная поверхность – спинка;
- c) острый верхний конец – верхушка;
- d) нижний конец – спайка.

49. Выберите из представленного списка латинское название серных желез ушной раковины:

- a) gl. sebaceae;
- b) gl. sudoriferae;
- c) gl. ceruminosae;
- d) gl. lactiferae.

50. Преобразование звуковой волны в механические колебания происходит:

- a) в ушной раковине;
- b) барабанном пузыре;
- c) полукружных каналах;
- d) евстахиевой трубе.

51. Укажите правильную последовательность расположения слуховых косточек среднего уха:

- a) stapes;
- b) os lenticulare;
- c) malleus;
- d) incus.

52. Выберите из представленного списка мышцы, относящиеся к среднему уху:

- a) напрягатель щитка;
- b) стремянная;
- c) суставная;
- d) напрягатель барабанной перепонки.

53. В полости среднего уха находятся отверстия: окно преддверия, отверстия слуховой трубы, отверстие костного слухового прохода, окно _____ (вставьте термин).

54. Все перечисленные структуры относятся к костному лабиринту внутреннего уха, за исключением:

- a) костная слуховая труба;
- b) улитка;
- c) преддверие;
- d) полукружные каналы.

55. Преддверие. Найдите правильный ответ:

- a) овальная удлиненная полость диаметром до 15 мм;
- b) на медиальной стенке находится дно внутреннего слухового прохода;
- c) имеются три отверстия полукружных каналов;
- d) на каудальном конце располагается водопровод улитки.

56. Костные полукружные каналы на границе с преддверием образуют _____ (укажите анатомические структуры).

57. Костная улитка. Все верно, за исключением:

- a) количество завитков зависит от вида животных;
- b) центральное положение занимает ось улитки;
- c) спиральный канал лежит вокруг оси;
- d) каждый завиток делится на три отдела.

58. Перепончатый лабиринт преддверия состоит из двух мешочков: овального и _____ (вставьте термин).

59. Рецепторный аппарат органа равновесия находится во всех перечисленных структурах, за исключением:

- a) перепончатая улитка;
- b) овальный мешочек;
- c) круглый мешочек;
- d) перепончатые ампулы.

60. Перепончатая улитка. Найдите правильный ответ:

- a) повторяет форму костной улитки;
- b) имеет вид трубки треугольного сечения;
- c) состоит из овального и круглого мешочков;
- d) лежит внутри эндолимфатического протока.

61. Эндолимфатический проток оканчивается слепым эндолимфатическим _____ в твёрдой оболочке головного мозга.

62. Выберите из представленного списка подкорковые центры слухового анализатора:

- a) латеральные коленчатые тела;
- b) назальные холмы четверохолмия;
- c) медиальные коленчатые тела;
- d) каудальные холмы четверохолмия;
- e) ядра трапециоидного тела.

63. Слуховым рецептором, воспринимающим звуковые колебания, является _____ орган (вставьте термин).

64. Центры слухового анализатора находятся в _____ области коры больших полушарий (укажите область).

65. Найдите соответствие между структурами статоакустического анализатора и их местоположением:

- | | |
|---------------|-----------------------------|
| 1) utriculus; | a) барабанная полость; |
| 2) stapes; | b) костная улитка; |
| 3) auricula; | c) перепончатое преддверие; |
| 4) modiolus. | d) наружное ухо. |

МОДУЛЬ 7. ЭНДОКРИННЫЙ АППАРАТ

КРАТКИЙ ТЕОРЕТИЧЕСКИЙ КУРС

7.1. Общая характеристика эндокринных желез

Железы внутренней секреции образуют эндокринную систему, их основной функцией является выработка гормонов (гр. *hormao* – побуждаю, возбуждаю) – биологически активных веществ. Гормоны стимулируют рост и развитие органов и тканей, регулируют скорость физиологических процессов, способствуют повышению сопротивляемости организма факторам внешней среды, участвуют в поддержании гомеостаза. Эндокринные железы не имеют протоков. Они выделяют гормоны в кровь – во внутреннюю среду организма, поэтому их называют железами внутренней секреции.

Железы внутренней секреции расположены в различных местах организма и не связаны между собой морфологически. Однако тесная функциональная связь, соподчинение и взаимная зависимость их друг от друга свидетельствуют о железах внутренней секреции как о единой системе. К железам внутренней секреции относят эпифиз, гипофиз, надпочечники, щитовидную и паращитовидную железы.

В эндокринную систему включают эндокринные части некоторых органов: поджелудочной железы, так называемые островки Лангерганса, которые вырабатывают инсулин и глюкагон; части яичников и семенников, образующие половые гормоны; части почек, синтезирующие ренин и ангиотензин; части тимуса, секретирующие тимозин и другие биологически активные вещества; части плаценты, вырабатывающие прогестерон и другие гормоны. Кроме того, к эндокринной системе относятся одиночные эндокринные клетки.

Таким образом, к эндокринному аппарату относятся железы внутренней секреции, железы смешанной секреции, органы, вырабатывающие гормоноподобные вещества, и диффузная эндокринная система, представляющая собой одиночные клетки слизистых оболочек и кожи, способные выделять гормоны.

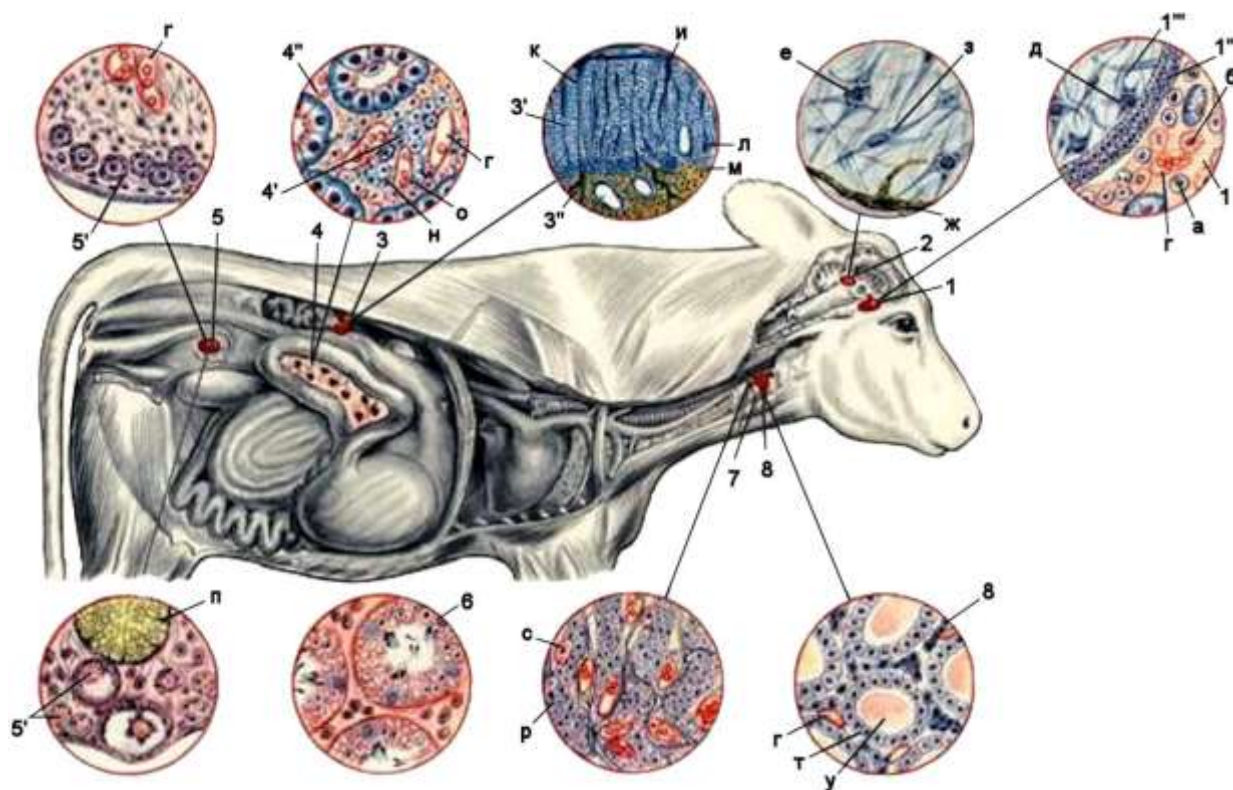


Рисунок 88 – Железы внутренней секреции: 1 – гипофиз; 1' – передняя доля; 1'' – промежуточная часть; 1''' – задняя доля; 2 – эпифиз; 3 – надпочечник; 3' – корковое вещество; 3'' – мозговое вещество; 4 – поджелудочная железа; 4' – эндокринные островки поджелудочной железы; 4'' – экзокринная панкреатическая клетка; 5 – яичник; 5' – фолликулярные клетки в половых железах; 6 – семенник; 7 – околощитовидные железы; 8 – щитовидная железа; а – главная клетка; б – эозинофильная клетка; в – базофильная клетка; г – кровеносный сосуд; д – питуицит; е – пинеальная клетка; ж – пигментная клетка; з – глиальная клетка; и – клубочковая зона; к – пучковая зона; л – сетчатая зона; м – хромафинная клетка; н – базофильная клетка; о – ацидофильная клетка; п – жёлтое тело; р – главная клетка; с – оксифильная клетка; т – фолликул; у – коллоид

Секреты эндокринных желез и клеток – гормоны – имеют ряд общих свойств.

1. Все гормоны обладают высокой биологической активностью и действуют в чрезвычайно малых количествах.

2. У гормонов отсутствует видовая специфичность, но все они строго специфичны по своему действию на ткани и органы. Органы и клетки, на которые действует гормон, называются

органы-мишени и клетки-мишени. Так, половые гормоны способствуют развитию вторичных половых признаков, другие гормоны не могут вызвать те же изменения в организме.

3. Гормоны действуют дистантно: органы, вырабатывающие гормоны, и органы-мишени расположены на некотором расстоянии друг от друга. Иногда это расстояние минимально: инкреторный аппарат желудочно-кишечного тракта находится в стенке кишечника; клетки, вырабатывающие половые гормоны, находятся в половых железах. Иногда расстояние значительно, как гипофиз и зависящая от него кора надпочечников.

7.2. Принципы строения эндокринных желез

Железы внутренней секреции – это компактные органы, состоящие из соединительнотканной стромы и железистой паренхимы. Внутриорганные прослойки соединительной ткани тонкие и нежные, сопровождают сосуды. Паренхима образована эпителиальной или нервной тканью. Клетки паренхимы формируют тяжи, фолликулы или скопления. Выводных протоков у эндокринных желез нет, так как секреты – гормоны – выделяются непосредственно в кровь. В связи с этим кровоснабжение желез внутренней секреции чрезвычайно обильно. Масса крови, протекающей по сосудам железы, может в несколько раз превосходить массу железистой паренхимы. Капилляры по своему ходу образуют расширения – синусоиды. В синусоидах ток крови замедляется и вследствие этого усиливается обмен веществ между кровью и тканью железы. Эта особенность кровоснабжения, а также иннервация эндокринных желез, обеспечивают быстрое поступление гормонов в кровь или лимфу и распространение их в организме.

Для эндокринных желез характерен мерокринный тип секреции, т.е. выделение гормонов хит без разрушения целостности клеток. В эндокринном аппарате железы функционируют не изолированно, а под непосредственным влиянием центральной нервной системы, особенно гипоталамуса. Нейросекреторные клетки в ядрах гипоталамуса выделяют специальные вещества – нейрогормоны, которые влияют на гипофиз. В свою очередь

гипофиз, являющийся центральной железой эндокринной системы, выделяет гормоны, которые активизируют деятельность почти всех других желез.

Классификация желез внутренней секреции производится по нескольким признакам. По происхождению железы делят:

1) на энтодермальные – происходят из внутреннего зародышевого листка (энтодермы). К ним относятся щитовидная и паращитовидная железы, части поджелудочной железы, тимуса;

2) мезодермальные – происходят из среднего зародышевого листка (мезодермы). Это мозговое вещество надпочечников и интерстициальная ткань половых желез, корковое вещество надпочечников;

3) эктодермальные – являются производными наружного зародышевого листка (эктодермы). К ним относятся гипофиз, эпифиз, мозговое вещество надпочечников, параганглии.

В функциональном отношении в эндокринной системе различают центральные и периферические звенья. Центральными железами внутренней секреции являются гипофиз, эпифиз и ядра гипоталамуса.

Изменение эндокринных желез с возрастом. С возрастом происходит некоторое увеличение массы эндокринных желез. В гипофизе молодняка крупного рогатого скота в период интенсивного роста зона расположения ацидофильных клеток (периферия аденогипофиза) растёт быстрее, чем зона расположения базофильных клеток (центральные участки аденогипофиза). В щитовидной железе увеличиваются размеры фолликулов с одновременным увеличением высоты эпителия и резорбцией коллоида. Старческие изменения желез внутренней секреции характеризуются разрастанием соединительнотканых прослоек. В гипофизе, кроме того, значительно уменьшается количество ацидофилов и менее значительно – базофилов аденогипофиза. В щитовидной железе снижается васкуляризация и индекс активности. В надпочечниках резко разрастается пучковая зона и уменьшается клубочковая и сетчатая.

Изменение эндокринных желез при внешних воздействиях. Повышение температуры окружающей среды приво-

дит к снижению высоты эпителия и увеличению диаметра фолликулов щитовидной железы, её активность снижается. Понижение температуры действует противоположным образом. В надпочечниках низкая температура приводит к кровоизлияниям и жировому перерождению клеток коры у овец и поросят. Снижение двигательной активности уменьшает активность щитовидной железы. В надпочечниках при продолжительном обездвиживании животного можно видеть признаки усиления активности: увеличение размеров ядер и клеток, количества лизосом в них, уменьшение числа липосом. При неподвижности в течение 24 часов и более происходят явления деструкции с увеличением в 30 раз числа аутофагосом, уменьшением крист в митохондриях, кровоизлияниями.

Большое влияние оказывает кормление. Недокорм и белковая недостаточность приводят к гипофункции эндокринных желез. При обильном кормлении увеличивается высота эпителия фолликулов щитовидной железы, в надпочечниках возрастает содержание липидов в клетках коры, в гипофизе увеличивается число соматотропocитов. Биологически активные вещества увеличивают массу эндокринных желез, приводят к гипертрофии их аденоцитов.

7.3. Развитие эндокринных желез в филогенезе и онтогенезе

Развитие эндокринных желез берёт начало от мезенхимных клеток. Первичная мезенхима относится к внутренней среде организма, её клетки обеспечивают трофическую и секреторную функции, вырабатывают ацетилхолин и серотонин. У кишечнополостных происходит дифференциация эпителиальных структур с образованием нервных клеток. На этом этапе эволюции циркуляторная система отсутствует, нервные клетки, обладающие секреторной функцией, влияют на структуры организма, передавая им информацию через нервные окончания или выделяя гормоны в межклеточные пространства и межклеточную жидкость. С развитием замкнутой сосудистой системы стала возможна транспортировка гормонов по всему организму.

Параллельно с усложнением строения нервной системы и её функций произошла дифференциация и специализация отдельных групп клеток и тканей, приведших к развитию специализированных структур с образованием желез внутренней секреции. Каждая эндокринная железа вырабатывает определённый гормон. Однако ряд гормонов имеет несколько источников образования, которые нередко отстоят друг от друга на расстоянии и имеют различное строение и происхождение.

У высших позвоночных развитие эндокринных желез сопровождается усложнением их отношений с нервной системой, в которой происходит дифференциация её структур с образованием центрального и периферического отделов. Периферический отдел выполняет двоякую функцию – проводниковую (афферентная и эфферентная иннервация) и секреторную (выработка нейросекретов – ацетилхолина и норадреналина). Центральный отдел, представленный клетками гипоталамуса, приобрёл значение главного регулятора всеми вегетативными функциями. Вырабатывая нейросекреты, поступающие в цереброспинальную жидкость и кровь, гипоталамус оказывает воздействие на различные отделы головного мозга и весь организм, в том числе и на его эндокринные железы.

Филогенез и онтогенез щитовидной железы. У круглоротых железа закладывается на уровне 2-4 жаберных карманов и имеет вид продольного желоба, его стенки выстланы мерцательным эпителием. Желобок после отделения глотки преобразуется в пузырёк, эпителий которого формирует отдельные фолликулы. У других позвоночных щитовидная железа развивается за счёт углубления вентральной стенки глотки между первой и второй парой жаберных карманов, которые после отшнуровывания имеют вид полого пузырька, выстланного однослойным эпителием. В последующем происходит разрастание стенок пузырька с образованием многочисленных клеточных тяжей, распадающихся на отдельные фолликулы.

У хрящевых рыб железа располагается между ветвями нижней челюсти впереди брюшной аорты. У костистых рыб она лежит на уровне передних жаберных дуг и с вентральной по-

верхности полукольцом охватывает брюшную аорту. У двоякодышащих рыб намечается её подразделение на две половины. У амфибий она парная и лежит в области подъязычной кости. У рептилий железа непарная, но имеет лопасти, которые располагаются под трахеей. У птиц железа парная и находится у места разделения трахеи на бронхи. У млекопитающих щитовидная железа двухлопастная, делится на две доли, лежит в области гортани или на краниальных кольцах трахеи.

Филогенез и онтогенез околощитовидной железы.

Околощитовидные железы имеются у всех позвоночных, представлены группами клеток, включёнными в паренхиму щитовидной железы. У амфибий, рептилий и птиц околощитовидные железы образуют 2-3 пары небольших телец, лежащих на боковых поверхностях щитовидной железы. У млекопитающих количество, выраженность и их топография разнообразны. Закладка наружной части железы происходит из эпителия III жаберного кармана и располагается у краниального конца тимуса. Внутренняя часть железы развивается из эпителия IV жаберного кармана и тесно связана с щитовидной железой. У взрослых животных может находиться под её капсулой или в паренхиме.

Филогенез и онтогенез надпочечников. У рыб и амфибий надпочечники в виде парных органов располагаются обособленно друг от друга вокруг венозных сосудов почки. У амфибий, затем у рептилий и птиц происходит постепенное объединение коркового и мозгового вещества. У птиц клетки мозгового вещества в виде небольших скоплений располагаются между тяжами коркового вещества. У млекопитающих надпочечник приобретает компактную форму и располагается с медиального края краниального конца почки. В процессе эмбриогенеза клетки мозгового вещества выделяются из ганглиозной пластинки, перемещаются вентрально, они интенсивно окрашиваются солями хромовой кислоты в коричневый цвет и называются хромаффинные. Клетки участвуют в образовании симпатических ганглиев и мозгового вещества надпочечника. Часть хромаффинных клеток вблизи с околопозвоночными ганглиями формируют отдельные скопления – параганглии.

Филогенез и онтогенез гипофиза. Аденогипофиз развивается из эктодермы дорсальной стенки первичной ротовой бухты. У круглоротых он развивается в виде непарного вдавления эктодермы над верхней губой, который по мере роста смещается дорсально и соединяется с органом обоняния. У рыб, амфибий, птиц и млекопитающих аденогипофиз развивается из выпячивания эктодермального эпителия крыши ротовой полости. Зачаток аденогипофиза укрепляется в области воронки промежуточного мозга, который у рыб подразделяется на вентральную часть, дающую начало развитию дистальной, или глоточной, части аденогипофиза, и дорсальную, преобразующуюся в воронковую, или туберальную, часть. Между дистальной и туберальной частью узкой полоской располагается промежуточная часть, прилежащая к нейрогипофизу.

Нейрогипофиз, или задняя доля гипофиза, характерен для высших позвоночных, поэтому развивается значительно позже аденогипофиза. Его зачатком служит вентральное углубление дна третьего мозгового желудочка. Образующийся воронкообразный выступ плотно срастается с промежуточной частью аденогипофиза и образует с ней единое целое. У китообразных между нейрогипофизом и промежуточной частью аденогипофиза остается прослойка соединительной ткани, которая чётко выражена у взрослых животных.

Филогенез и онтогенез эпифиза. У круглоротых эпифиз имеет глазоподобное строение. В редуцированном состоянии он лежит под кожей головы у бесхвостых амфибий, а из рептилий – у ящерицы гаттерии. У птиц и млекопитающих эпифиз преобразуется в железистое образование, оно развивается из крыши промежуточного мозга как выпячивание стенки третьего мозгового желудочка. От верхушки выпячивания разрастаются эпителиальные тяжи, распадающиеся на отдельные фрагменты, объединённые соединительной тканью. Наибольшее развитие эпифиз имеет у молодых животных. У некоторых млекопитающих эпифиз небольших размеров (у слона) или отсутствует (сумчатые, муравьеды, броненосцы, ластоногие, китообразные).

ЛАБОРАТОРНЫЙ ПРАКТИКУМ

Занятие 20. Центральные эндокринные железы

Гипоталамус – участок промежуточного мозга. В нём различают несколько десятков скоплений нервных клеток, образующих ядра, нейроны которых вырабатывают рилизинг-гормоны двух типов: либерины и статины. Поступая в кровь, гормоны достигают гипофиза. Либерины стимулируют деятельность определённых клеток передней доли гипофиза, статины тормозят её. Нейроны некоторых ядер гипоталамуса вырабатывают нейросекрет, стекающий по их аксонам в заднюю часть гипофиза. Тесная связь гипофиза и гипоталамуса свидетельствует о наличии нейроэндокринного звена эндокринной системы.

В периферических звеньях различают железы, зависимые от передней доли гипофиза и независимые от неё. От передней доли гипофиза зависят щитовидная железа, кора надпочечников, гонады (семенники и яичники). Не зависят от гипофиза мозговое вещество надпочечников, паращитовидные железы, эндокринные клетки неэндокринных органов.

В пределах эндокринной системы центральные и периферические звенья связаны отрицательной обратной связью. Например, тиреотропный гормон гипофиза стимулирует активность щитовидной железы, что ведёт к увеличению синтеза и секреции тиреоидных гормонов. Однако высокая концентрация тиреоидных гормонов в крови вызывает торможение секреции гипофизом тиреотропного гормона.

Гипофиз – hypophysis – непарный орган серовато-красного цвета, плотной консистенции, яйцевидной формы. Расположен в ямке турецкого седла на теле клиновидной кости под базальной поверхностью промежуточного мозга. Прикрепляется к серому бугру промежуточного мозга (рис. 89).

Гипофиз покрыт соединительнотканной капсулой, в области ямки гипофиза она срастается с твёрдой мозговой оболочкой. Над гипофизом твёрдая мозговая оболочка образует утолщение – диафрагму, отделяющую гипофиз от мозга. Связь между ними сохраняется через отверстие диафрагмы.

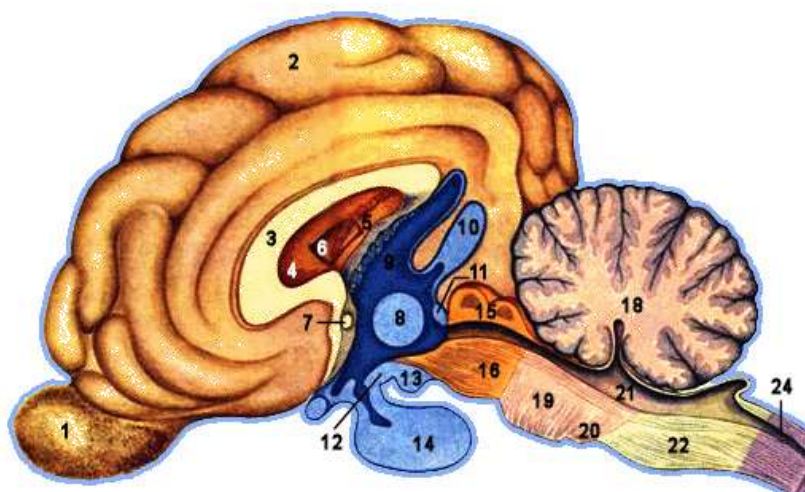


Рисунок 89 – Строение головного мозга (промежуточный мозг окрашен в синий и голубой цвета): 1 – обонятельная луковица; 2 – плащ; 3 – мозолистое тело; 4 – межжелудочковая перегородка; 5 – сосудистое сплетение бокового желудочка; 6 – боковой желудочек; 7 – передняя спайка; 8 – промежуточная масса зрительных бугров; 9 – третий мозговой желудочек; 10 – эпифиз; 11 – каудальная спайка; 12 – серый бугор; 13 – сосцевидное тело; 14 – гипофиз; 15 – четверохолмие; 16 – ножка большого мозга; 17 – мозговой водопровод; 18 – мозжечок; 19 – мозговой мост; 20 – трапециевидное тело; 21 – четвёртый мозговой желудочек; 22 – продолговатый мозг; 23 – начало спинного мозга; 24 – начало центрального спинномозгового канала

Гипофиз делится на аденогипофиз, образованный эпителиальной тканью, и нейрогипофиз, сформированный нервной тканью. В аденогипофизе различают переднюю, промежуточную и тубулярную (бугорную) части. Все доли гипофиза срастаются между собой.

Передняя доля аденогипофиза составляет основную массу аденогипофиза и производит наибольшее количество гормонов (рис. 90). Она имеет структуру компактного органа с нежным соединительнотканым остовом и паренхимой из тяжёлых эпителиальных клеток, расположенных плотно друг к другу, без определённого порядка, разделяясь многочисленными синусоидными капиллярами. По способности к окраске клетки разделяют на хромофобные и хромофильные. *Хромофобные клетки* составляют 40-50% клеток передней доли и распространены во всех её участках группами или поодиночке.

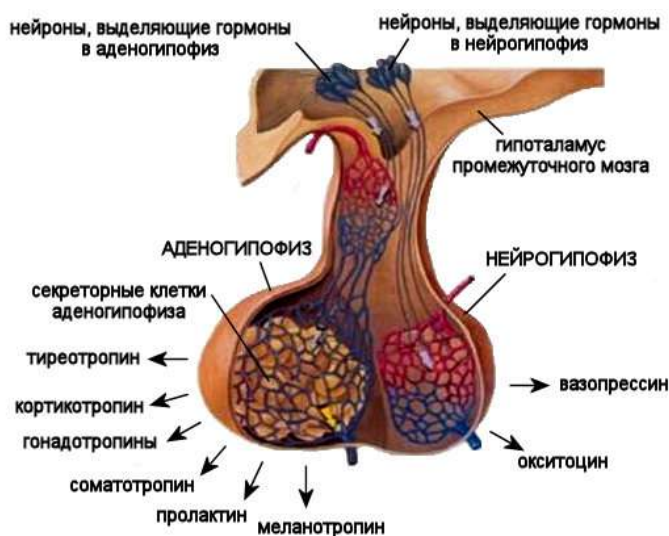


Рисунок 90 – Строение гипофиза и его гормоны

Хромофильные клетки делят на *ацидофильные* – воспринимающие кислые красители и *базофильные* – воспринимающие основные красители. *Ацидофильные клетки*, на долю которых приходится 35-45% клеток передней доли гипофиза, вырабатывают полипептидные гормоны – соматотропный (СТГ) и лактотропный (пролактин или ЛТГ). У молодого животного соматотропный гормон способствует росту, стимулируя белковый синтез. Лактотропный гормон стимулирует процессы образования молока, развития жёлтого тела, поддерживает инстинкты, связанные с заботой о потомстве.

Базофильные клетки составляют 7-8%, у свиньи их количество достигает 27% от общего числа клеток передней доли гипофиза. Они вырабатывают гормоны гликопротеидной природы и делятся на тиреотропоциты и гонадотропоциты. Тиреотропоциты (тиротропные клетки) продуцируют тиреотропный гормон (ТТГ), стимулирующий функцию щитовидной железы. При гипофункции щитовидной железы размеры клеток увеличиваются, цитоплазма приобретает пенистый вид. Гонадотропоциты вырабатывают гонадотропные гормоны, стимулирующие деятельность половых желез. Имеются две разновидности базофильных гонадотропоцитов. Фолликулостимулирующие гонадотропоциты продуцируют фоллитропин (фолликулости-

мулирующий гормон, ФСГ), стимулирующий у самок рост и созревание фолликулов, у самцов – сперматогенез. Лютеинизирующие гонадотропоциты продуцируют лютропин (лютеинизирующий гормон, ЛГ), регулирующий процесс овуляции и развития жёлтого тела в яичниках у самок и синтез мужского полового гормона тестостерона у самцов. Кортикотропоциты продуцируют адренотропный гормон (кортикотропин, АКТГ), стимулирующий развитие и функции коры надпочечников.

Промежуточная доля гипофиза имеет вид узкой полосы, сросшейся с нейрогипофизом. Как и передняя, она образована эпителием. Встречаются фолликулоподобные структуры с полостью, заполненной коллоидом. Среди клеток промежуточной доли есть несколько разновидностей. Они называются меланотропными клетками, так как продуцируют меланоцитостимулирующий гормон (МСГ или интермедин), регулирующий пигментный обмен и функции пигментных клеток (рис. 90). Сосудистое русло промежуточной доли развито слабее, чем в передней доле. Между передней и промежуточной долями у многих животных имеется щель – остаток гипофизарного кармана, заполненная желеобразной массой.

Тубулярная часть гипофиза лежит впереди от воронки нейрогипофиза. Образована тяжами эпителиальных клеток и сосудистыми сплетениями.

Нейрогипофиз состоит из серого бугра, воронки и задней доли. Задняя доля гипофиза образована нейроглией и пучками нервных волокон. Клетки нейроглии – питуициты, имеют разную форму и размеры. Выполняют фагоцитарную, опорную и трофическую функции, участвуют в выведении гормонов.

Нервные волокна, расположенные в задней доле гипофиза, являются аксонами нейросекреторных нейронов крупноклеточных ядер гипоталамуса. В телах нейросекреторных клеток вырабатывается нейросекрет, который стекает по аксонам в заднюю долю и там накапливается в конечных разветвлениях нервных волокон – накопительных тельцах (Херринга).

Таким образом, задняя доля гипофиза является депо, а не местом синтеза гормонов. По мере необходимости гормоны,

входящие в состав нейросекрета, поступают в близлежащие кровеносные капилляры. Нейросекрет содержит гормоны окситоцин и вазопрессин. Окситоцин стимулирует сокращение мышечной оболочки матки (миометрия) и миоэпителия молочной железы, увеличивая молокоотдачу. Вазопрессин (антидиуретический гормон, АДГ) повышает тонус сосудов и тем самым кровяное давление и уменьшает мочеотделение.

Кровоснабжение гипофиза происходит за счет ветвей сосудов основания мозга. Иннервация эфферентными нервными волокнами происходит от краниального шейного симпатического узла, а афферентными – от первых трёх спинальных ганглиев. Все нервные волокна проходят в гипофиз в составе сосудистых сплетений.

Видовые особенности:

– *лошадь* – орган округлой формы, несколько сдавлен в дорсовентральном направлении, располагается в неглубокой гипофизарной ямке и имеет крупные размеры. Его длина составляет в среднем 1,1-1,8 см, масса 1,8-3,8 г. Гипофизарная полость отсутствует;

– *рогатый скот* – железа округлой формы, темно-красного цвета и крупных размеров, длина достигает 0,8-1,2 см, масса 2-5 г. У овцы его масса составляет 0,4-0,6, а у козы – 0,5-1,2 г. Гипофизарная полость щелевидной формы;

– *свинья* – гипофиз располагается в глубокой гипофизарной ямке, окружен густой сетью кровеносных сосудов, имеет грушевидную форму и небольшие размеры: длину – 0,2-0,3 см; массу – 0,3-0,5 г.

– *собака* – орган имеет грушевидную форму и небольшие размеры, длина составляет 0,2-0,3 см, масса 0,06-0,07 г. Аденогипофиз занимает всю наружную поверхность гипофиза так, что нейрогипофиз оказывается заключенным в центре, будучи окруженным промежуточной частью. Гипофизарная полость имеет вид щелевидного пространства. Полость воронки достигает нижней трети нейрогипофиза.

Эпифиз – epiphysis – входит в состав промежуточного мозга, является выростом крыши третьего мозгового желудочка

(рис. 91). Имеет вид удлиненного бугристого тела, за что был назван шишковидной железой. В нём различают *тело* – corpus gl. pinealis, *ножку* – pedunculus gl. pinealis – с *углублением* – recessus pinealis, внедряющимся в неё со стороны третьего мозгового желудочка. Железа располагается над четверохолмием и вдаётся между большими полушариями и мозжечком. *Уздечкой* – habenula – прикрепляется к зрительным буграм и соединительнотканым тяжем соединяется с мягкой мозговой оболочкой. Задняя стенка тела эпифиза переходит в заднюю мозговую спайку.

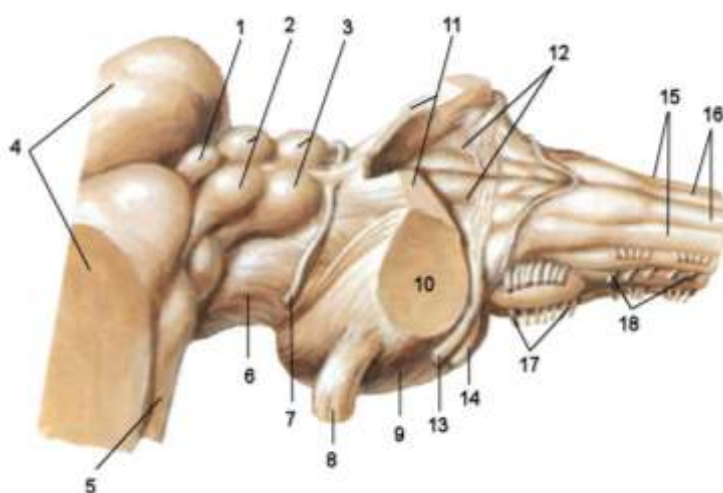


Рисунок 91 – Стволовая часть головного мозга: 1 – эпифиз; 2 – назальные холмы четверохолмия; 3 – каудальные холмы четверохолмия; 4 – зрительные бугры промежуточного мозга; 5 – латеральное коленчатое тело; 6 – ножки большого мозга; 7 – блоковый нерв (н.); 8 – тройничный н.; 9 – мозговой мост; 10 – средние ножки мозжечка; 11 – краниальные ножки мозжечка; 12 – ромбовидная ямка; 13 – стато-акустический н.; 14 – лицевой н.; 15 – клиновидный пучок; 16 – тонкий пучок; 17 – подъязычный н.; 18 – добавочный н.

Эпифиз имеет структуру компактного органа. Сверху одет капсулой из соединительной ткани, переходящей на него с мягкой мозговой оболочки. От капсулы внутрь отходят тонкие прослойки – септы, создающие впечатление дольчатости органа. Септы сильнее всего заметны у лошади. У других животных внутриорганный соединительная ткань развита слабо. Паренхима железы образована нейроглией и содержит различные

формы глиальных клеток, выполняющих функции, типичные для нейроглии: опорную, трофическую, разграничительную. Специфическими клеточными элементами эпифиза являются пинеалоциты – отростчатые клетки, содержащие базофильные или ацидофильные гранулы.

В эпифизе образуется большое количество биологически активных веществ, в том числе фактор, тормозящий выработку рилизинг-гормонов гипоталамусом, чем регулируется деятельность гипофиза и периферических эндокринных желез. В нём синтезируются такие гормоны, как серотонин, мелатонин, адреногломерулотропин. Они изменяют активность гипоталамо-гипофизарно-надпочечниковой системы, участвуют в регуляции кровяного давления, водно-солевого обмена, температуры тела, проницаемости сосудов. Мелатонин, кроме того, предотвращает преждевременное развитие половой системы.

Кровоснабжение железы осуществляется за счёт сосудов мягкой мозговой оболочки, которые вступают со стороны верхушки органа по соединительнотканному тяжу. Нервные волокна в железу проникают через переднюю и заднюю мозговые спайки от нервных клеток, заложенных в зрительных буграх и в уздечковом ганглии, а также по стенкам кровеносных сосудов.

Видовые особенности:

- *лошадь* – эпифиз хорошо развит, гладкий с поверхности, грушевидной формы, сплюснут с боков и имеет массу 0,4-1,3 г;
- *рогатый скот* – у крупных жвачных эпифиз имеет округлую форму, его масса составляет 0,13-1,5 г, поверхность гладкая. У овцы и козы её форма грушевидная или коническая;
- *свинья* – эпифиз шишковидной формы массой 0,1-0,2 г;
- *собака* – железа развита слабо, имеет вид «сосновой шишки» с заостренной верхушкой, масса составляет 0,8-0,11 г.

Занятие 21. Периферические эндокринные железы

Щитовидная железа – *gl. thyreoidea* – закладывается как непарное выпячивание энтодермального эпителия вентральной стенки глотки в области между I и II парами жаберных кар-

манов. Затем эпителиальный тяж раздваивается, и его боковые части усиленно растут, что определяет форму щитовидной железы. У большинства млекопитающих она состоит из *двух долей* – *lobus dexter et sinister*, соединённых *перешейком* – *isthmus*, который может быть железистым или фиброзным (*isthmus glandularis et fibrosus*). У некоторых животных от перешейка в краниальном направлении может отходить тонкий, треугольной формы отросток – *пирамидальная доля* – *lobus pyramidalis*. Окраска железы коричнево-красная или тёмно-красная; консистенция плотная. Иногда встречаются добавочные щитовидные железы (*glandulae thyroideae accessoriae*).

Масса щитовидной железы и её структура сильно варьируют у животных одного вида и пола в зависимости от внешних условий (температуры, состава рациона, длины светового дня) и состояния животного (беременность, лактация, стресс и др.).

Щитовидная железа – компактный орган. Её капсула образована плотной соединительной тканью, от которой внутрь проходят соединительнотканые прослойки, делящие железу на дольки. Из сельскохозяйственных животных дольчатость лучше всего выражена у крупного рогатого скота. Паренхима образована эпителиальной тканью, организованной в виде фолликулов и интерфолликулярных островков. Внутри долек тонкие прослойки рыхлой соединительной ткани пронизаны многочисленными сосудами и нервами. Капилляры оплетают каждый фолликул. Через щитовидную железу в 1 мин протекает крови в 5,5 раза больше её объема.

Фолликул представляет собой пузырек диаметром от 0,02 до 0,7 мм. Стенка фолликулов в нормально функционирующей железе образована однослойным кубическим эпителием. Полость его заполнена желеобразной массой – коллоидом. От окружающих тканей эпителий отделен базальной мембраной. Клетки фолликулярного эпителия – тиреоциты. В фолликулах вырабатываются тиротоксин и трийодтиронин – гормоны, стимулирующие процессы окисления в организме. Они влияют на белковый, углеводный, жировой и водно-солевой обмен, на рост и дифференцировку тканей, в том числе мозга.

Морфология щитовидной железы резко меняется в зависимости от её функционального состояния. При гиперфункции (повышенной активности) фолликулы уменьшаются в размерах, эпителий увеличивается в высоту – становится цилиндрическим, ядра тиреоцитов укрупняются, коллоид приобретает пенистый вид из-за большого количества резорбционных вакуолей. При гипофункции (пониженная активность) фолликулы увеличиваются в размерах, растягиваются, коллоид уплотняется, резорбционные вакуоли отсутствуют, эпителий уплощается.

Между фолликулами, иногда в их стенке (не достигая просвета фолликула), находятся одиночные или небольшими группами парафолликулярные или К-клетки. Они вырабатывают кальцитонин – гормон, стимулирующий поступление кальция из крови в кость. К-клетки – элементы ультимобронхиальных телец, которые у млекопитающих интегрируют со щитовидной железой на ранних стадиях эмбрионального развития и не существуют как самостоятельные органы.

Кровоснабжение и иннервация щитовидной железы. Васкуляризуется щитовидная железа несколькими щитовидными артериями, отходящими от сонной артерии. Иннервируется волокнами вегетативной нервной системы.

Видовые особенности:

– *лошадь* – перешеек фиброзный, боковые доли бурокрасного цвета, округлые, длина до 4 см, масса 20-35 г (рис. 92);

– *рогатый скот* – у крупного рогатого скота боковые доли неправильной треугольной формы, массивные, коричнево-красного цвета, длина составляет 6-7 см, ширина 4-5 см, масса 15-42 г; перешеек железистый. У овец боковые доли сильно развиты, а перешеек фиброзный. У козы железа овальной формы, боковые доли массивные, перешеек часто отсутствует;

– *свинья* – перешеек хорошо развит, боковые доли имеют вид небольших выростов, их называют пирамидные доли, или тело железы. Цвет железы красновато-коричневый, консистенция плотная, поверхность бугристая. Расположена железа на боковых поверхностях первых 2-4 колец трахеи;

– *собака* – боковые доли миндалевидные, длина 1,3-5,2 см, масса 0,5-2,5 г. Перешеек железистый, часто отсутствует.

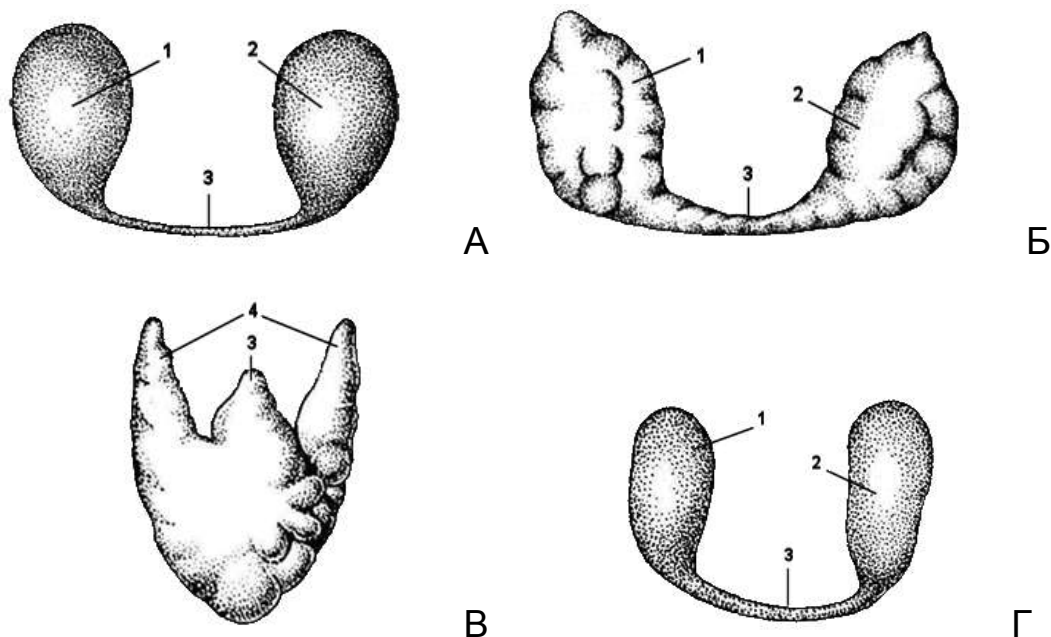


Рисунок 92 – Щитовидная железа: А – лошади; Б – крупного рогатого скота; В – свиньи; Г – собаки; 1 – правая доля щитовидной железы; 2 – левая доля; 3 – перешеек; 4 – тело железы (пирамидная доля) свиньи

Околощитовидные (паращитовидные) железы – *gll. parathyreoideae* – представляют собой обычно 2 пары мелких, удлинено-овальных органов красноватого цвета, мягкой консистенции. Краниальная, или *наружная, железа* – *gl. parathyreoidea externa*, лежит впереди щитовидной железы, каудальная, или *внутренняя, железа* – *gl. parathyreoidea interna*, погружена в щитовидную железу, одета общей капсулой. Иннервация и васкуляризация как у щитовидной железы.

Снаружи околощитовидная железа одета соединительнотканной капсулой, внутрь от которой идут тонкие прослойки. Паренхима железы образована переплетающимися тяжами эпителиальных клеток – паратироцитов. Между тяжами проходят тонкие соединительнотканые прослойки с многочисленными сосудами. Среди паратироцитов различают главные, промежуточные и ацидофильные, которые являются одним видом клеток, находящихся в разном функциональном состоянии. Паратироциты секретируют паратгормон (паратирин). Он увеличи-

вает содержание кальция в крови путем активации остеокластов, снижения реабсорбции кальция в почках, усиления его всасывания в кишечнике. Паратгормон является антагонистом кальцитонина. Благодаря их сочетанному действию, поддерживается постоянный уровень кальция в крови.

Видовые особенности:

– *лошадь* – наружная околощитовидная железа располагается в каудальном отделе шеи у краниального конца тимуса, её длина составляет 10-13 мм, масса 290-310 мг. Внутренняя околощитовидная железа меньше по размерам, находится или на капсуле щитовидной железы, или близ её, окружена рыхлой соединительной тканью;

– *рогатый скот* – наружная околощитовидная железа чаще находится в области глотки дорсомедиально от гортанного нерва. Её размеры составляют 5,8×1,5×5,0 мм, масса 160-190 мг. Внутренняя околощитовидная железа меньше размером и находится в непосредственной близости с щитовидной железой на медиальной поверхности. У овцы наружная железа лежит над или под каудальным концом нижнечелюстной железы, её длина 5-6 мм, масса 45-55 мг. Внутренняя околощитовидная железа находится на медиальной поверхности щитовидной железы, полностью погружена в её паренхиму;

– *свинья* – имеется лишь наружная железа, которая в количестве двух располагается между дольками краниальных участков шейной части тимуса. Её размеры составляют 6,4×5,0-5,0×3,8 мм, масса колеблется от 80 до 100 мг;

– *собака* – наружная околощитовидная железа в большинстве случаев находится в краниальной части наружной поверхности долей щитовидной железы. Внутренняя железа чаще лежит в паренхиме щитовидной железы или на её медиальной поверхности, масса у крупных собак составляет около 5 мг.

Надпочечники – *gll. suprarenales* – парные органы, расположенные впереди почек в забрюшинном пространстве, покрыты общей с почками жировой капсулой, красно-бурого цвета, удлинённо-овальной или треугольной формы (рис. 93).

Надпочечник имеет вдавление – *ворота надпочечника* – *hilus*, куда входит артерия и выходит вена. На нём различают *вентральную* и *дорсальную поверхности* – *facies ventralis et dorsalis* – и два края – *латеральный* и *медиальный* – *margo lateralis et medialis*. В надпочечнике объединены две железы, различающиеся по происхождению, структуре и функции, образуют корковое и мозговое вещество.

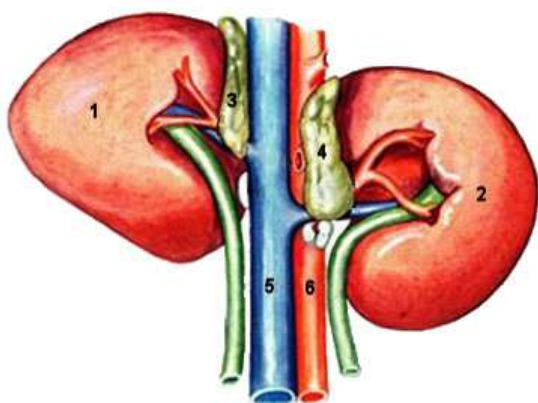


Рисунок 93 – Надпочечники лошади: 1 – правая почка; 2 – левая почка; 3 – правый надпочечник; 4 – левый надпочечник; 5 – каудальная полая вена; 6 – брюшная аорта

Корковое вещество (интерреналовая железа) – *cortex* – развивается из мезодермального эпителия, общего с зачатком промежуточной почки и гонады. В нём синтезируются гормоны, регулирующие водно-солевой обмен и половые гормоны. *Мозговое вещество (супрареналовая железа)* – *medulla* – развивается из нервной ткани.

Надпочечник – компактный орган. Капсула образована плотной соединительной тканью, от которой внутрь проходят тонкие прослойки, проходящие по ходу сосудов между тяжами эпителиальных клеток. В 1 мин через надпочечник проходит количество крови, в 5 раз превышающее его объём. Под капсулой встречаются скопления нервных клеток – микроганглии.

Корковое вещество. Паренхима образована эпителиальными клетками – адренокортикоцитами и подразделяется на три зоны: клубочковую, пучковую и сетчатую. Корковое вещество составляет 75-90% органа. На долю клубочковой зоны приходится 10-15%, пучковой – 80, сетчатой – 5-10%.

Клетки клубочковой зона формируют тяжи, свёрнутые в виде арок или клубочков, вырабатывают минералокортикоиды –

альдостерон, дезоксикортикостерон, регулирующие водно-солевой обмен. Пучковая зона самая обширная, образована тяжами или пучками, состоящими из адренокортикоцитов, синтезирующих глюкокортикоиды – кортизол (гидрокортизон), кортизон, кортикостерон и др. – гормоны широкого спектра действия. Они влияют на белковый, углеводный, жировой обмены, стимулируют глюконеогенез, липолиз, обладают противовоспалительным действием, уменьшают боль, отёк, повышают устойчивость организма в период стресса, подавляют аллергические реакции. В больших дозах приводят к инволюции лимфоидной ткани в тимусе, селезёнке, лимфоузлах.

Сетчатая зона характеризуется переплетющимися тяжами клеток, между ними заметны прослойки соединительной ткани и синусоидные капилляры. Здесь образуются половые гормоны, преимущественно андрогены. Эстрогены синтезируются в меньших количествах. Сетчатая зона граничит с мозговым веществом. Граница в большинстве случаев неровная: оба вещества взаимно проникают друг в друга. В некоторых участках между ними находится соединительнотканная прослойка. Пучковая и сетчатая зоны находятся под регулирующим влиянием кортикотропных клеток гипофиза. Аденокортикотропный гормон (АКТГ), вырабатываемый гипофизом, стимулирует функцию надпочечников.

Мозговое вещество. Паренхима образована хромоаффинными клетками, которые делят на два вида: адреналиновые, вырабатывающие адреналин, и норадреналиновые, вырабатывающие норадреналин. Они являются гормонами тревоги – стимулируют организм в состоянии стресса, возбуждают центральную нервную систему, расслабляют мышечную оболочку бронхов, повышают работоспособность мышц, сердца, повышают давление крови, мобилизуют энергетические ресурсы, повышают агрессивность. Регуляция деятельности мозгового вещества осуществляется симпатической нервной системой. В разных местах организма могут встречаться небольшие тельца, состоящие из скоплений клеток либо коркового вещества – интерреналовые тельца, либо мозгового вещества – параганглии. Они дополняют работу надпочечников.

Кровоснабжение надпочечника осуществляется ветвями каудальной диафрагмальной артерии (у жвачных от чревной артерии), надпочечниковыми артериями, отходящими от брюшной аорты (у собаки и свиньи) и ветвями почечной артерии. **Иннервацию** надпочечник получает от внутренностного малого нерва и аортального брюшного сплетения.

Видовые особенности:

– *лошадь* – правый надпочечник больше левого. Орган красно-коричневого цвета, бобовидной формы, длиной 4,0-7,0 см, масса составляет в среднем 17,0-20,0 г;

– *рогатый скот* – у крупных жвачных надпочечник имеет красно-коричневый цвет и очень разнообразную форму (левый чаще бобовидный, правый сердцевидный). Его длина равна 3,0-4,0 см, масса 12-18 г. У овцы и козы форма надпочечника бобовидная, уплощенная, длина 1,0-1,5 см, масса 1,7-2,6 г;

– *свинья* – орган коричневого цвета, вытянутой формы с продольными и поперечными бороздами, длина составляет 2,5-4,0 см, масса 2,4-12,6 г;

– *собака* – надпочечник желтоватого цвета, удлинённо-овальный, длиной 1-2 см, массой 0,5-1,2 г.

Контрольные вопросы по эндокринному аппарату

1. Дайте общую морфофункциональную характеристику железам внутренней секреции.
2. Каковы принципы строения и функционирования эндокринных желез?
3. На чем основана классификация желез внутренней секреции?
4. Опишите происхождение, топографию и анатомо-гистологическое строение гипофиза.
5. Какие типы клеток формирует аденогипофиз и какие гормоны он продуцирует?
6. Чем характеризуется нейрогипофиз?
7. Чем характеризуется эпифиз, его строение, топография и функции?
8. Опишите анатомо-гистологическое строение, топографию и функции щитовидной железы.
9. Каким образом изменяется структура щитовидной железы при пониженной и повышенной функции?
10. Опишите видовые особенности щитовидной железы.
11. Какие гормоны синтезирует шишковидная железа?
12. Опишите видовые особенности эпифиза.
13. Дайте анатомо-гистологическую характеристику надпочечников.
14. Какие гормоны выделяются корковой зоной надпочечников?
15. Чем характеризуется мозговая зона надпочечников?
16. Дайте краткую характеристику филогенеза и онтогенеза эндокринных желез.

Тестовые задания к модулю «Эндокринный аппарат»

1. Наука, изучающая строение и функции желез внутренней секреции, называется _____ (вставьте термин).
2. Гормоны. Все утверждения верны, за исключением:
 - a) биологически активные вещества;
 - b) регулируют обмен веществ и физиологические процессы;
 - c) выделяются в естественные полости тела;
 - d) действуют на органы-мишени и клетки-мишени.
3. Эндокринная система включает железы внутренней секреции, части органов и одиночные клетки- _____ (укажите термин).
4. Железы внутренней секреции. Все верно, за исключением:
 - a) построены по типу компактных органов;
 - b) состоят из стромы и паренхимы;
 - c) секретируют по мерокринному типу;
 - d) выводные протоки открываются в полостные органы.
5. Выберите из представленного списка эндокринные структуры, имеющие эпителиальное происхождение:
 - a) мозгового вещества надпочечников;
 - b) щитовидной железы;
 - c) задней доли гипофиза;
 - d) шишковидной железы;
 - e) паращитовидной железы.
6. Определите соответствие между железой и характером её секреции:

1) внешняя секреция;	a) щитовидная;
2) внутренняя секреция.	b) подъязычная;
	c) околоушная;
	d) паращитовидная;
	e) подчелюстная;
	f) шишковидная.

7. К центральным эндокринным железам относятся: ядра гипоталамуса, _____ и _____ (дайте название органов).

8. Ядра гипоталамуса. Все верно, за исключением:

- a) выполняют функцию центральной эндокринной железы;
- b) лежат в области надбугорья промежуточного мозга;
- c) выделяемые гормоны регулируют работу гипофиза;
- d) образованы скоплениями секретирующих нервных клеток.

9. Гипофиз. Все верно, за исключением:

- a) является частью промежуточного мозга;
- b) лежит в ямке турецкого седла клиновидной кости;
- c) состоит из эпителиальной и нервной ткани;
- d) делится на эпиталамус, таламус и гипоталамус.

10. Нейрогипофиз. Найдите правильный ответ:

- a) стимулирует активность эпифиза;
- b) накапливает гормоны ядер гипоталамуса;
- c) является выростом третьего мозгового желудочка;
- d) состоит из передней и промежуточной доли.

11. Аденогипофиз включает три части: _____, промежуточную и бугорную (укажите пропущенный термин).

12. Найдите соответствие между гормоном аденогипофиза и органом-мишенью:

- | | |
|---------------------|------------------------|
| 1) адренотропный; | a) половые железы; |
| 2) тиреотропный; | b) кора надпочечников; |
| 3) лютеинизирующий. | c) щитовидная железа. |

13. Эпифиз. Все верно, за исключением:

- a) лежит на дне третьего мозгового желудочка;
- b) построен по типу компактного органа;
- c) дольки состоят из клеток пинеалоцитов и нейроглии;
- d) гормоны регулируют суточные биологические ритмы.

14. Паренхима щитовидной железы формирует _____, образованные эпителиальной тканью (укажите структуру).

15. Щитовидная железа. Все верно, за исключением:

- a) относится к периферическим железам;
- b) усиливает обмен веществ и ускоряет рост;
- c) располагается позади гортани на первых хрящах трахеи;
- d) состоит из основания, тела и верхушки.

16. Найдите соответствие между видом животного и анатомической характеристикой щитовидной железы:

- | | |
|------------|---|
| 1) собака; | a) боковые доли массивные неправильной |
| 2) свинья; | треугольной формы, перешеек железистый; |
| 3) корова; | b) боковые доли округлые гладкие, соединительнотканый перешеек слабо выражен; |
| 4) лошадь. | c) боковые доли миндалевидные, перешеек отсутствует или слабо выражен; |
| | d) дольчатость железы сильно выражена, боковые доли мелкие, перешеек массивный. |

17. Обмен кальция в организме регулируется гормонами желез:

- a) яичников и семенников;
- b) надпочечников и поджелудочной;
- c) щитовидной и паращитовидной;
- d) эпифиза и гипофиза.

18. Паращитовидная железа. Все верно, за исключением:

- a) находится под влиянием гормонов гипофиза;
- b) «рабочей» тканью является эпителиальная ткань;
- c) состоит из двух частей: наружной и внутренней;
- d) расположена впереди и внутри щитовидной железы.

19. При понижении уровня кальция в крови из _____ железы выделяется гормон _____, который вымывает кальций из костей, что ведёт к повышению его концентрации

20. Надпочечники. Найдите правильный ответ:

- a) имеют трубчатое полостное строение;
- b) лежат у краниального конца почек на их медиальном крае;
- c) делятся на три зоны: корковую, пограничную и мозговую;
- d) паренхима образует фолликулы, заполненные коллоидом.

21. Все перечисленные зоны являются слоями коркового вещества надпочечников, за исключением:

- a) клубочковая;
- b) сетчатая;
- c) пограничная;
- d) пучковая;
- e) фолликулярная.

22. Определите соответствие между эндокринными железами или их частями и выделяемыми ими гормонами:

- | | |
|------------------------|-----------------|
| 1) щитовидная железа; | a) серотонин; |
| 2) аденогипофиз; | b) кальцитонин; |
| 3) ядра гипоталамуса; | c) лютропин; |
| 4) шишковидная железа. | d) окситоцин. |

23. Мозговое вещество надпочечников. Все верно, за исключением:

- a) является основным веществом железы;
- b) занимает центральное положение;
- c) образовано пучками нервных волокон;
- d) гормоны регулируют адаптацию к стрессу.

24. Работа мозгового вещества надпочечников находится под регуляцией _____ нервной системы (вставьте пропущенный термин).

ЗАКЛЮЧЕНИЕ

Дисциплина «Анатомия животных» является базовой дисциплиной при подготовке ветеринарных врачей и ветеринарно-санитарных экспертов. Она позволяет будущим специалистам сформировать целостное представление о живых организмах, их системах и отдельных органах, служит основным теоретическим фундаментом для изучения таких учебных дисциплин, как «Цитология, эмбриология и гистология», «Физиология и этология животных», «Клиническая диагностика», «Патологическая анатомия и судебная ветеринарная экспертиза», «Ветеринарно-санитарная экспертиза», «Общая и оперативная хирургия» и другие.

Успешное освоение дисциплины «Анатомия животных» позволяет сформировать у студентов профессиональные компетенции, обеспечивающие знание закономерностей строения и принципов функционирования органов и систем организма животных в зависимости от пола и возраста, анализировать результаты исследований морфофункциональных и физиологических состояний для своевременной клинической диагностики заболеваний и успешной профессиональной лечебно-профилактической деятельности.

СПИСОК ЛИТЕРАТУРЫ

1. Акаевский, А.И. Анатомия домашних животных: учебник / А.И. Акаевский, Ю.Ф. Юдичев, С.Б. Селезнев; под ред. С.Б. Селезнева. – 5-е изд., перераб. и доп. – М.: Аквариум-Принт, 2005. – 640 с.
2. Алмазов, И.В. Атлас по гистологии и эмбриологии / И.В. Алмазов, Л.С. Сутулов. – М.: Медицина, 1978. – 544 с.
3. Анатомия домашних животных: учебник / Ю.Ф. Юдичев [и др.]. – Омск: ИВМ ОмГАУ, 2003. – 302 с.
4. Вракин, В.Ф. Морфология сельскохозяйственных животных: учебник / В.Ф. Вракин, М.В. Сидорова. – 2-е изд., перераб. и доп. – М.: Агропромиздат, 2000. – 528 с.
5. Климов, А.Ф. Анатомия домашних животных: учебник / А.Ф. Климов, А.И. Акаевский. – СПб.: Лань, 2011. – 1040 с.
6. Лебедев, М.И. Практикум по анатомии сельскохозяйственных животных / М.И. Лебедев, Н.В. Зеленецкий. – СПб.: Агропромиздат, 1995. – 400 с.
7. Международная ветеринарная анатомическая номенклатура на латинском и русском языках: справочник / пер. и русская терминология Н.В. Зеленецкого. – 5-е изд. – СПб.: Лань, 2013. – 400 с.
8. Попеско, П. Атлас топографической анатомии сельскохозяйственных животных: в 3 т. / П. Попеско. – Братислава: Природа, 1978.
9. Практикум по анатомии с основами гистологии и эмбриологии сельскохозяйственных животных / В.Ф. Вракин [и др.]. – 2-е изд., перераб. и доп. – М.: КолосС, 2003. – 272 с.
10. Турицына, Е.Г. Анатомия животных [Электронный ресурс] / Е.Г. Турицына; Краснояр. гос. аграр. ун-т. – Красноярск: Локальная сеть КрасГАУ, 2013. – 830 с.
11. Уэстон, Т. Анатомический атлас / Т. Уэстон. – М.: Маршал Кавендиш, 1998. – 158 с.

ПРАВИЛЬНЫЕ ОТВЕТЫ К ТЕСТОВЫМ ЗАДАНИЯМ

№	ответ	№	ответ	№	ответ
Тестовые задания по ангиологии					
1	b	28	a	55	c
2	аорта, левый	29	b, c, d, a	56	a, d, e, f, b, c
3	d	30	позвоночная	57	воротная вена
4	c	31	c	58	b
5	a	32	надчревные	59	1b, d, g 2a, c, e, f
6	c, d	33	b	60	a
7	b, d, a, c	34	предлопаточная	61	c
8	b	35	a	62	d, a, e, b, c
9	a	36	a	63	1c, 2d, 3b, 4a
10	b	37	b	64	a
11	эндокард	38	плечевая	65	грудной проток
12	d, c, b, e, a	39	d	66	d
13	синоатриальный узел	40	срединная	67	корень
14	a	41	a	68	a
15	a	42	c	69	b
16	коронарные (венечные)	43	1d, 2c, 3a, 4b	70	1b, 2a, 3d, 4c
17	c	44	верхнечелюстная	71	a
18	рогатый скот	45	b, c, e	72	1d, 2a, 3c, 4b
19	a	46	b, e, f	73	b, d
20	c	47	b	74	d
21	боталлов	48	b, d, a, e, f, c	75	тимус
22	d	49	a	76	c
23	b	50	c	77	b, c, e
24	c	51	1c, 2d, 3b, 4a	78	b
25	1b, 2c, 3a	52	лошадь	79	бурса
26	клапаны	53	b, e, f	80	1c, 2b, 3a, 4d
27	1b, 2a, 3c	54	вымя	81	a
Тестовые задания по неврологии					
№	ответ	№	ответ	№	ответ
1	a	31	1d, 2a, 3b, 4c	61	b, d, e
2	b	32	arbor vitae	62	тройничный
3	нейрон	33	b	63	a, c, e
4	c	34	шатровое, зубчатое	64	глазничный

5	синапс	35	1b, 2c, 3a	65	b
6	b	36	d	66	a
7	с	37	трапецевидное	67	a, c, e
8	проприорецептор	38	a	68	1b, 2d, 3c, 4a
9	d	39	a	69	семь
10	1c, 2a, 3b	40	с	70	d
11	с	41	b, d, f	71	a
12	b	42	1c, 2a, 3b, 4d	72	b, c, e
13	пояснично-крестцовое	43	b, c, e	73	d
14	с	44	1b, 2d, 3c, 4a	74	a
15	конский хвост	45	b	75	1b, 2c, 3d, 4a
16	a, c, e	46	d	76	бедренный
17	a	47	1d, 2b, 3c, 4a	77	1b, 2d, 3a, 4c
18	1c, 2a, 3b	48	с	78	b
19	с	49	плащ	79	b, d, e
20	эпидуральное	50	a	80	f, e, c, b, d, a
21	b	51	b	81	дорсальная
22	d	52	с	82	a
23	a	53	1c, 2a, 3b	83	b, e, d, c, a
24	1b, 2c, 3a	54	a, b, e, f	84	1 – a, d, f 2 – b, c, e
25	с	55	a	85	симпатический
26	a	56	чечевицеобразное	86	a
27	b	57	1d, 2b, 3a, 4c	87	полулунный
28	b	58	b, e	88	a, c, d
29	a	59	b	89	1b, 2c, 3a
30	с	60	пять	90	парасимпатические
Тестовые задания по анализаторам					
1	анализатор	23	глазное яблоко	45	1b, 2d, 3a, 4c
2	1c, 2a, 3b	24	d, e, b, a, c	46	d
3	b, c, a	25	склера	47	ладья
4	с	26	b, d, f	48	a
5	b	27	радужная оболочка	49	с
6	d	28	1b, 2c, 3a	50	b
7	a	29	a	51	c, d, b, a
8	интерорецепторы	30	d	52	b, d
9	a	31	b	53	улитка
10	дорсальный	32	зрительный сосок	54	a
11	b	33	a, d, e	55	b

12	d	34	зрачок	56	ампулы
13	грибовидные	35	b	57	d
14	c	36	c	58	круглого
15	назальные	37	a	59	a
16	c	38	cilia	60	b
17	ноцицепторы	39	c	61	мешок
18	1b, 2d, 3c, 4a	40	периорбита	62	c, d, e
19	тройничный	41	d, e, f, c, b, a	63	кортиеv орган
20	a	42	1b, 2c, 3a	64	височная
21	d	43	b, d, f	65	1c, 2a, 3d, 4b
22	b	44	c		
Тестовые задания по эндокринному аппарату					
1	эндокринология	9	d	17	c
2	c	10	b	18	a
3	эндокриноциты	11	передняя	19	паращитовидная, паратгормон
4	d	12	1b, 2c, 3a	20	b
5	b, e	13	a	21	a, b, d
6	1 – b, c, e 2 – a, d, f	14	фолликулы	22	1b, 2c, 3d, 4a
7	эпифиз, гипофиз	15	d	23	c
8	b	16	1c, 2d, 3a, 4b	24	симпатическая

ОГЛАВЛЕНИЕ

ВВЕДЕНИЕ	3
Модуль 4. АНГИОЛОГИЯ	4
КРАТКИЙ ТЕОРЕТИЧЕСКИЙ КУРС.....	4
4.1. Общая характеристика сердечно-сосудистой системы.	4
4.2. Кровеносная система. Круги кровообращения	5
4.3. Лимфатическая система	17
4.4. Органы гемопоза и иммунной системы	22
ЛАБОРАТОРНЫЙ ПРАКТИКУМ.....	26
Занятие 1. Строение сердца	26
Занятие 2. Аорта. Артерии грудной, брюшной и тазовой полостей	33
Занятие 3. Общий плечеголовной ствол. Артерии головы...	47
Занятие 4. Артерии грудных и тазовых конечностей.....	62
Занятие 5. Вены большого круга кровообращения.....	78
Занятие 6. Лимфатические узлы головы, шеи и грудной конечности.....	90
Занятие 7. Лимфатические узлы грудной стенки и органов грудной полости.....	97
Занятие 8. Лимфатические узлы брюшной полости, таза и тазовой конечности.....	101
Занятие 9. Красный костный мозг, селезёнка, тимус.....	111
Контрольные вопросы по ангиологии.....	128
Тестовые задания к модулю «Ангиология».....	130
МОДУЛЬ 5. НЕЙРОЛОГИЯ.....	144
КРАТКИЙ ТЕОРЕТИЧЕСКИЙ КУРС.....	144
5.1. Общая характеристика нервной системы.....	144
5.2. Центральная нервная система.....	149
5.3. Центральные проводящие пути.....	150
5.4. Периферическая нервная система.....	156
5.5. Вегетативная нервная система.....	160
ЛАБОРАТОРНЫЙ ПРАКТИКУМ.....	164
Занятие 10. Спинной мозг.....	164
Занятие 11. Ромбовидный мозг.....	171
Занятие 12. Средний и промежуточный мозг.....	178
Занятие 13. Конечный мозг.....	185

Занятие 14. Черепномозговые нервы.....	199
Занятие 15. Спинномозговые нервы.....	208
Занятие 16. Симпатический отдел нервной системы.....	218
Занятие 17. Парасимпатический отдел нервной системы...	225
Контрольные вопросы по неврологии.....	231
Тестовые задания к модулю «Неврология».....	232
МОДУЛЬ 6. АНАЛИЗАТОРЫ.....	247
КРАТКИЙ ТЕОРЕТИЧЕСКИЙ КУРС.....	247
6.1. Общая характеристика анализаторов.....	247
6.2. Кожный анализатор (орган осязания).....	248
6.3. Обонятельный анализатор.....	250
6.4. Вкусовой анализатор.....	251
6.5. Развитие зрительного анализатора.....	252
6.6. Развитие слухового анализатора.....	257
ЛАБОРАТОРНЫЙ ПРАКТИКУМ.....	260
Занятие 18. Строение зрительного анализатора.....	260
Занятие 19. Строение слухового анализатора.....	270
Контрольные вопросы по анализаторам.....	282
Тестовые задания к модулю «Анализаторы».....	283
МОДУЛЬ 7. ЭНДОКРИННЫЙ АППАРАТ.....	293
КРАТКИЙ ТЕОРЕТИЧЕСКИЙ КУРС.....	293
7.1. Общая характеристика эндокринных желез.....	293
7.2. Принципы строения эндокринных желез.....	295
7.3. Развитие эндокринных желез в филогенезе и онтогенезе.....	297
ЛАБОРАТОРНЫЙ ПРАКТИКУМ.....	301
Занятие 20. Центральные эндокринные железы.....	301
Занятие 21. Периферические эндокринные железы.....	307
Контрольные вопросы по эндокринному аппарату.....	315
Тестовые задания к модулю «Эндокринный аппарат».....	316
ЗАКЛЮЧЕНИЕ.....	320
СПИСОК ЛИТЕРАТУРЫ.....	321
Правильные ответы к тестовым заданиям.....	322

АНАТОМИЯ ЖИВОТНЫХ

Интегральные системы организма

Учебное пособие

Турицына Евгения Геннадьевна

Редактор Т.М. Мастрич

Санитарно-эпидемиологическое заключение № 24.49.04.953.П. 000381.09.03 от 25.09.2003 г.

Подписано в печать 16.05.2019. Формат 60×84/16. Бумага тип. № 1.

Печать – ризограф. Усл. печ. л. 20,5. Тираж 50 экз. Заказ № 80

Редакционно-издательский центр Красноярского государственного аграрного университета
660017, Красноярск, ул. Ленина, 117